Procedimiento.—Después de haber trazado en la palma de la mano, hasta la altura del pisiforme, la prolongación del borde interno del dedo medio, hágase una incisión cutánea que empieza en la unión del tercio superior con el tercio medio de la línea trazada y que se continúa, un poco oblicuamente hacia afuera, hasta el centro del primer surco del pulgar (fig. 88, *cd*).

Divídase sobre la sonda la parte correspondiente de la aponeurosis palmar.

Secciónese entre dos ligaduras la parte radial del arco palmar superficial.

Búsquese el intersticio del abductor y del flexor corto del pulgar, y sepárense los dos músculos con el pico de la sonda. En el fondo se ve el tendón del flexor largo del pulgar.

Póngase este tendón al descubierto en toda la longitud posible, y ábrase con el bisturí la vaina sinovial que le acompaña.

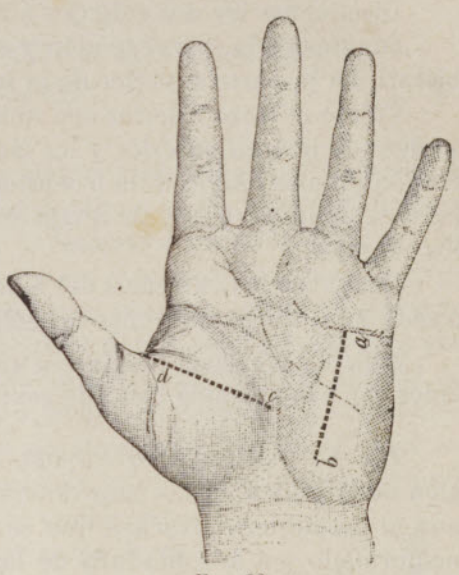

Fig. 88
ab, sinoviotomía palmar interna.—*cd*, sinoviotomía palmar externa

Para abrir los fondos de saco superiores de las dos vainas sinoviales, que se encuentran entre el pronador cuadrado y los flexores profundos, se hará igual incisión que para la tenotomía de los tendones flexores, aunque prolongándola hasta la línea inferior de la muñeca. Es á menudo muy ventajoso combinar la incisión anti-braquial con la incisión palmar; pero á menos de necesidad absoluta, no se debe tocar la pared anterior del conducto radio-carpiano.

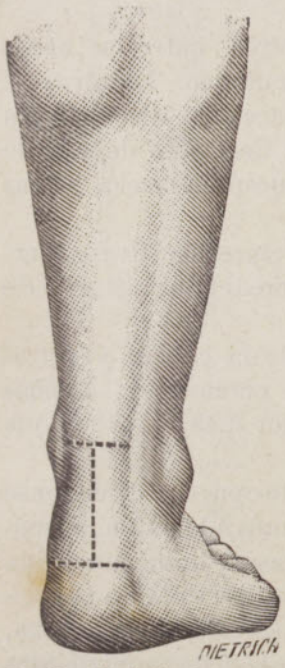

Fig. 89.—Escisión del tendón de Aquiles

ARTÍCULO III. — TENECTOMÍA Y MIECTOMÍA

A. Tenectomía del tendón de Aquiles. — La tenectomía es una operación que consiste en cortar una parte más ó menos larga de uno ó varios tendones.

Hasta ahora se ha recurrido á esta operación (Willett, Walsham, etc.), principalmente para el tendón de Aquiles (pie talus, paralítico ó no).

El aparato instrumental es el mismo que para la tenotomía al descubierto.

MANUAL OPERATORIO

Trátase de extirpar el tendón de Aquiles en una extensión de 3 centímetros.

Procedimiento del autor.—Después de haber arrollado la venda de Esmarch y colocado el tubo isquémico en el tercio inferior del muslo, haciendo descansar la pierna en que se ha de operar sobre su cara externa ó interna y sacando el pie suficientemente fuera de la mesa, hágase una incisión cutánea vertical de 3 centímetros, incisión que sigue la parte media de la cara posterior del tendón y empieza ó termina á la altura del borde inferior del maléolo interno.

A las extremidades de la incisión vertical añádanse dos pequeñas incisiones transversales cuyas extremidades excedan apenas de los bordes del tendón (fig. 89).

Diséquense los dos colgajos é inviértaseles á derecha é izquierda.

Divídase á la vez el tendón y su vaina, de atrás adelante, por medio del bisturí, en la parte superior de la incisión cutánea.

Cójase el trozo inferior con una erina; sepáresele hacia atrás á medida que se denuda la cara anterior y los lados de la vaina y, cuando se ha libertado el tendón en una longitud de 3 centímetros, divídase éste también con el bisturí, pero de delante atrás y de abajo arriba, mientras un ayudante separa y protege los colgajos.

Reúnanse los extremos del tendón por medio de suturas perdidas con catgut ó seda fina; luego sutúrense los colgajos cutáneos, sin desagüe.

Willett y Walsham preconizan una incisión en Y con la cola inferior. Los resultados que han obtenido han sido generalmente buenos.

B. Extirpación total del músculo esterno-cleido-mastoideo (operación de Mikulicz) (1). — Impresionado por el fracaso habitual de la tenotomía, aun al descubierto, fracaso que se debe á la retracción del tejido cicatricial neoformado y á la soldadura de los dos muñones musculares, el cirujano de Breslau preconiza la extirpación total del músculo en todos los casos de tortícolis grave, especialmente en los que no pueden curar ni por el tratamiento ortopédico ni por la simple tenotomía. El único inconveniente de esta operación es el aplanamiento del cuello consecutivo á la supresión del músculo.

He aquí el procedimiento que ha empleado nueve veces con un resultado excelente, muy superior al de la tenotomía:

Hágase una incisión longitudinal de 3 á 4 centímetros, entre los haces esternal y clavicular del músculo, dividiendo la piel y el cutáneo. Mientras se les separa sucesivamente con una erina, diséquense esos haces por diéresis viva ó roma hasta sus puntos de inserción. Después de haber deslizado debajo de ellos una espátula que protege las partes subyacentes, despréndaselos al ras del plano óseo.

Hecho esto, cójase cada extremo con una pinza de forcipresión, tírese fuertemente hacia arriba y sepáresele de lo que le rodea, por medio del bisturí ó de instrumentos romos, hasta el punto de unión de los haces.

Exagérese todo lo posible la inclinación patológica de la cabeza y entretanto aíslese la porción muscular común y secciónese muy cerca de la apófisis mastoides con las tijeras, pero respetando su parte posterior más elevada, que es atravesada por la rama del nervio accesorio.

Finalmente, mientras se levanta la cabeza hacia el lado opuesto, diséquense con cuidado y quítense algunas bridas fibrosas pertenecientes á la vaina muscular y que á menudo llegan hasta la vaina de los gruesos vasos; la misma vaina muscular está notablemente acortada en todos los casos. Sutura total de la herida, sin desagüe; apósito ligeramente compresivo; inmovilización de la cabeza, convenientemente enderezada. Más tarde sesiones de masaje y de movimientos correctores; los aparatos ortopédicos son inútiles, á menos que existan graves alteraciones secundarias de la columna cervical.

Las únicas lesiones que se deben prevenir durante la operación, son: la abertura de la vena yugular interna y la sección de la rama del nervio accesorio. Mikulicz no

(1) Mikulicz (*Centr. für Chir.*, n.º 1, 1895).

ha herido nunca la vena, pero le ha sucedido cortar el nervio en sus primeras operaciones: este accidente determina una parálisis, si bien de ordinario temporal, de la porción cervical del trapecio, sin otra consecuencia nociva.

ARTÍCULO IV. — ALARGAMIENTO Y ACORTAMIENTO DE LOS TENDONES

A. *Alargamiento de los tendones.*—La simple tenotomía, por ejemplo, la del tendón de Aquiles en el pie equino, ya proporciona el alargamiento necesario de este tendón, por la formación secundaria de una especie de callo fibroso entre sus dos extremos; pero la experiencia diaria nos enseña que ese callo tiende á retraerse progresivamente y la recidiva tiende también á producirse, si no se mantiene durante largo tiempo la nueva actitud del pie con manipulaciones y medios protésicos. La unión cicatricial de los extremos requiere unos dos meses para ser completa, y aun así resulta la brida fibrosa recién formada de menor volumen que el tendón primitivo. Por este motivo varias veces nos hemos preguntado si sería posible llegar á un resultado más rápido y más estable alargando el tendón de Aquiles por el procedimiento siguiente:

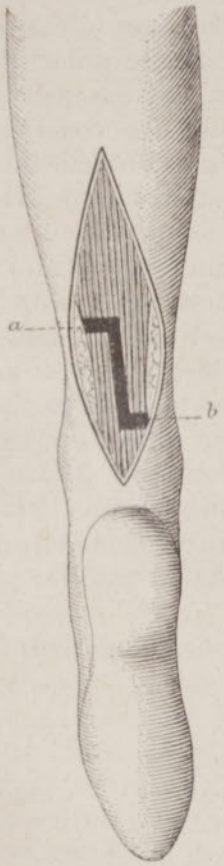

Fig. 90.—Alargamiento del tendón de Aquiles por desdoblamiento (procedimiento del autor); *ab*, sección del tendón en Z.

Procedimiento del autor (alargamiento por desdoblamiento).—Con ó sin isquemia previa, estando el pie colocado en extensión forzada, por fuera del extremo de la mesa y presentado por su parte posterior, — divídase la piel y el tejido celular subyacente, en el sentido vertical, sobre la parte media del tendón de Aquiles, en una altura de 3 centímetros á 3 centímetros y medio. Divídase el tendón, á su vez, en el mismo sentido y en su línea media: con un tenotomo cóncavo, en el extremo superior de esta hendidura, córtese la mitad izquierda ó derecha del tendón; córtese la otra mitad en el extremo inferior de la hendidura, de donde resulta una incisión general en Z (fig. 90). Exagérese la extensión del pie para hacer deslizar los dos semitendones uno sobre otro hasta que la corrección del equinismo se juzgue suficiente. Réunanse sus extremidades por el lado ó por la punta, con dos ó tres puntos de seda ó de catgut duradero (fig. 91). Finalmente, después de haber enjugado la herida, reúnanse completamente los labios de la incisión cutánea, aplíquese una cura antiséptica y manténgase la nueva actitud por medio de un vendaje enyesado.

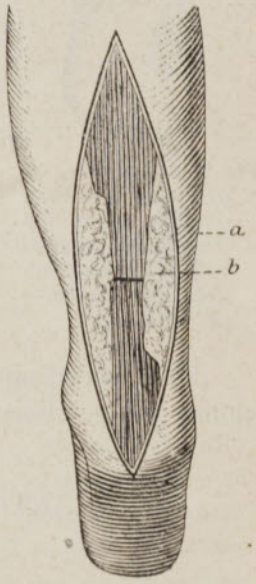

Fig. 91. — Alargamiento del tendón de Aquiles, después del desdoblamiento: sutura de extremo con extremo *ab*.

Hemos empleado por primera vez este procedimiento, el 17 de Mayo

de 1893, en un muchacho de trece años que tenía un pie equino congénito; el resultado se mantiene perfecto hasta hoy, sin haber necesitado un aparato ortopédico. La misma operación ha sido practicada por Becker y por Prioleau (de Brive) (1).

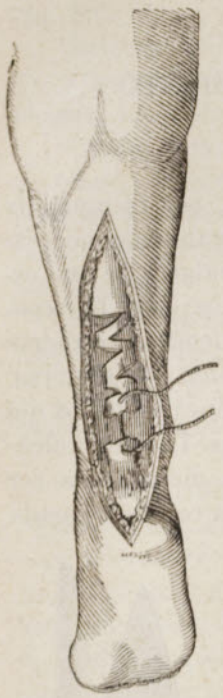

Fig. 92.— Incisiones en acordeón de Poncet, para la sutura del tendón de Aquiles en las heridas con gran separación.— (A. Pécheux).

Para alargar un tendón y hacer posible una sutura en contacto, A. Poncet (2) ha recomendado y empleado, por su parte, un procedimiento tan ingenioso como sencillo: consiste en hacer lo que el cirujano lionés y sus discípulos llaman *incisiones en zigzag ó en acordeón*. Estas incisiones «deben exceder de la línea media, é interesar por lo menos los tres cuartos de su anchura,» (fig. 92).

B. *Acortamiento de los tendones.*— En otras circunstancias, está indicado, no hacer bajar, sino levantar el talón, como en el pie talus. Ciertamente, la tenectomía antes descrita puede ser entonces empleada con ventaja; hay, sin embargo, otra manera de conseguir el objeto deseado, que debemos á Gibney, cuyo procedimiento resulta más sencillo.

Procedimiento de Gibney (acortamiento por biselado). —Divídanse los tegumentos en Y, de manera que la rama única esté abajo. Diséquese y levántese el colgajo comprendido entre las incisiones superiores; luego secciónese el tendón *muy oblicuamente* de abajo arriba y de atrás adelante, hágase resbalar el borde superior sobre el inferior hasta obtener una corrección suficiente, y únanse juntos por medio de cuatro puntos de sutura, hechos con catgut difícilmente reabsorbible. Termínese poniendo otros puntos más superficiales que cierren la herida exterior y fijen la piel al tendón.

Este procedimiento y el de Willet, han dado á Gibney 50 por 100 de curaciones que persistían al cabo de cuatro ó cinco años (3).

ARTÍCULO V. — TENORRAFIA Y MIORRAFIA

A. — TENORRAFIA

La tenorrafia propiamente dicha, es una operación que consiste en reunir directamente entre sí, mediante puntos de sutura, los extremos de un *mismo* tendón seccionado ó los extremos *respectivos* de varios tendones; es, pues, según los casos, *única* ó *múltiple*. Cuando los extremos tendinosos quedan colocados tan cerca uno de otro, que su separación es puramente lineal, la tenorrafia se dice que es á *contacto;* por el contrario, se dice que es á *distancia*, siempre que los extremos quedan separados por un intervalo mayor ó menor. La sutura á contacto es verdaderamente la sutura ideal; la otra sólo es una sutura de necesidad, á menos que se intente colmar el hueco por uno de los medios que indicaremos en el artículo *tenoplastia*.

Sutura primitiva y sutura secundaria. — Hay que distinguir también la

(1) Prioleau (*Archives provin. de chir.*, p. 652, 1894).
(2) A Poncet (*Merc. Méd.*, 25 Noviembre, 1891); y Pécheux (th. Lyón, Diciembre, 1891).
(3) Gibney (in *Dennis's Syst. of Surg.*, vol. II, p. 309, 1895).

sutura primitiva y la *sutura secundaria*. La una se refiere á las soluciones de continuidad recientes, accidentales ú operatorias; secciones completas ó casi completas, roturas subcutáneas, heridas contusas, sección provisional de tendones. Es con mucho la más común. Va á menudo acompañada de lesiones arteriales y nerviosas, como en la mano, en la muñeca, en el antebrazo, etc., y necesita por ello maniobras complementarias. En todo caso, por lo que se refiere estrictamente á la tenorrafia, apenas hay que contar como dificultad sino con la retracción del ó de los extremos centrales. La sutura secundaria es especial de las secciones ó rupturas tendinosas más ó menos antiguas, incluso las heridas aun en vía de granulación: su técnica es un poco más complicada y laboriosa, porque, para aproximar y coser los cabos tendinosos, es necesario antes buscar el extremo central en un punto más elevado y aislar á ambos extremos, central y periférico, de la ganga cicatricial que los rodea. Pero cuando la liberación se ha efectuado y el avivamiento de las extremidades tendinosas ha sido hecho con la conveniente parsimonia, el manual de la sutura secundaria es exactamente el mismo que el de la sutura primitiva. Una y otra se ejecutan mediante puntos de sutura entrecortada.

Para practicarlas, se necesita:

1.° Agujas curvas, bicortantes en su punta, pero estrechas, ó agujas de Hagedorn, finas;

2.° Hilos de seda ó de catgut duradero;

3.° Ganchos-erinas ó un tenáculo (fig. 93) y pinzas de garfios;

4.° Un par de tijeras.

a. *Sutura á contacto.* — Sea una sección completa del tendón de Aquiles.

Fig. 93
Tenáculo

Procedimiento. 1.° *Busca y movilización de los trozos tendinosos.* — Si la herida es reciente, este primer tiempo de la operación no presenta dificultad alguna: el trozo calcáneo ha quedado en su sitio y el trozo central está poco separado, tanto que la coaptación se confunde con la misma sutura. Si fuese necesario, estando el tríceps crural relajado por la flexión, un ayudante trataría de exprimir el trozo central de arriba abajo con las manos ó la venda de Esmarch, ó hasta se podría hacer un desbridamiento vertical en el sentido del tendón; una vez encontrado, el trozo central es enganchado con una erina ó un asa de seda hasta llegar á ponerlo en contacto del trozo periférico.

Si se trata de una sección antigua, el trozo periférico tampoco ha sufrido sino una retracción mínima; pero el otro extremo ha remontado siempre á una distancia considerable. No basta reconocerlo y aislarlo después de haber desbridado las partes subyacentes; es preciso también movilizarlo por expresión y por tracción; y si éstas no dan resultado alguno, es preciso ejecutar la sutura á distancia ó la tenoplastia, ó bien se establece el contacto por uno de los dos artificios siguientes: *incisiones laterales en acordeón de A. Poncet* (fig. 92) ó *la movilización póstero-calcaneana* del mismo cirujano (1).

Esta movilización se hace después de haber disecado un colgajo en U sobre la extremidad posterior del talón (fig. 94), desprendiendo con la sierra la parte ósea en que se inserta el tendón, y corriéndola luego hacia arriba hasta que los dos extremos del tendón puedan ponerse en contacto. Esa porción se fija entonces al resto del calcáneo por medio de un clavo de marfil (fig. 95).

(1) A. Poncet (*Congr. fr. chir.*, 1891).

2.º *Colocación y constricción de los puntos de sutura.*—Cuando los cabos tendinosos están afrontados ó son susceptibles de una confrontación exacta, se pasan dos asas de seda, una de apoyo á unos 8 milímetros del corte, la otra de

Fig. 94.—Incisión para la movilización póstero-calcaneana

Fig. 95.—Clavazón de la porción ósea al resto del calcáneo

unión á 5 ó 6 milímetros, en forma de cruz; se las aprieta convenientemente, luego se atan los cabos de cada asa y se cortan al ras de los nudos (fig. 96).

3.º *Cierre de la herida cutánea:* con ó sin desagüe, según los casos. Inmovilización por el vendaje en la actitud de relajación máxima.

Fig. 96.—Sutura tendinosa á contacto (procedimiento del autor)

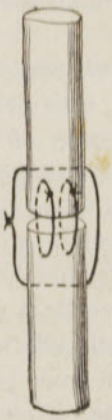

Fig. 97.—Sutura tendinosa á contacto (procedimiento de Le Dentu)

Fig. 98. — Sutura tendinosa á distancia sobre ligaduras circulares (procedimiento de Ed. Schwartz)

El procedimiento de las dos asas, da una solidez suficiente á la confrontación de los extremos de un grueso tendón, cualquiera que sea; sin embargo, si se prefiere así, se pueden colocar dos asas de unión, á ejemplo de Le Dentu (1) (fig. 97).

Para un pequeño tendón, como los de de la mano y de la muñeca, basta una sola asa.

Si el tendón seccionado está provisto de una vaina, se restaura ésta por medio de algunos puntos con catgut.

b. *Sutura á distancia.*—Benj. Anger (2) es quien la aplicó por primera

(1) Le Dentu (*Gaz. hôp.*, n.º 129, 1877).
(2) B. Anger (*Gaz. hôp.*, 1875).

vez en 1875: teniendo que tratar una sección antigua de los extensores de un dedo meñique, reunió los extremos por medio de un hilo de plata á una distancia de 2 centímetros y obtuvo un éxito completo.

El manual operatorio de la sutura á distancia es idéntico al de la otra sutura, con la diferencia de que los extremos tendinosos quedan todavía separados, después de apretar los puntos, por un espacio más ó menos considerable.

Ed. Schwartz nos ha indicado un medio ingenioso de hacer posible la sutura tendinosa cuando los extremos son demasiado friables para soportar directamente la tensión de los puntos,—y es echar una ligadura circular de catgut sobre cada extremo, y apoyar los puntos sobre esas mismas ligaduras (fig. 98).

B. — MIORRAFIA

Sea una sección transversal que interesa todas las partes blandas hasta el hueso, hecha con un instrumento cortante en el tercio inferior y anterior del muslo.

Procedimiento del autor. — Hecha la hemostasia preliminar en la raíz del miembro, ya con un tubo de caucho, ya con la compresión digital ó instrumental de la arteria, mientras un ayudante levanta el miembro por el talón, límpiese la herida con cuidado y líguense con catgut ó seda fina todos los vasos seccionados visibles en los labios de la herida.

Por medio de una larga aguja curva, colóquese una serie de gruesos hilos de seda que abracen en masa, lo más profundamente posible, los dos labios de la incisión. Estos hilos deben estar distantes entre sí 2 centímetros; entran y salen á unos 3 centímetros de los bordes de la sección cutánea.

Colóquese otra serie de hilos de seda, ó mejor de catgut, de mediano grosor, que abracen, á 1 ó 2 centímetros de profundidad, los bordes de la sección músculo-aponeurótica. Estos hilos deben hallarse á 1 centímetro de distancia entre sí.

Apriétense uno á uno los hilos de esta segunda serie; átense y córtense los cabos al ras de los nudos (suturas perdidas). Se empieza por los hilos de en medio.

Mientras otro ayudante empuja las partes blandas hacia la línea de reunión por medio de presiones convergentes, apriétense los hilos de la primera serie y átense. Se empieza igualmente por los hilos de en medio.

Finalmente, coáptense los bordes de la sección cutánea por medio de puntos de sutura entrecortada, distantes entre sí medio centímetro solamente.

Resultan de este modo tres series de suturas muy propias para la reunión por primera intención: 1.° suturas profundas ó en masa; 2.° suturas medias ó músculo-aponeuróticas; 3.° suturas superficiales ó cutáneas.

La sutura músculo-aponeurótica y la sutura cutánea podrían también hacerse á punto por encima con catgut.

ARTÍCULO VI. — INJERTO TENDINOSO

El injerto tendinoso es una operación que consiste, ya en coaptar un extremo tendinoso periférico con el extremo central de otro tendón *(injerto extremo á extremo)*, ya en fijar un extremo periférico en el flanco de otro tendón *(injer-*

to lateral de Missa) ó en un desdoblamiento del mismo *(injerto lateral de Schwartz)*, ya en enclavar un extremo periférico en un ojal hecho en otro tendón *(injerto en ojal de Tillaux y Duplay)*.

El injerto punta á punta está indicado: 1.° en la sección de dos ó varios tendones, cuando es imposible determinar los extremos periféricos respectivos; 2.° en ciertas parálisis musculares infantiles para suturar el extremo periférico del músculo paralizado con el extremo central de un músculo sano; así es como Nicoladoni, en 1882, en un caso de pie talus paralítico, tuvo la ingeniosa idea de reunir los extremos centrales de los peroneos laterales con el extremo periférico del tendón de Aquiles. Operaciones análogas han sido practicadas, después, por V. Hacker, Drobnik, Phocas, Parish, Winckelmann, Ghillini (1).

Los injertos laterales y el injerto en ojal se practican cuando es imposible atraer ó reconocer el extremo central de un tendón ó cuando la pérdida de substancia es demasiado considerable.

MANUAL OPERATORIO

a. Injerto punta á punta. — Sea, por ejemplo, una sección transversal que interese los palmares mayor y menor en la parte inferior del antebrazo.

Fig. 99.—Injerto tendinoso lateral

Fig. 100.—Injerto por desdoblamiento de un tendón (procedimiento de Schwartz)

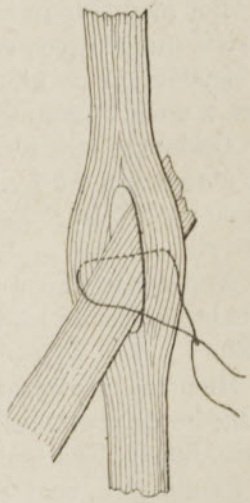

Fig. 101.—Injerto tendinoso en ojal

Suponemos que no es conocida la identidad de cada uno de los extremos tendinosos.

El procedimiento es muy sencillo: consiste en movilizar los extremos centrales de los músculos y en reunir el extremo central del palmar mayor con el extremo periférico del menor, el extremo central del palmar menor con el extremo periférico del mayor.

b. Injertos laterales. — 1.° Supongamos se trata de una sección trans-

(1) Véase Drobnik *(D. Z. für Chir.*, Bd. XLIII, p. 473, 1896). M e Philippoff, th. París, 1897.

versal que interesa el extensor largo del pulgar, quedando en la profundidad de los tejidos, fuera de nuestro alcance, el extremo tendinoso central.

Procedimiento.—Avívese el borde interno del extensor corto del pulgar.

Córtese oblicuamente el extremo periférico del extensor largo y movilícese.

Preséntese la superficie de sección de este último al flanco del extensor corto á nivel del avivamiento y fíjesele allí por un punto de sutura (fig. 99). Así han operado igualmente en casos análogos Le Fort, Masing, A. Dubrueil, Rotter, etc.

2.° Sea, verbi gratia, otro caso como el que Schwartz (1) ha operado con éxito: los dos extensores del pulgar cortados en tales condiciones que sus extremos periféricos no pueden ser suturados á los extremos centrales.

Con un bisturí, pasado de plano por el espesor del tendón del primer radial externo, despréndase de éste una lámina que quede libre por su extremidad inferior, y luego sutúrense á esta extremidad los dos extensores del pulgar (fig. 100).

c. Injerto en ojal.—Se trata, por ejemplo, una sección del extensor largo del pulgar.

Procedimiento.—Póngase al descubierto el tendón del primer radial externo, en corta extensión, y con la punta del bisturí hiéndase dicho tendón de parte á parte longitudinalmente, siguiendo su línea media ó eje.

Movilícese el extremo periférico del extensor largo, introdúzcase en el ojal y fíjese allí por un punto de sutura que atraviese á la vez los dos tendones (fig. 101).

ARTÍCULO VII. — TENOPLASTIA

La tenoplastia es una operación que consiste en colocar y fijar entre los dos extremos de un tendón, ya uno ó dos colgajos desprendidos previamente de uno de estos extremos ó de los dos, ya un segmento de tendón tomado de un músculo vecino (Rochet) ó hasta de un animal (Peyrot, tendón de perro; Ch. Monod, tendón de conejo), ya un enlace de catgut (Glück), de seda (Kümmel) ó de otra substancia orgánica.

Está indicada para asegurar ó favorecer la reunión de los extremos tendinosos, cuando esos extremos están demasiado separados ó cuando un tendón ha sufrido una pérdida de substancia considerable.

Fig. 102. — Autoplastia tendinosa en un colgajo

Sólo describiremos la autoplastia tendinosa con un solo colgajo, intentada ya por Czerny (2). Desgraciadamente el colgajo se desprendió en el momento de la sutura y fué preciso fijarlo por sus dos extremos como un simple enlace. La reunión pudo efectuarse, en este caso, tan sólo por intermedio de la piel.

Autoplastia con un colgajo.—Hay que reparar, verbi gratia, una pérdida de substancia de 4 centímetros de longitud, del tendón del extensor propio del dedo gordo en el dorso del pie.

(1) Schwartz (*Bull. Soc. chir.*, 1885, p. 335, informe de Ch. Monod).
(2) Heuck. *Zur Sehnenplastik (Centr. f. Chir.*, n.° 18, 1882).

Procedimiento.—Después de haber prolongado la incisión sobre el trayecto del extremo periférico, divídase este extremo de través hasta el centro solamente de su espesor.

Despréndase la mitad correspondiente en forma de vendolete, hasta unos 3 ó 4 milímetros de la superficie de sección de dicho extremo periférico, y luego inviértase el colgajo tendinoso hacia el intervalo de los extremos haciéndole describir una rotación de 180°.

Fíjese su extremidad al extremo central por un punto de sutura (fig. 102).

Con el nombre de *injerto autóctono*, Rochet (1) (de Lyon) ha dado á conocer un procedimiento ingenioso que consiste, en los casos de sección de los tendones contiguos (flexores de los dedos, por ejemplo) con separación persistente, en colocar entre los extremos centrales y el extremo periférico superficial, un segmento del tendón periférico profundo, y suturar luego lo restante de este último al ojal de inserción del tendón superficial.

El injerto tendinoso y la tenoplastia ofrecen la mayor analogía técnica, como se va á ver, con el injerto nervioso y la neuroplastia.

(1) Rochet (*Gaz. hebd.* P., 20 Julio, 1891). Rivière. *Greffe tendineuse autochtone* (*Lyon méd.*, 21 Mayo, 1893).

CAPÍTULO IV

Operaciones en los nervios

ARTÍCULO PRIMERO. — NEUROTOMÍA, NEURECTOMÍA, NEURORREXIS, NEUROTRIPSIA, NEUROTENIA

Con un fin terapéutico determinado se secciona, á veces, un nervio *(neurotomía)*, se corta de él cierta porción *(neurectomía)*, se le arranca *(neurorrexis)*, se le somete á tracciones metódicas *(neurotenia, elongación, distensión)*, ó bien se le contunde, se le aplasta en un punto de su longitud *(neurotripsia de Verneuil)*. Todos estos modos variados de diéresis y de exéresis pueden ser agrupados en un solo capítulo: sus indicaciones generales (neuralgias, espasmos y afecciones espasmódicas, trastornos tróficos) son las mismas; la técnica es la misma en lo que se refiere á los dos primeros tiempos de la operación especial de cada uno de dichos métodos terapéuticos, es decir, la *incisión de las partes blandas* y el *poner al descubierto el nervio*. Sólo difiere el último tiempo de esas diversas intervenciones quirúrgicas, pues es el que representa el rasgo característico, individual, de cada operación; por esto le llamaremos *tiempo final* ó *fundamental*.

La neurotomía, la neurectomía, la neurorrexis y la neurotripsia, convienen á los nervios, ramas y ramitas exclusivamente sensitivos: la interrupción, aun cuando fuere definitiva, de la conductilidad del nervio operado, presenta aquí todas las ventajas. La neurotenia es aplicable á todos los nervios, sensitivos ó motores, pero es la única que conviene á los nervios motores ó mixtos, porque no infiere ataque alguno á su función de transmisión motriz ó por lo menos porque no acarrea de ordinario más que una parálisis ó paresia transitoria ó temporal. Para los nervios sensitivos es prudente preferir una operación más precisa y que ponga con mayor seguridad al abrigo de la recidiva: la neurectomía, por ejemplo, ó el arrancamiento (1).

La neurotomía simple, así se realice por el método subcutáneo como al descubierto, va casi siempre seguida de recidiva. Es preciso, pues, renunciar á ella completamente ó modificarla de uno de los modos siguientes: 1.° invirtiendo el extremo *periférico* (Weir Mitchell) (2); 2.° aplastando el extremo central ó cauterizándolo fuertemente.

El aparato instrumental necesario para estas operaciones comprende:

Un bisturí recto;

Una pinza de disección;

(1) Consúltese Adenot (*Cong. fr. de chir.*, Lyon, 1894, p. 186), y Angerer (*Cong. all. de chir.*, Abril 1896.

(2) W. Mitchell (*Am. f. of med. sc.*, Abril, 1876); porque la inversión del extremo central determinaría *in situ* un dolor persistente.

Una pinza anatómica fina;
Tijeras rectas y tijeras curvas;
Una sonda acanalada;
Una erina simple;
Dos separadores:
Uno ó dos ganchos romos, como los de estrabotomía;
Una pinza de resorte y una pinza llamada de Thiersch;
El alargador de Gillette (fig. 103);
El termocauterio Paquelin;
Y una aguja fina, curva, armada de un hilo muy fino de seda.

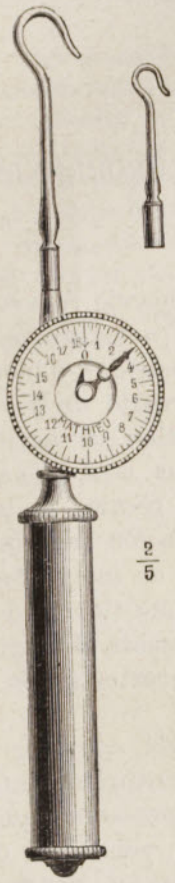

Fig. 103. — Alargador ó elongador de Gillette

MANUAL OPERATORIO EN GENERAL

Hay dos tiempos preliminares: el de la *incisión de los tegumentos* y el de *poner al descubierto el nervio,* y un tiempo final ó fundamental, que es el acto operatorio que interesa al nervio mismo: *neurotomía, neurectomía, neurorrexis, neurotripsia, neurotenia ó elongación.*

1.er *tiempo: incisión de las partes blandas.*—Instituída la isquemia preventiva, cuando es posible, y determinado el trayecto del nervio y hasta, si se considera preciso, marcado con la fuchsina ó con el yodo, tomando para ello ciertos y determinados puntos de referencia, pónganse tensos los tegumentos entre el índice y el pulgar izquierdos, y hágase una incisión más ó menos larga, paralela, transversal ú oblicua con relación al nervio y que, de momento, interese tan sólo la piel. Esta incisión basta si el nervio es subcutáneo.

Comprímanse con pinzas las venas que se encuentren, ó apártense; luego divídase el tejido celular subcutáneo hasta la aponeurosis general.

Divídase ésta sobre la sonda, después de haberla abierto oblicuamente en un ángulo de la incisión; y, si es necesario, prosígase la división de las partes blandas, ya con el bisturí y la sonda, ya con el pico de la sonda ó el mango del bisturí ó el extremo del índice, hasta llegar al nervio.

El nervio se reconoce por sus relaciones anatómicas, por su diámetro particular, por su color blanco, por su aspecto finamente estriado en sentido longitudinal, por la sensación de cordón macizo que da al tacto. Es menos brillante y menos denso que el tendón, y hasta en el cadáver, cuando se vuelve rojizo por imbibición, se le puede siempre distinguir de una arteria ó de una vena por los demás caracteres que ya hemos indicado, y sobre todo por la sensación de cordón lleno ó macizo que da al tacto.

2.º *tiempo: poner al descubierto el nervio.*—Hecho el reconocimiento del nervio, aíslesele en el centro de la incisión, desgarrando con el pico de la sonda el tejido conjuntivo que le rodea y respetando con el mayor cuidado la arteria y la ó las venas satélites, si las hay.

En cuanto se pueda, levántese el nervio con un gancho romo y entonces procederemos de un modo diverso, según cual sea la operación que debamos practicar.

3.er *tiempo ó tiempo final.* — 1. *Neurotomía.* — De un tijeretazo, nunca con

el bisturí, divídase rápidamente el nervio de través. Cójase el extremo periférico con una erina ó una pinza, inviértasele en la extensión de 1 á 1 centímetro y medio, y reúnase la vaina de su extremidad libre al tejido conjuntivo vecino por uno ó dos puntos de sutura con hilos de seda, cuyos cabos se cortan al ras de los nudos (suturas perdidas).

Si el nervio no es accesible en una longitud suficiente para que se pueda invertir su extremo periférico, aplástese y macháquese su porción central por medio de la pinza de resorte ó de la pinza de pólipos, ó bien tóquesela vigorosamente con el cauterio Paquelin.

2. *Neurectomía.* — Descúbrase el nervio en toda la extensión de la incisión ó en la mayor longitud posible. Excíndasele con dos golpes de tijera, el uno primero en el polo central de la parte descubierta y el otro en el polo periférico.

El segmento excindido debe tener por lo menos 3 centímetros de longitud, pues la experiencia y la observación clínica han demostrado que extirpando un segmento de nervio menos extenso, éste se regenera ó reproduce y que la recidiva de la enfermedad es entonces muy común.

Si la excisión no se puede hacer en la longitud deseada, aplástese ó cauterícese el extremo de la porción central para mejor ponerse al abrigo de la recidiva.

P. Vogt ha dado el juicioso consejo de distender siempre en los dos sentidos el nervio que se va á resecar: se aumentan de este modo los efectos terapéuticos de la neurectomía.

3. *Neurorrexis.*—Descúbrase el nervio en toda su longitud, cójasele entre los dientes de la pinza de resorte ó de la de Thiersch, ó con otro instrumento que haga buena presa: ejérzase una tracción vigorosa, del centro hacia la periferia, hasta que el nervio se rompa y que el segmento situado por debajo de la ruptura, entre ésta y la incisión cutánea, venga á quedar á la vista del cirujano, y luego excíndase toda la parte asequible del nervio.

Este modo de diéresis-exéresis es útil, sobre todo, para ciertos nervios que atraviesan conductos óseos ó que son demasiado profundos para ser puestos al descubierto en una longitud conveniente.

4. *Neurotripsia.* — Se la asocia casi siempre á la neurotomía ó á la neurectomía; rara vez se la emplea sola.

En este caso, descúbrase el nervio en toda su longitud: aplástesele y macháquesele con la pinza de resorte desde el polo central hasta el polo periférico, es decir, en toda la porción puesta al descubierto ó bien, á ejemplo de Verneuil, estrújesele de arriba abajo entre el pulgar y una sonda acanalada pasada por debajo del nervio.

5. *Neurotenia ó elongación* (1). — Descúbrase el nervio en toda su longitud.

Con el alargador de Gillette, ó sencillamente, con los dos ó tres primeros dedos, ejérzase una fuerte tracción, primero de arriba abajo sobre el polo central, luego de abajo arriba sobre el polo periférico (v. Nussbaüm).

Es imposible precisar el grado necesario (terapéutico) de la fuerza de tracción para cada nervio. Se puede admitir con Trombetta y Gillette que esa fuerza de tracción es, en general, el tercio de la fuerza de ruptura: 25 kilogramos para el nervio

(1) Consúltese Nicaise, *Élongation des nerfs. (Encyclopédie intern. de chirurgie,* t. III, pág. 75, 1888).

ciático mayor; 12 á 13 para el nervio crural y el nervio mediano; 9 para el nervio radial y el nervio cubital; 2 ½ para el nervio infra-orbitario; 1 ½ para el nervio supra-orbitario, etc. De todos modos parece preferible pecar en este punto más bien por carta de más que por carta de menos, porque los nervios están dotados de una resistencia muy grande.

Después de todas estas operaciones, cualquiera que sea el tiempo final de las mismas, se reune la herida por sutura, con ó sin desagüe, y se aplica una cura antiséptica.

Séanos permitido mencionar también en este lugar la distensión llamada subcutánea ó método de Trombetta, que no es, por lo demás, aplicable, sino al ciático mayor, afecto de neuralgia, y que consiste en distender este nervio haciendo ejecutar al miembro inferior movimientos forzados de flexión sobre la pelvis, estando la pierna extendida sobre el muslo. Mosetig-Moorhof, Tillmanns y otros colegas extranjeros han obtenido de ella, según parece, buenos resultados, combinándola ó no con el masaje.

PROCEDIMIENTOS PROPIOS PARA CADA NERVIO Ó GRUPO DE NERVIOS

A. — CABEZA Y CUELLO

Nervio frontal. — Indicación operatoria: neuralgia supra-orbitaria (zona oftálmica). — Procedimiento. — Levantada moderadamente la ceja, después de haber reconocido por el tacto la escotadura supra-orbitaria ó, si no es apreciable, después de haber marcado en el arco orbitario un punto situado á 3 centímetros del punto medio de la raíz de la nariz, divídase la piel y luego el músculo orbicular, sobre el borde mismo del arco, paralelamente á él, y en la extensión de 3 centímetros, de tal suerte que el punto medio de la incisión corresponda á la escotadura ó al punto de emergencia ya marcado (fig. 104, *ab*).

Divídase el ligamento ancho inmediatamente por debajo del reborde orbitario; teniendo el párpado y el globo del ojo deprimidos por una espátula, desgárrese el tejido célulo-grasoso con el pico de la sonda acanalada, de delante atrás, á partir de la escotadura ó del punto de emergencia, bajo la bóveda misma, hasta que quede al descubierto y sea reconocido el nervio frontal externo, y más profundamente el mismo nervio frontal.

Aíslesele de los vasos satélites, secciónesele lo más lejos posible, de un tijeretazo, inviértase hacia adelante, con una pinza, el trozo periférico, estíresele fuertemente, como para arrancarlo de sus expansiones terminales, y escíndanse los nervios frontales externo é interno á nivel del arco orbitario.

Hemostasia: deberán ligarse algunos ramos de las arterias frontales ó éstas mismas.

La neurotomía subcutánea del nervio supra-orbitario debe ser abandonada, porque va casi siempre seguida de recidiva.

Nervio nasal externo. — Indicaciones operatorias, según Badal: 1.° los dolores ciliares debidos á un estado inflamatorio de las membranas del ojo; 2.° los dolores glaucomatosos, antes de recurrir á las otras operaciones usuales (parecentesis de la cámara anterior, esclerotomía, iridectomía).

Procedimiento de Badal. — Hágase una incisión curva, correspondiente á la parte interna y superior del borde orbitario, desde el tendón del orbicular á las inmediaciones de la escotadura supra-orbitaria, en una extensión de 2 centímetros apenas (fig. 104, *cd*).

Después de haber dividido los tegumentos con precaución, reemplácese el

bisturí por una pequeña sonda acanalada, pues el nasal externo es delgado y muy superficial. Está colocado sobre el periostio, bajo la polea cartilaginosa del oblicuo mayor, y allí se divide en seguida en una serie de delgados filetes.

Aíslese el tronco del nervio y sométasele á una tracción de algunos centenares de gramos. Se puede llevar la distensión hasta el arrancamiento.

NERVIO NASAL INTERNO Ó ETMOIDAL. — Indicaciones operatorias: neuralgia, coriza rebelde.

Procedimiento. — Hágase á fondo la misma incisión que para el nasal externo.

Con una legra despéguese el periostio, de delante atrás, sobre la parte interna de la bóveda orbitaria y la parte más elevada de la pared interna de la órbita.

A una profundidad de 2 á 2^{cm},3 próximamente, después de haber reconocido el nervio, abrácesele con un gancho romo y tírese fuertemente hacia adelante, hasta la ruptura.

Hemostasia: habrá que ligar la arteria fronto-nasal; la hemorragia que pudiera ocasionar la ruptura de la etmoidal anterior queda cohibida por el mismo arrancamiento del nervio.

El nervio etmoidal ha sido operado hasta hoy por v. Dumreicher, E. Albert, Nicoladoni, P. Segond.

FIG. 104.—Líneas de incisión

ab, para el descubrimiento del nervio frontal; *cd*, para el del nervio nasal externo; *ef*, para el del nervio infra-orbitario (procedimiento del autor)

NEUROTOMÍA ÓPTICO-CILIAR. (Véase *Cirugía especial*).

NERVIO INFRA-ORBITARIO. — Procedimiento del autor. — Hágase una incisión que empezando á la altura de la comisura externa de los párpados sobre el borde de la órbita, se dirige luego hacia abajo, después hacia dentro de este mismo borde hasta el nivel del primer molar menor, y desde allí desciende verticalmente en la extensión de un centímetro poco más ó menos (fig. 104, *ef*).

Con la legra, despéguese el periostio del suelo de la órbita hasta que se vea *toda* la línea grisácea ó gris azulada que representa el paso del nervio infra-orbitario.

Mientras un ayudante protege y levanta el globo del ojo por medio de una ancha cucharilla como las de café, denúdese bien la mitad anterior de la hendidura esfeno-maxilar, sin ejercer presión alguna, pues la más ligera basta para hundir el suelo y abrir el seno maxilar; desgárrese suavemente, con el pico de una sonda acanalada y muy hacia atrás, la pequeña membrana fibrosa que cubre el nervio infra-orbitario; cójase éste con un pequeño gancho romo y divídasele de un tijeretazo.

Légrese el ángulo interno de la incisión para poner al descubierto el nervio infra-orbitario, que se reconoce por su blancura y por su disposición penicilada, á 5 ó 7 milímetros por abajo del borde orbitario.

Cójasele inmediatamente antes de su expansión con una pinza de resorte, y ejérzase una fuerte tracción hacia arriba y adelante. El nervio infra-orbitario sale entero. Excíndasele al ras de las partes blandas (1).

(1) Consúltese la tesis de Vuillard, Lyon, 1894, *Sur l'excision et l'arrachement méthodique du bout périphérique du nerf sous-orbitaire.*

NERVIO MAXILAR SUPERIOR Y GANGLIO DE MECKEL.

a. Procedimiento de Lossen H. Braun, completado por el autor (1886-1893): *resección temporal de la mayor parte del hueso malar*. — Hágase á fondo una incisión vertical *a* (fig. 106), que empiece á 1 centímetro más arriba del ángulo palpebral externo, á 2 ó 3 milímetros del borde de la órbita, y descienda un poco oblicuamente hasta el borde inferior del hueso malar, detrás del mismo tubérculo malar. Hemostasia.

Hágase, á partir de la extremidad superior de esta incisión, otra incisión *a'*

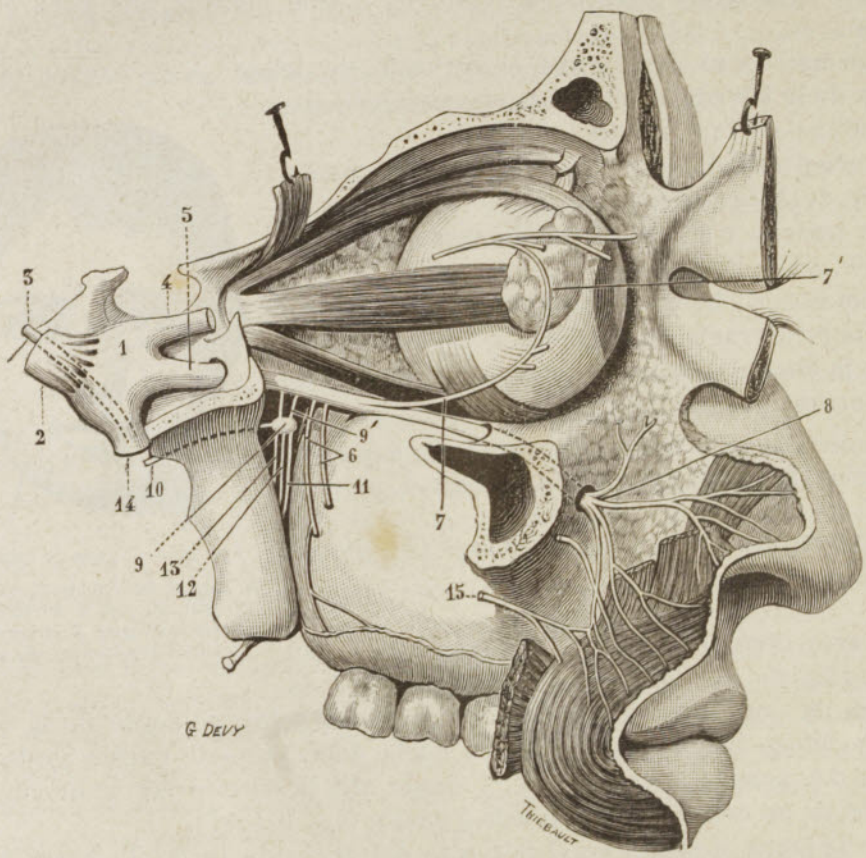

FIG. 105.—Nervio maxilar superior y ganglio de Gasser (L. TESTUT, *Anatomía humana*)

1, ganglio de Gasser; 2, raíz mayor del trigémino; 3, su raíz menor; 4, oftálmico; 5, nervio maxilar superior; 6, nervios dentarios posteriores; 7, ramos orbitarios, que se anastomosan en 7', con el lagrimal; 8, ramillete infra-orbitario; 9, ganglio esfeno-palatino, con 9', raíces sensitivas; 10, nervio vidiano; 11, 12, 13, nervios palatinos anterior, medio, posterior; 14, nervio maxilar inferior.

(fig. 106), que se dirige oblicuamente hacia atrás hasta la base de la apófisis zigomática del temporal, pero que comprende solamente la piel, el tejido celular subcutáneo y la prolongación lateral de la aponeurosis epicraneana. Hemostasia de varias ramas de la arteria temporal superficial.

Con una aguja curva pásese una sierra de cadena por detrás del hueso malar y siérresele en el sentido de la incisión vertical. Se puede también hacer esta sección de delante atrás, rozando el hueso con la pequeña sierra *passe-partout* de Ollier y terminando la diéresis con el cincel ó escoplo.

Inviértase el segmento malar hacia atrás y abajo, fracturando el arco zigomático por el hecho mismo de la inversión forzada.

Puesta de este modo al descubierto la fosa zigómato-maxilar, desembarácesela, si conviene, del tejido célulo-grasoso por medio de una pinza y de la

sonda acanalada. La hemorragia, si la hay, es fácilmente cohibida por el taponamiento provisional. Luego, para abrirse paso hacia la fosa ptérigo-maxilar, recórtese el borde anterior del músculo temporal ó simplemente apártesele hacia atrás con un gancho romo.

Reconózcase esta fosa, lo cual es fácil, con una sonda acanalada ordinaria, detrás de la tuberosidad maxilar, á la altura del borde orbitario inferior. — Luego, siempre con el pico de la sonda, búsquese el nervio maxilar en la parte más elevada y más profunda de la fosa ptérigo-maxilar; se le *encuentra* allí sin trabajo, bajo la forma de un cordón transversal, cordón que pasa de atrás adelante y de dentro afuera para dirigirse hacia la parte media de la hendidura esfeno-maxilar. Cárguesele y atráigasele fuertemente hacia afuera con un gancho romo. Entonces se le *ve*, — y de ello hemos podido asegurarnos en dos casos personales en el vivo, si la hemostasia está bien hecha, — así como el ganglio de Meckel que le está íntimamente adherido.

Cójase el nervio á nivel del ganglio con una pinza de dientes muy largos y muy finos, divídasele por delante y por detrás mediante dos golpes de tenotomo agudo, y arránquese el segmento así limitado. El nervio infra-orbitario es arrancado en la misma sesión en un segundo acto operatorio, á favor de una pequeña incisión practicada á nivel del agujero infra-orbitario.

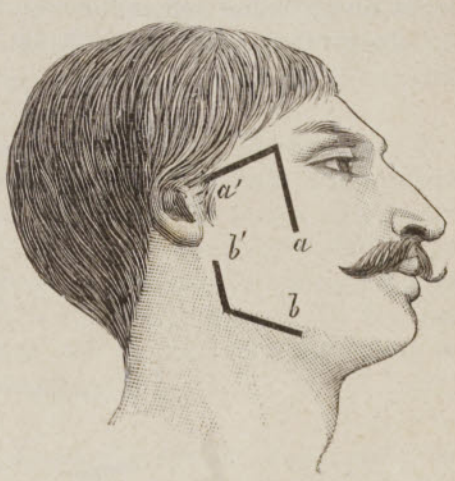

Fig. 106. — Resección de los nervios maxilar superior y dentario inferior

aa', incisión para el nervio maxilar superior y el ganglio de Meckel (procedimiento de Lossen H. Braun completado por el autor) — *bb'*, incisión para el nervio dentario inferior

Levántese el colgajo osteoplástico, reúnase el hueso malar por dos puntos de sutura perdida (seda fina ó crin de Florencia) y finalmente sutúrense por completo los segmentos, sin desagüe alguno.

b. Procedimiento de Segond. Cinco tiempos (1): 1.° *Incisión de los tegumentos.*—Después de haber determinado: 1.° el borde superior de la extremidad posterior de la apófisis zigomática; 2.° el punto de unión de la porción vertical y de la porción horizontal del reborde óseo que limita la fosa temporal por abajo y por delante y que está sucesivamente constituída por la apófisis zigomática, el hueso malar y la apófisis orbitaria externa; y 3.° el punto de intersección del borde inferior del hueso malar y del borde anterior del masetero, únanse estos tres puntos por una incisión angulosa cuya rama horizontal sigue el borde superior del arco zigómato-malar y cuya rama descendente, un poco oblicua hacia abajo y adelante, atraviesa la cara externa del hueso malar. La incisión debe hacerse de un solo trazo y ser redondeada en el ángulo que forman sus dos ramas. Divídase la aponeurosis epicraneana al ras del hueso y secciónese á fondo el periostio del malar en el punto por donde pasará en seguida la línea de sierra.

2.° *Resección temporal del arco zigómato-malar.* — Bien asegurada la hemostasia, pásese la aguja de Cooper de arriba abajo por detrás del hueso malar, haciendo salir su punta delante del borde anterior del masetero; siérrese el hueso con la sierra de cadena, tan adelante como se pueda y en un

(1) Según la memoria de Segond (*Congrès fr. de chir.*, pág. 442, 1890).

sentido muy oblicuo, luego fractúrese por inversión brusca, á nivel del cuello de la apófisis zigomática. Se obtiene así un colgajo angular ósteo-músculo-cutáneo que es invertido hacia abajo y atrás.

3.° *Separación del músculo temporal y descubrimiento de la hendidura ptérigo-maxilar.* — Sepárese con la sonda acanalada el borde anterior del músculo temporal, detrás del reborde óseo órbito-malar. Luego, hundiendo el dedo en la región, acábese de despegar el músculo; poco á poco se llega á descubrir muy claramente la hendidura ptérigo-maxilar y el tejido grasoso, que no oculta la ranura. Empleando sólo la sonda acanalada y el pulpejo de los dedos como medio de desprendimiento y gracias á la compresión por las esponjas, se logra una cavidad completamente exangüe.

Para retener el músculo hacia atrás y descubrir bien la hendidura ptérigo-

FIG. 107. — Resección del nervio maxilar superior y del ganglio de Meckel, por el procedimiento de Segond. — Nervios maxilar é infra-orbitario cargados sobre ganchos

maxilar, hay que emplear dos separadores de Farabeuf. Uno de ellos sostiene el músculo hacia arriba, el otro por abajo y detrás. Este último actúa á la vez sobre el tendón del músculo temporal y sobre la apófisis coronaria que podría deprimir un poco, si esta eminencia estorbase también, lo cual no es raro.

4.° *Busca y resección del nervio.* — Siendo invisibles en la mayoría de los casos el nervio y el ganglio, ocultos en el fondo de su estrecho escondrijo, es preciso primero desalojarlos y, para esto, cargar el nervio en un gancho. Tomando, pues, un gancho de estrabismo, con el pico dirigido al aire, llévesele á la orilla anterior de la hendidura ptérigo-maxilar, luego, haciéndolo resbalar sobre la curvadura posterior del seno maxilar, *húndasele* hasta los límites más profundos de la hendidura ósea. Hecho esto, y manteniendo el gancho en su máximum de penetración, hágasele ascender hasta la parte superior de la hendidura ptérigo-maxilar, teniendo cuidado, hacia el fin de ese movimiento ascensional, de inclinar el gancho un poco hacia adelante, como si se quisiera introducir su pico en la órbita por la hendidura esfeno-maxilar, recondúzcasele hacia

afuera: el nervio habrá sido seguramente cogido por el gancho y entonces solamente es cuando se le puede ver. Para comprobar la presa, basta coger el nervio infra-orbitario en su punto de emergencia (se le ha descubierto ya por una pequeña incisión horizontal) é imprimirle movimientos de tracción (fig. 107).

Para resecar el nervio en la hendidura ptérigo-maxilar, cójasele con una pinza de dientes estrechos y largos que se tuerce luego sobre sí misma de manera que arrolle, por decirlo así, el nervio alrededor del instrumento y que haga resaltar bien su punto de emergencia: el cordón nervioso es entonces fácil de cortar junto al agujero redondo mayor. Termínese seccionando la porción terminal del nervio, lo más adelante posible, en la hendidura esfeno-maxilar, y arrancando el nervio por la incisión ya hecha delante del agujero infra-orbitario. De este modo queda suprimida la totalidad del nervio supra-maxilar situado más allá del agujero redondo mayor.

5.° *Suturas y apósito.* — Habiendo asegurado bien la hemostasia y enjugados todos los rincones del foco operatorio con una esponja impregnada de sublimado, extiéndase el músculo temporal en su celda; luego, después de haber levantado el fragmento óseo fracturado, fíjesele en buena posición por un simple punto de sutura con catgut, que comprenderá sólo las partes blandas periósticas y será colocado hacia el borde superior del arco óseo. La reunión cuidadosa de los labios de la incisión cutánea con un hilo de plata fino y la aplicación de un apósito uatado, terminan la operación.

Segond llama la atención «acerca de una disposición anatómica susceptible de complicar el hallazgo del nervio en la hendidura ptérigo-maxilar. En cierto número de sujetos, nos dice, y si hemos de creer en las investigaciones que emprendimos con Potherat, el hecho es frecuente sobre todo en los hombres; la parte superior de la hendidura está oculta por la cresta ósea que limita por delante la superficie de inserción del músculo pterigoideo externo sobre la cara llamada zigómato-temporal del esfenoides. En los casos en que el desarrollo exagerado de esa cresta ósea estorbase demasiado la busca y prensión del nervio, bastaría hacerla saltar de un golpe de gubia para quitar toda dificultad.»

Desde el mismo punto de vista Chipault (1) hace notar que se pueden distinguir tres tipos de tubérculos ptérigo-maxilares: 1.° el que tiene la forma de una espina muy pequeña; 2.° el que representa una gruesa espina vertical y que gravita á menudo sobre la parte media de la hendidura; 3.° otro, enorme, cuyo vértice se divide en espinas múltiples y oculta toda la mitad superior del orificio. El mismo autor distingue luego dos tipos de hendidura ptérigo-maxilar: 1.° el tipo «oval» en que la hendidura es ancha, de bordes abiertos, dando amplia entrada al fondo de la fosa; 2.° el tipo «en retorta» en que la hendidura, bastante ancha por arriba, se estrecha por abajo, para prolongarse muy lejos hasta la mitad de la altura de la tuberosidad maxilar. Existen, no obstante, todos los intermedios entre ambos tipos. Creemos, sin embargo, que todas las dificultades que pueden resultar de las precedentes disposiciones anatómicas, son fáciles de superar con el escoplo, ya según el método de Scriba, ya según la modificación indicada por Segond.

El procedimiento de Lossen-Braun es hoy generalmente preferido al procedimiento primitivo de Lücke porque no da lugar á ningún trastorno funcional, por lo menos persistente, del músculo masetero. A los 5 casos de Czerny y á los 4 casos de Madelung, citados por Segond, y á los 4 casos del mismo Segond, se puede ahora añadir un gran número de observaciones clínicas pertenecientes á Reyher, á Tillmanns, á Gluck, á Horsley, á Navratil, á Février, á Lannelongue (de Burdeos), á Duret, á A. Guinard, á Témoin (de Bourges), á Dubois (de Cambrai), etc., aparte nuestros 2 casos per-

(1) Chipault (*Chir. opér. du syst. nerveux*, t. II, pág. 481, 1895).

sonales (1). No conocemos terminación funesta alguna imputable á la operación misma; en cambio se cuentan ya varias recidivas.

La hemorragia que procede de la arteria maxilar interna, de sus ramas y del plexo venoso zigómato-maxilar, es casi siempre fácilmente cohibida por el taponamiento provisional con la gasa ó algodón. La ligadura previa de la carótida externa (Matas) ó de la primitiva (Reyher) es, pues, una complicación superflua.

La neurectomía de los ramos dentarios posteriores y superiores, en el caso de neuralgia limitada á estos ramos, nos parece menos segura contra la recidiva que el ataque directo del nervio maxilar. Por esto no describiremos procedimiento especial.

c. Procedimiento de Scriba (2): *resección temporal de todo el hueso malar.* — Este cirujano, que ejerce en el Japón, ha notado que en la raza caucásica la hendidura ptérigo-maxilar es excesivamente estrecha y que el procedimiento de Lossen-Braun es en tales condiciones inaplicable. De ahí el procedimiento siguiente, que ha practicado una vez con éxito y cuya aplicación propone extender á las otras razas, porque es el más fácil, el más seguro y el menos peligroso para llegar al tronco del nervio maxilar:

Hágase una incisión cutánea que empiece por dentro del borde orbitario externo, un poco por arriba del ligamento palpebral externo, y que de allí se extienda casi verticalmente hacia abajo hasta el borde inferior de la apófisis malar del maxilar superior. — Hágase luego otra incisión que parte de la extremidad superior de la precedente y va hasta el punto medio de la apófisis malar del temporal, dividiendo solamente en su parte media la prolongación lateral de la aponeurosis epicraneana y la aponeurosis temporal, sin lesionar el músculo temporal.

Denúdese de su periostio la cara orbitaria de la prolongación frontal del hueso malar hasta la fisura orbitaria inferior; aíslese igualmente la cara externa de esta prolongación y divídase con la sierra de cadena.

Sepárese el hueso malar del maxilar superior, igualmente por medio de la sierra, luego divídase con el escoplo la prolongación temporal del hueso malar.

Inviértase hacia afuera y abajo todo el colgajo osteoplástico así limitado.

Cincélense prudentemente los bordes de la fisura orbitaria inferior siguiendo el nervio infra-orbitario hasta delante del agujero redondo mayor. Entonces estírese el tronco nervioso fuertemente hacia adelante, secciónesele por el lado central lo más lejos posible y *excíndase toda la porción del mismo que se ha logrado descubrir.* Se consigue así extirpar fácilmente la totalidad del nervio infra-orbitario y una parte de los nervios dentarios superiores y posteriores. Si se encuentran *engrosamientos* en el agujero redondo, quítense con una cucharilla.

Colóquese de nuevo en su lugar el colgajo osteoplástico y sutúresele totalmente, sin desagüe.

En el enfermo que ha tratado por este procedimiento, Scriba no ha tenido que combatir hemorragia alguna hasta el momento del raspado del agujero redondo; la hemorragia fué entonces muy intensa, pero quedó pronto cohibida por el taponamiento con algodón. La perforación de la cueva de Higmoro, que tuvo lugar en dos puntos distintos, no ha tenido consecuencia perjudicial.

d. Procedimiento de Kocher (3): *resección temporal en masa de todo el hueso malar y de la parte súpero-externa de la cueva de Higmoro.*

Hágase á fondo una incisión que empieza á 1 centímetro por dentro del

(1) Chalot. Véase nuestra comunicación á la Sociedad de Cirugía, Abril, 1892.
(2) Scriba (*D. Zeitsch. für Chir.*, XXII, 510, 1885).
(3) Kocher. *Chir. Operationslehre*, 1894, pág. 68, y Lentz (*Congr. fr. de chir.*, 1895, pág. 743).

agujero infra-orbitario y á medio centímetro por abajo de la extremidad interna del reborde orbitario inferior y se dirige un poco oblicuamente hacia abajo y afuera, siguiendo el borde inferior del cuerpo del hueso malar hasta el arco zigomático (fig. 108). En el ángulo interno de la incisión, líguese la arteria angular, si se la ha interesado.

Despegando el periostio hasta la órbita, póngase al descubierto el nervio infra-orbitario á su salida del conducto del mismo nombre y cójasele con una pinza hemostática. Despréndase luego la parte más anterior del músculo masetero en su inserción malar.

Divídase con el escoplo la articulación zigomática del hueso malar. Divídase su articulación maxilar, de manera que el cincel, un poco ancho, aplicado oblicuamente sobre la cara anterior de la apófisis maxilar, se introduzca por detrás

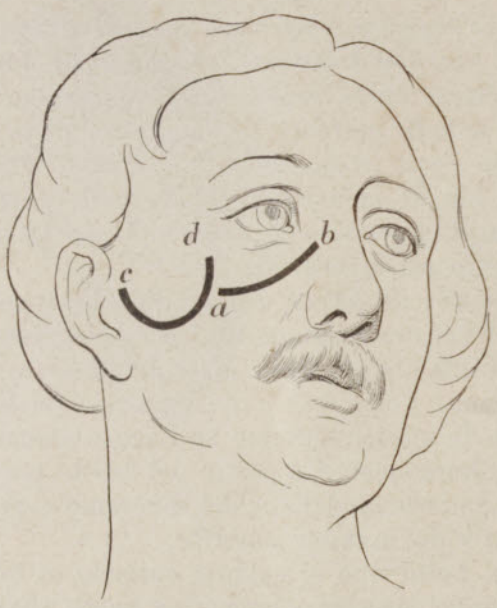

FIG. 108.—Líneas de incisión

ab, para la resección del nervio maxilar superior y del ganglio esfeno-palatino por el procedimiento de Kocher.—*cd*, para la resección de los nervios maxilares superior é inferior por el procedimiento de Krönlein (método temporal)

y por fuera, á lo largo y junto al nervio infra-orbitario, hasta la hendidura esfeno-maxilar, abriendo así la parte súpero-externa del antro y quitando la parte correspondiente del suelo de la órbita.

Mientras se retrae hacia arriba el labio superior de la herida, divídase á su vez, y siempre con el escoplo, la articulación frontal del hueso malar, dirigiendo la línea de sección hacia la parte posterior de la hendidura esfeno-maxilar y quitando simultáneamente el borde superior de esta hendidura, es decir, la cresta zigomática y orbitaria del esfenoides.

Lúxese el hueso malar hacia arriba y afuera, por medio de una fuerte erina. Mientras se levanta la grasa orbitaria con un gancho romo, se puede ahora seguir el nervio infra-orbitario por encima de la abertura del antro, luego el nervio submaxilar hasta el agujero redondo. Allí, cójase el tronco nervioso, lo cual es fácil por medio de una pinza, «después de haberlo cogido con un gancho de estrabismo, que, hundido en la profundidad de la fosa esfeno-maxilar, lo atrae hacia afuera con el ganglio esfeno-palatino.» El gancho hace presa detrás del nervio esfeno-palatino, que se desprende del nervio submaxilar, verticalmente hacia abajo. Divídase este último, ó arránquese «á la Thiersch.»

Colóquese de nuevo en su lugar el bloque óseo, después de haber hecho una hemostasia completa, sin sutura alguna, y reúnase la piel «con la sutura intradérmica de Pozzi para evitar toda huella de cicatriz visible.» Esta cicatriz en todo caso no es en modo alguno desagraciada (Kocher).

Lentz ha obtenido por este procedimiento un buen resultado. Pueden reconocerse á este método dos ventajas sobre el de Lossen-Braun: mayor facilidad de ejecución y la facultad de operar, por decirlo así, al descubierto. «La vía pterigoidea expone al operador, nos dice, á trabajar en la obscuridad, á ciegas; se arranca algo sin saber exactamente lo que se arranca. El arrancamiento del nervio con el ganglio esfeno-palatino es efecto del azar y no de una operación metódica.»

Sin ir tan lejos, creemos que el procedimiento de Kocher, que no es, en suma, sino el de Scriba amplificado, nos permite llegar fácil y seguramente al fin de la operación, y que merece entrar desde luego en la práctica corriente.

Nervios maxilares superior é inferior. Procedimiento de Krönlein (1) (método temporal, 1884): *excisión á nivel de los agujeros redondo y oval.*

1.er *tiempo.* — Córtese en la región témporo-geniana un colgajo cutáneo semilunar cuya base se halle entre el borde externo de la órbita y el tragus, y cuyo vértice, colocado hacia abajo, toque á una línea ficticia extendida desde el borde inferior del ala de la nariz al lóbulo de la oreja (fig. 108, *cd*). Diséquese la piel del colgajo respetando el tronco del nervio facial, el conducto de Stenon y la arteria temporal superficial.

2.º *tiempo.* — Después de haber desprendido la aponeurosis temporal de todo el borde superior del arco zigomático, secciónese éste por delante y por detrás é inviértasele hacia abajo con el músculo masetero, como en el procedimiento de Lossen-Braun. Como había ya estatuído Lücke, es absolutamente necesario que la línea de sección anterior se haga oblicuamente hacia abajo y adelante, á través del hueso malar, á partir del borde posterior de la apófisis fronto-esfenoidal, y que termine delante del tubérculo malar, justamente en la unión del hueso malar y del maxilar superior.

3.er *tiempo.* — En tanto que el colgajo cutáneo es levantado é invertido hacia arriba y el colgajo masetero-zigomático hacia abajo, secciónese con el escoplo la base de la apófisis coronoides siguiendo un trayecto oblicuo que une el punto más bajo de la escotadura sigmoidea con el principio de la línea oblicua externa. Levántese entonces hacia arriba la apófisis con el músculo temporal (fig. 109).

4.º *tiempo.* — Líguese el tronco de la arteria maxilar interna, lo cual es fácil, entre las dos porciones del músculo pterigoideo externo y secciónese entre ligaduras. Desinsértese el músculo pterigoideo externo con un elevador y una sonda acanalada á nivel de la cresta subtemporal, y luego deprímase su borde superior con un doble gancho romo. Hemostasia fácil del plexo venoso pterigoideo. *Rozando la base del cráneo, váyase directamente con la sonda hacia detrás de la raíz del ala externa de la apófisis pterigoides; allí es donde se encuentra en seguida la tercera rama del trigémino á su emergencia del agujero oval.* Cójasela con un gancho de estrabotomía, distiéndasela, y, por fin, escíndasela. Al aislar el tronco nervioso se ve inmediatamente detrás de él la arteria meníngea media pasando por el anillo del nervio aurículo-temporal; se la puede ligar, como ha hecho Krönlein en su primer operado.

5.º *tiempo.* — Búsquese el agujero redondo en la fosa ptérigo-maxilar, según el procedimiento de Lossen-Braun, y escíndase la segunda rama del trigémino.

(1) Krönlein (*D. Zeitsch. für Chir.*, XX, 484, 1884).

«Cuando la fisura es demasiado estrecha, añade Krönlein, el cirujano se debe abrir paso quitando la tuberosidad maxilar con el escoplo.»

6.° *tiempo.* — Después de haber limpiado el foco operatorio, bájese la apófisis coronoides y fíjesela al maxilar por suturas periósticas con catgut. Vuélvase á levantar el colgajo masetero-zigomático y fíjesele por suturas análogas. Finalmente, tiéndase el colgajo cutáneo y ciérrese la herida.

Este procedimiento, como reconoce el mismo Krönlein, es una combinación del procedimiento de Lossen-Braun con el que Pancoast había ya propuesto para la exci-

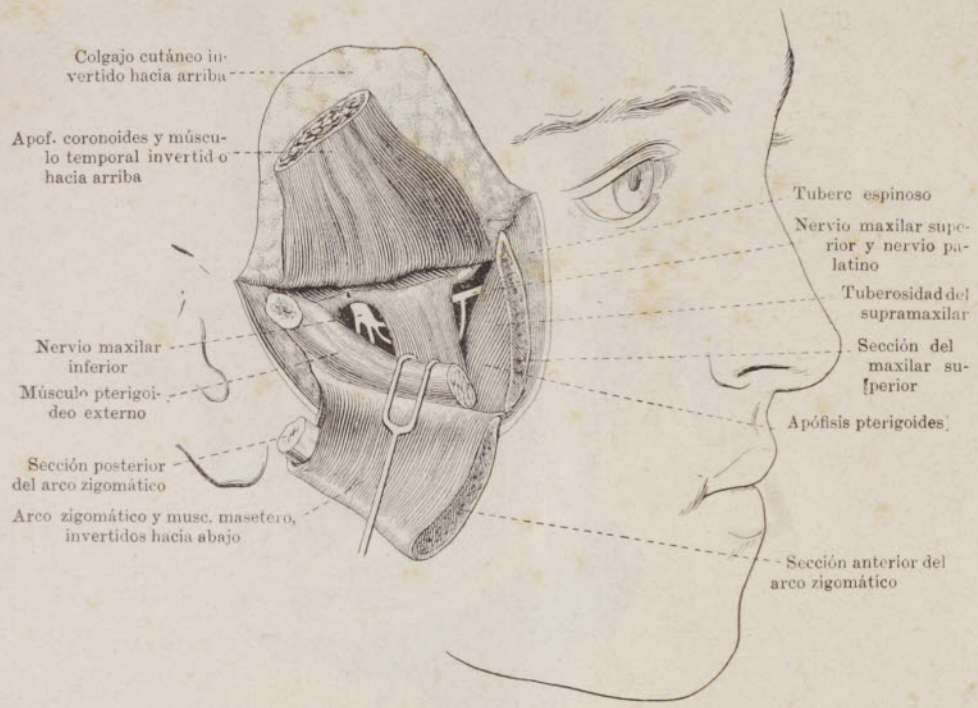

FIG. 109. — Procedimiento de Krönlein (método temporal) para la resección de los nervios maxilares superior é inferior

sión del nervio maxilar inferior en el agujero oval y que consistía esencialmente en la resección de la apófisis coronoides.

En 1888, Krönlein lo había aplicado con buenos resultados en cuatro enfermos. Israel, Rydygier, Madelung, lo habían empleado también cada uno una vez. A nosotros nos ha dado también un éxito terapéutico muy satisfactorio (1).

NERVIO MAXILAR INFERIOR. — a. *Procedimiento de Salzer* (2). — Hágase una incisión curva de convexidad superior, cuyas extremidades corresponden á los dos extremos del arco zigomático (fig. 111, *ab*). Esta incisión debe comprender la piel, la aponeurosis y el mismo músculo temporal. Hemostasia de las arterias temporales.

Divídase el arco zigomático por delante, y luego por detrás, delante de la articulación témporo-maxilar. Inviértase hacia abajo el colgajo formado por los tegumentos, por el arco y el masetero, así como por el músculo temporal, y, para no ser molestado en el resto de la operación por la apófisis coronoides, hágase abrir moderadamente la boca.

Pásese inmediatamente por delante de la articulación témporo-maxilar con

(1) Véase *Thèse de Capéla*, París, 1894, pág. 28.
(2) Salzer (*Centralbl. f. Chir.*, supl., n.° 24, pág. 37, 1888).

la sonda acanalada, rozando la base del cráneo hacia la profundidad, para ir á parar al nervio maxilar en el agujero oval. Se consigue de este modo, fácil y seguramente, descubrir el nervio, así como la arteria meníngea media.

Procedimiento de Krönlein (método retro-bucal, 1892) (1). — Aun conservando su antiguo procedimiento para la resección simultánea de los nervios maxilares, el cirujano de Zurich ha propuesto el procedimiento siguiente, des-

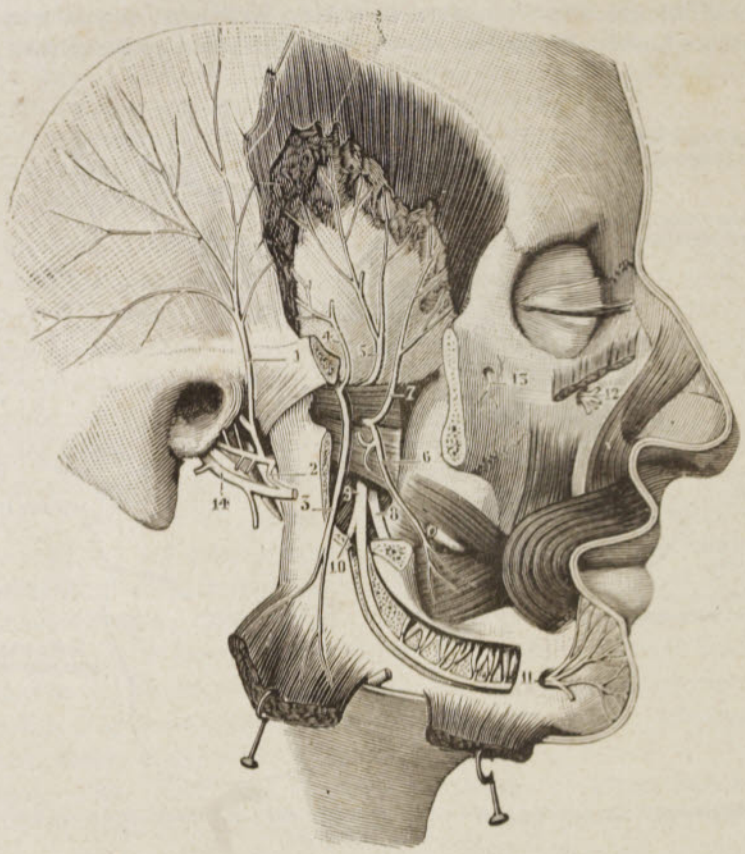

Fig. 110. — Nervio maxilar inferior, visto por fuera (L. Testut, *Anatomía humana)*

1, nervio auriculo-temporal; 2, su anastomosis con el facial; 3, nervio maseterino, con 4, nervio temporal profundo posterior, 5, nervio temporal profundo medio; 6, nervio bucal, con 7, temporal profundo anterior; 8, nervio lingual; 9, nervio dentario inferior, con 10, nervio milo-hioideo, y 11, nervio mentoniano; 12, nervio infra-orbitario; 13, ramo malar, 14, facial

tinado á la resección aislada del nervio maxilar inferior á nivel del agujero oval.

Vuelta la cabeza hacia el lado opuesto, hágase una incisión cutánea recta que empieza á 1 centímetro próximamente de la comisura labial y que termina á 1 centímetro por delante de la punta del lóbulo de la oreja (fig. 111, *cd)*. En igual sentido y en la misma longitud, divídase el tejido grasoso subcutáneo, respetando el músculo buccinador y la mucosa de la mejilla. En el mismo sentido divídase luego el músculo masetero hasta el punto en que queda cubierto por la parótida, es decir, en los dos tercios de su anchura.

Descúbrase la base de la apófisis coronoides desprendiendo con el elevador, por fuera el masetero, por dentro el pterigoideo interno, y secciónesela lo más abajo posible, oblicuamente, á partir de la escotadura semilunar, con fuertes cizallas.

(1) Krönlein (*Lang. Arch. f. klin. Ch.*, Bd. XLIII, pág. 13, 1892), y Schnitzler (*C. f. Chir.*, página 47, 1892).

Atrayendo hacia arriba la apófisis por medio de una doble erina, clavada en el músculo temporal, procédase al aislamiento de las ramas del nervio maxilar con instrumentos romos, pinza, sonda acanalada, elevador fino, gancho de estrabotomía. Para esto, quítese la bola grasosa de Bichat y la capa adiposa más profunda que envuelve los nervios y los vasos sobre la parte lateral del músculo pterigoideo interno hasta el músculo pterigoideo externo. Respétese el nervio bucal, cordón delgado que pasa por encima de la bola grasosa y puede ser seguido hacia el músculo pterigoideo externo. Reconózcase con el índice la espina de Spix y, á seguida, descúbranse los nervios inferior y lingual, la cuerda del tímpano, así como la arteria maxilar interna que pasa de través por arriba de los nervios dentario inferior y lingual (fig. 112).

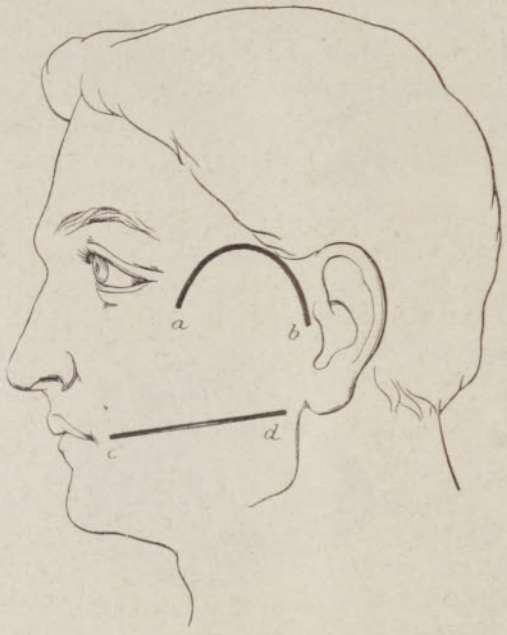

Fig. 111

ab, incisión según el procedimiento de Salzer para la resección del nervio maxilar inferior.—*cd*, incisión según el procedimiento de Krönlein para la resección del mismo nervio (método retro-bucal)

Para seguir los nervios hasta el agujero oval y para encontrar el nervio aurículo temporal, que no es todavía visible, levántese fuertemente el músculo pterigoideo externo ó también desgárrese su borde inferior, y si es necesario, líguese la arteria maxilar interna; se encuentra entonces el nervio aurículo-temporal detrás de los nervios dentario inferior y lingual con su asa, que rodea la arteria meníngea media. Se pueden así seguir los diversos nervios hasta la base del cráneo y resecarlos en una gran extensión, ó, si se prefiere, arrancarlos «á la Thiersch.» Hecho esto, vuélvase á su sitio la apófisis coronoides y fíjesela, sutúrese el masetero, etc.

En el momento de la publicación de su nuevo procedimiento, Krönlein sólo lo había experimentado en el cadáver. Hasta 1894 (1) no ha tenido ocasión de aplicarlo por primera vez, en un paciente de setenta y nueve años que tenía una neuralgia de las más violentas en la zona inervada por el nervio maxilar inferior izquierdo: la operación tuvo completo éxito; reunión de la herida por primera intención.

Porción intracraneana del trigémino; ganglio de Gasser. — W. Rose (de Londres) es el primero que ha intentado hacer pasar la extirpación del

(1) Krönlein (*Corresp. f. Schw. Arzte. aug*, pág. 477, 1894).

ganglio de Gasser, desde el terreno puramente experimental á la clínica. Ha atacado este ganglio por la fosa ptérigo-maxilar; pero su procedimiento ha parecido demasiado difícil, demasiado incierto y sólo ha encontrado unos pocos imitadores. Actualmente la operación se hace de preferencia, ya por la vía temporal, ya por la vía témporo-zigomática: el tiempo esencial de la operación, es decir, el tratamiento del ganglio y de sus ramas resulta así más preciso y menos laborioso. Otros cirujanos, siguiendo el ejemplo de Quénu, prefieren resecar en el cráneo la 2.ª y 3.ª ramas del trigémino sin tocar el ganglio. Tenemos, pues, que describir: 1.º *la sección intracraneana del trigémino;* 2.º *la extirpación del ganglio de Gasser.* En estas dos operaciones, como hace notar Tiffany, no

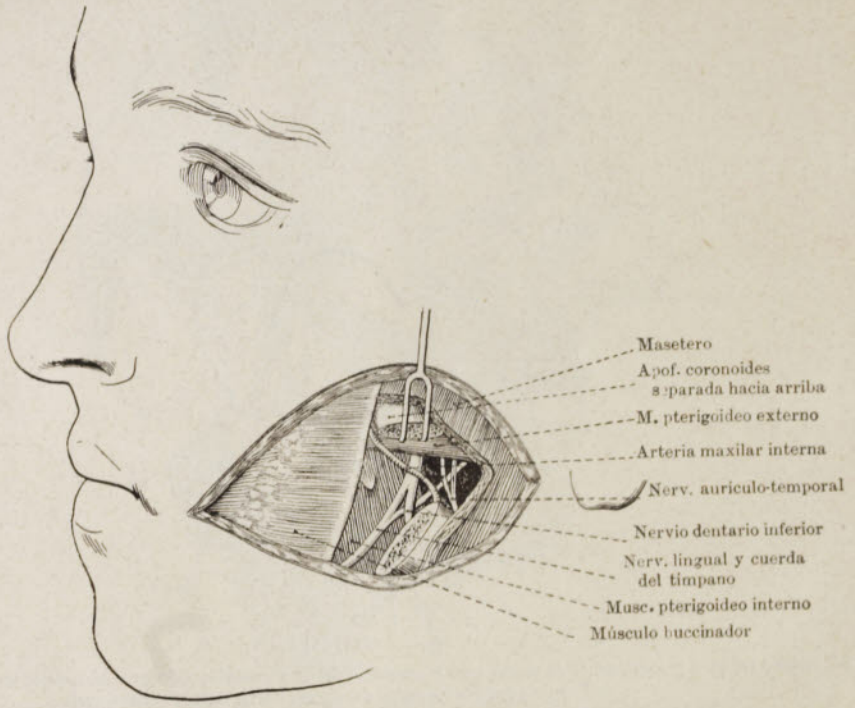

Fig. 112. — Ramas del nervio maxilar inferior puestas al descubierto por el procedimiento de Krönlein (método retro-bucal)

es necesario extender la acción quirúrgica á la 1.ª rama, porque ésta, ordinariamente, sólo es afectada por vía refleja; por otra parte, la exéresis de la primera rama expone á lesiones graves del seno cavernoso y del globo ocular.

A. *Sección intracraneana del trigémino.—Procedimiento de Quénu* (1).—1.er tiempo. — Hágase á fondo una incisión curva de convexidad superior, que saliendo de la parte posterior de la apófisis orbitaria externa, va á parar delante del conducto auditivo (fig. 113, 1). Siérrese ó córtese con el escoplo el arco zigomático por sus dos extremidades. Denúdese con la legra la fosa temporal hasta la cresta que la separa de la fosa zigomática, y rechácese lo más abajo posible el colgajo que comprende el músculo temporal.

2.º tiempo.—Ábrase el cráneo por medio de una corona de trépano colocada un poco más arriba de la cresta antes citada, y luego agrándese el orificio por abajo, sirviéndose de la pinza-gubia de Lannelongue.

Para eso, despéguese poco á poco la dura madre con el dedo, en tanto que

(1) Quénu (*Acad. de méd.*, 6 Enero, 1894, y *Sem. méd.*, pág. 13, 1894).

paralelamente, por el lado externo, se denuda la bóveda de la fosa zigomática con la legra. No hay necesidad de enjugar la herida para ver bien; el dedo es aquí mejor guía que el ojo. Cuando la pinza-gubia ha avanzado un centímetro próximamente más allá de la cresta, en lugar de buscar los troncos nerviosos, búsquese el agujero oval. A este efecto, empléese un gancho pequeño, que no es otra cosa que una aguja de Cooper acortada.

El índice izquierdo, hundido transversalmente, penetra en un pequeño valle limitado por delante por el borde cortante de la apófisis pterigoides, hacia atrás por la espina aguda del esfenoides; el agujero oval se encuentra justamente encima de esta línea, así como el agujero redondo menor; la aguja, introducida de plano sobre el dedo, se vuelve luego ligeramente y penetra por sí misma en el agujero oval. Colocada la guía, la pinza-gubia se dirige seguramente hacia el agujero oval y muy pronto la desaparición de la última laminilla ósea deja libre el gancho poniendo al descubierto el tronco nervioso.

3.er tiempo. — Un ancho separador aparta los músculos pterigoideo externo y temporal y entonces cárguese el nervio en un gancho y reséquese; se puede, si es necesario, proseguir hasta el ganglio de Gasser, ó por lo menos hasta la emergencia de sus tres ramas.

Quénu ha empleado con éxito este procedimiento en un hombre á quien había operado catorce años antes por un tic doloroso de la cara, por el procedimiento extracraneano de Horsley. La exéresis ha interesado sólo el nervio maxilar inferior; pero es evidente que la 2.ª rama puede ser atacada por la misma brecha cuando sea necesario. El arrancamiento puede también ser sustituído á la resección.

B. *Extirpación del ganglio de Gasser.* — Se cuenta para ello actualmente con un gran número de procedimientos; describiremos los siguientes:

a. *Procedimiento de Hartley* (1). — Hágase á fondo una incisión en forma de omega, de convexidad superior, que empiece en la apófisis orbitaria externa del frontal, se eleve hasta la línea curva de la fosa temporal y termine delante del tragus (fig. 113, 2). La base de la incisión debe corresponder al arco zigomático ó *zigoma*. Secciónese el cráneo siguiendo la misma línea con el escoplo, si bien otros operadores prefieren la sierra circular. En caso de necesidad, se agrandará la brecha ulteriormente con ayuda de una pinza-gubia *(rongeur-forceps)*.

Fractúrese el colgajo óseo en su base, insinuando un elevador bajo su borde superior y utilizándolo á manera de una palanca; no siempre se consigue obtener el colgajo en una sola pieza.

Despéguese la dura-madre hasta el suelo de la fosa media del cráneo. La hemorragia venosa, ordinariamente abundante, producida por ese despegamiento, es cohibida por medio del taponamiento provisional con la gasa (Tiffany). Líguese la arteria meníngea media (ú obtúresela) cerca del agujero redondo menor.

Al mismo tiempo que se levanta la dura-madre y el lóbulo esfenoidal del cerebro por medio de anchos retractores, de modo que se vea hasta lo más lejos posible la parte profunda de la fosa esfenoidal (se ve bien sobre todo después de la evacuación del líquido céfalo-raquídeo por una incisión de la dura-madre, como lo han hecho constar Tiffany, Richardson y nosotros mismos hemos podido comprobar), reconózcanse los agujeros oval y redondo mayor, descúbranse la 2.ª y 3.ª ramas nerviosas, desalojando la dura-madre por una ligera presión hasta más allá del ganglio, divídanse los nervios con un tenotomo en los aguje-

(1) Hartley (*New-York med. Journ.*, 19 Marzo, 1892, y *Ann. of surg.*, Mayo, 1893).

ros redondo y oval y excíndase toda la parte del trigémino comprendida entre estos agujeros y el polo interno del ganglio. Como la cantidad de nervios así extirpada no es muy grande, empújense los muñones nerviosos á través de los agujeros lo más lejos posible.

Hágase la limpieza de la herida, déjese caer de nuevo el lóbulo esfenoidal en la fosa del mismo nombre y reúnase el colgajo á las partes vecinas después de haber establecido el desagüe por el ángulo inferior y posterior de la herida.

Para quitar la 2.ª y 3.ª ramas con los dos tercios inferiores del ganglio, Tiffany (1) procede del modo siguiente: empieza por descubrir la 2.ª rama, echa una ligadura alrededor por medio de una larga aguja de Cooper de corta curvadura; luego, á partir de este nervio, despega la dura-madre hacia atrás para alcanzar la 3.ª rama y el ganglio. Con la misma aguja pasa una ligadura alrededor de la 3.ª rama. Ejerciendo una tracción suave sobre las ligaduras, separa los nervios y quita la *parte adyacente* del ganglio con una larga cucharilla cortante, y finalmente secciona los nervios en los agujeros redondo y oval. Deja la 1.ª rama porque no hay razón alguna para tocarla.

Tiffany quita el colgajo óseo, pues la cicatriz formada por las partes blandas se hace extremadamente sólida con el tiempo. Pero recomienda también el desagüe.

La operación, por regla general, debe hacerse en una sola sesión. Dura próximamente una hora y media.

b. *Procedimiento de Krause* (2).—En la región temporal, trácese por medio de una incisión á fondo un colgajo uteriforme, cuya base, más estrecha, corresponde á la parte media del arco zigomático; éste debe ser respetado (fig. 113, 3). Secciónese el hueso en el mismo sentido que los tegumentos, de preferencia con una sierra circular, que es accionada con ayuda de un motor eléctrico ó del torno de taladrar ordinario de los dentistas. Fractúrese el colgajo óseo, haciéndolo bascular hacia afuera, inviértasele con las partes blandas, y con una pinza-gubia de Lüer quítense todas las aristas de la fractura ósea que pudieran estorbar las maniobras ulteriores.

Con el dedo y una espátula roma despéguese rápidamente la dura-madre que tapiza el suelo de la fosa esfenoidal, cohibiendo por la compresión con la gasa la hemorragia que entonces se produce, de ordinario con abundancia. Se llega á la arteria meníngea media, la cual se divide entre dos ligaduras muy cerca del agujero espinoso.

Mientras un ayudante levanta el cerebro mediante un retractor de unos 3 centímetros de ancho y acodado en ángulo recto, descúbrase la 3.ª rama nerviosa, luego, más adentro y adelante, la 2.ª rama, desprendiendo la dura-madre en toda su extensión con una espátula.

Despéguese luego la dura-madre de la cara superior del ganglio de Gasser, dirigiéndose hacia atrás hasta que el tronco del trigémino sea perfectamente visible. Durante esta maniobra, la dura-madre se desgarra á veces un poco y se derrama una pequeña cantidad de líquido céfalo-raquídeo, pero el accidente carece de importancia con la asepsia. No es necesario un reflector eléctrico; la luz proyectada por una ventana lateral es suficiente.

Cójase el ganglio de Gasser transversalmente, en su segmento posterior, con una pinza de Thiersch; córtense el 2.º y el 3.er nervios en los agujeros redondo y oval con un tenotomo agudo, luego arránquese el ganglio y su tronco volviendo la pinza. En 3 casos de 8, Krause ha sacado toda la longitud del tronco; otras veces sólo una pequeña porción; pero siempre ha cogido *todo* el ganglio. La 1.ª rama sigue á veces con el ganglio, ordinariamente se rompe en

(1) Tiffany (*Ann. of surg.*, Enero, 1894; Noviembre y Diciembre, 1896).
(2) Krause (*D. Med. Woch.*, n.º 15, y *Lang. Arch.*, Bd. L, pág. 469, 1895).

el punto de unión; de todos modos su muñón periférico no comunica ya con los centros nerviosos. Nunca se la debe disecar, so pena de abrir el seno cavernoso.

Levántese de nuevo el colgajo osteo-cutáneo y reúnasele á las partes vecinas después de haber instalado un pequeño desagüe de caucho entre la duramadre y la fosa media del cráneo.

c. *Procedimiento de Doyen* (1).—Puntos de referencia: la *cresta ántero-posterior,* que separa la fosa temporal de la fosa zigomática, y el *agujero oval,* que está á 20 milímetros por detrás de esta cresta, en la base del ala externa de la apófisis pterigoides.

Hágase una incisión vertical de 5 á 6 centímetros en medio del espacio que

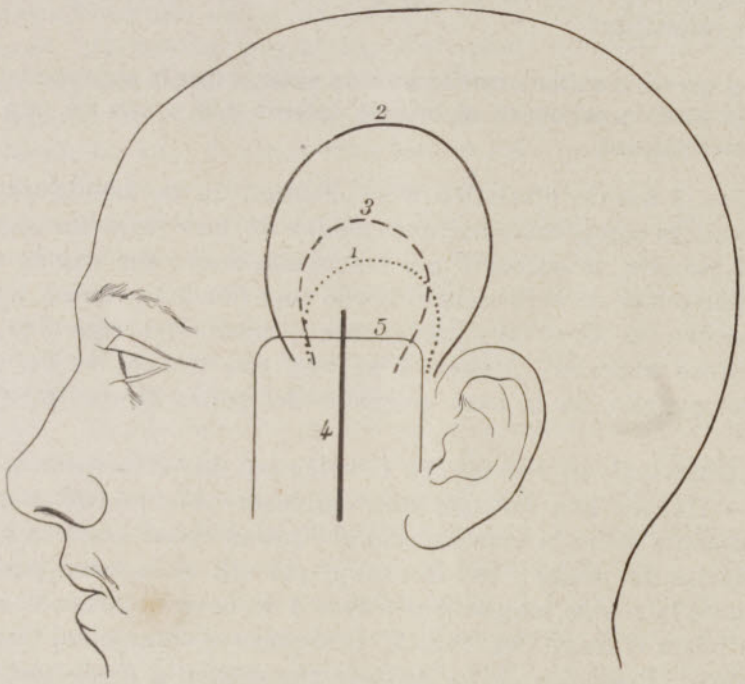

Fig. 113

1, incisión de Quénu para la sección intracraneana del trigémino; 2, incisión de Hartley para la extirpación del ganglio de Gasser; 3, incisión de Krause para la misma extirpación; 4, incisión de Doyen para la misma extirpación; 5, incisión de Poirier para la misma extirpación

separa el conducto auditivo del borde externo de la órbita (fig. 113, 4). La incisión, por abajo, sólo debe exceder en 15 milímetros del arco zigomático y se deben respetar los ramos del facial superior.

Reséquese el arco zigomático hasta cerca del cóndilo, secciónese la apófisis coronoides y descúbrase la fosa temporal.

Búsquese el nervio dentario inferior, que es seccionado 2 ó 3 centímetros más abajo, así como el lingual, y manteniendo aquél entre los dientes de una pinza de cremallera líguese la arteria maxilar interna cerca de su terminación.

En cuanto se esté seguro del aislamiento del nervio maxilar inferior á su salida del agujero oval, ábrase el cráneo por una corona de trépano ó por cualquiera otro procedimiento al nivel de la sutura esfeno-temporal. Basta entonces resecar progresivamente con la pinza-gubia el ala mayor del esfenoides y la escama del temporal en toda la extensión de la región inferior de la fosa tem-

(1) Doyen (*Congr. fr. de chir.*, 5 Abril 1893, y *Arch. prov. de chir.*, Julio, 1895).

poral, puesta al descubierto á consecuencia de la resección previa del arco zigomático.

En cuanto se ha alcanzado la antedicha cresta ántero-posterior, atáquese la base del ala mayor del esfenoides, incluso la región inmediata del temporal, y reséqueseles progresivamente hasta el agujero oval, cuya semicircunferencia externa es separada en una sola pieza.

Levántese entonces el tronco del maxilar inferior por medio de pinzas de garfios aplicadas sobre el dentario inferior y el lingual y ábrase por fuera la celda de la dura-madre que contiene el ganglio de Gasser. Gracias á las tracciones que se pueden ejercer sobre el nervio maxilar inferior, es fácil aislar, por medio de una pequeña legra, las caras anterior y posterior del ganglio, luego el nervio maxilar superior hasta el agujero redondo mayor y el oftálmico hasta la hendidura esfenoidal.

Cuando el nervio maxilar superior ha sido anteriormente seccionado en la órbita, basta atraer la porción periférica al orificio interno con ayuda de una pinza, para extraerlo en su totalidad.

Secciónese el nervio oftálmico á su entrada en la hendidura esfenoidal. Libértese entonces completamente, por medio de una pequeña legra, toda la periferia del ganglio, movilizado por tracciones sobre sus ramas emergentes. Se hace posible poner en evidencia el borde superior del peñasco y el conducto de la dura-madre que sirve de vaina al tronco mismo del trigémino, por debajo del seno petroso superior. Aíslese á su vez ese tronco, luego secciónesele por arriba del ganglio, en la cara posterior del peñasco, por debajo del seno venoso.

d. *Procedimiento de Poirier* (1). 1.er tiempo: *Incisión cutánea y disección del colgajo.*—Hágase una incisión que empieza sobre la tuberosidad malar, sube verticalmente sobre la cara externa del hueso malar hasta la unión de las apófisis orbitarias del malar y del frontal y que allí se incurva para atravesar horizontalmente la región temporal y volver á descender verticalmente al surco preauricular hasta el trago (fig. 112, 5). Diséquese el colgajo así trazado.

2.º tiempo: *Resección de la apófisis zigomática y de la mitad posterior del rombo malar.*—Apartando el colgajo hacia el ángulo de la mandíbula, incíndase la aponeurosis temporal á lo largo de la apófisis orbitaria y del zigoma, deteniéndose á 2 ó 3 milímetros del reborde óseo.

Después de haber pasado de arriba abajo una fuerte sonda acanalada de Nélaton por debajo del hueso malar, siérrese este hueso siguiendo su eje mayor vertical por medio de la pequeña sierra de mano que se encuentra en todas las cajas de operaciones.

Con la pinza cortante divídase oblicuamente el arco zigomático inmediatamente por detrás de su tubérculo, justamente delante del cóndilo, que es más fácil de apreciar que el tubérculo. Se obtiene una brecha de 4 centímetros.

Echese el arco óseo hacia afuera y exagérese este movimiento lo bastante para poner bien al descubierto la apófisis coronoides.

3.er tiempo: *Sección del vértice de la coronoides y elevación del temporal; denudación de la parte inferior de la fosa temporal.*—Divídase el vértice de la coronoides con una pinza cortante y acábese con el bisturí la sección del tendón temporal. Hemostasia. Levántese el músculo temporal, descubriendo con la región la fosa temporal, desde la *cresta del esfenoides* (cresta subtemporal de algunos autores) hasta dos traveses de dedo más arriba.

(1) Poirier (*Soc. chir.*, pág. 574, 1896).