4.° tiempo: *Denudación del plano esfeno-temporal, reconocimiento del agujero oval y de la emergencia del nervio maxilar inferior.*—Recuérdese que el plano esfeno-temporal está colocado casi horizontalmente y que el agujero oval está situado á 20 ó 23 milímetros de profundidad sobre la prolongación de la raíz transversa de la apófisis zigomática. Con la misma legra curva que ha servido para denudar la fosa temporal, denúdese el plano esfeno-temporal, partiendo de la cresta esfenoidal. El dorso del instrumento separa y protege el pterigoideo y los vasos; á 20 milímetros de profundidad, después de haber enjugado bien la herida, se reconoce y se *ve* el borde posterior del ala externa de la pterigoides é inmediatamente detrás de él el agujero oval, de donde emerge un grueso haz rojizo, del que forma parte el nervio maxilar inferior. Con el borde romo de la sonda acanalada, aíslese un poco ese paquete neuro-vascular.

5.° tiempo: *Resección de la parte baja de la fosa temporal y del plano esfeno-temporal. Elevación progresiva del lóbulo témporo-esfenoidal. Reconocimiento de la parte intracraneana del maxilar inferior.*

Con un escoplo bien afilado, obrando casi paralelamente á la superficie ósea, quítese un colgajo de unos 2 centímetros cuadrados. Despéguese la dura-madre, luego, reemplazando el escoplo por la pinza-gubia, agrándese y regularícese el orificio de la fosa temporal, después de la que se ataca el plano subtemporal por sucesivas dentelladas de la pinza-gubia, hasta el orificio oval que se abre de un último golpe de pinza. La dura-madre ha sido despegada al mismo tiempo, ya por la rama convexa de la pinza cortante, ya de otro modo. Una brecha oval de 3 centímetros de ancho por 2,5 de alto es muy suficiente para las maniobras ulteriores sobre el ganglio.

6.° tiempo: *Reconocimiento de los nervios maxilar inferior y maxilar superior; desprendimiento de la cara cerebral del ganglio de Gasser; sección de los nervios maxilares en los agujeros oval y redondo; levantamiento y desprendimiento de la cara craneana del ganglio; prensión del trigémino antes de su expansión; arrancamiento de este nervio en la protuberancia; extracción del ganglio de atrás adelante.*—Una vez reconocido el nervio maxilar inferior y ensanchado el agujero oval, levántese con un *separador maleable* el lóbulo témporo-esfenoidal y, por otra parte, con la punta roma de la sonda acanalada de Nélaton, despéguese la dura-madre en el fondo del surco formado por la reunión del nervio maxilar inferior con esta membrana. Continúese despegando la dura-madre de la cara cerebral del ganglio, mientras el separador, manejado con la mano izquierda, avanza levantando la dura-madre poco á poco; se reconoce entonces muy fácilmente el nervio maxilar superior y á veces la rama oftálmica confundida con la pared externa del seno cavernoso. Despréndase de igual manera la cara craneana del ganglio.

Con el neurotomo curvo de punta roma, cárguese y córtese en el agujero oval el nervio maxilar inferior, respetando la arteria meníngea media. Cárguese y córtese después el nervio maxilar superior.

Hecho esto, tomando con una pinza de disecar el extremo central del maxilar inferior, levántese por este nervio el ganglio y despréndase la cara petrosa del mismo con la sonda acanalada hasta el borde del ganglio, á la entrada del nervio en la caverna Meckelii. Allí, como en la cara cerebral, evítese llevar demasiado lejos el desprendimiento hacia el seno cavernoso. Téngase la mano ligera, porque el ganglio descansa sobre la carótida interna, separado de ella por una delgada capa fibrosa.

Desprendido el ganglio de esta suerte y visible por sus dos caras, con una pinza hemostática ordinaria cójase el nervio á su entrada en dicho ganglio y

tuérzasele allí mismo, de manera que se arranque de su origen en la protuberancia.

Cuando el tronco del trigémino haya sido arrancado, continúese el movimiento de torsión para terminar, también por arrancamiento y de atrás adelante, la separación de la rama oftálmica. Ésta no es disecable de ordinario sobre la pared externa del seno cavernoso.

Poirier ha hecho en diez minutos esta operación en el vivo.

La extirpación del ganglio de Gasser es indudablemente una operación grave (1), ya que Tiffany, en un total de 108 casos, ha registrado 24 muertes debidas en sus dos tercios al *shock* y á la septicemia, ó sea una mortalidad comprobada de 22,2 por 100. La mortalidad general sería, por cierto, sensiblemente menor, según la estadística más reciente que han formado G. Marchant y Herbet (2), y que se refiere á 95 casos—14,73 por 100. Hemos tenido, por nuestra parte, dos muertes después de esta operación: una al tercer día, por la compresión cerebral ocasionada por una hemorragia primitiva del seno cavernoso; la otra hacia el octavo día, por infección secundaria, cuando la operación había sido completamente normal. Por esto creemos, como otros varios cirujanos, que no se debe recurrir á la extirpación del ganglio de Gasser, sino después del fracaso de las resecciones ultra-ganglionares (operaciones de Quénu, de Lossen-Braun, de Krönlein, etc.), y cuando los dolores son verdaderamente intolerables, rebeldes á todo tratamiento médico.

En compensación, si la mortalidad es grande, se puede esperar que la recidiva no tendrá lugar; Tiffany, por lo menos, no señala ningún caso después de la extirpación completa (3).

Nervio dentario inferior. — Se le debe atacar preferentemente antes de su entrada en el conducto dentario.

Para alcanzarlo en el mismo conducto dentario, es preciso trepanar, ó mejor, cincelar la tabla externa de la mandíbula.

a. Procedimiento del autor. — 1.° *Sección antes de la entrada*. — Divídase la piel y el músculo cutáneo siguiendo el contorno del ángulo de la mandíbula, empezando á 1 centímetro y medio ó 2 centímetros por arriba del ángulo y deteniéndose por abajo á 1 centímetro próximamente por delante de la inserción del músculo masetero (fig. 106, *bb'*).

Inclínese la parótida hacia atrás, líguese la arteria y la vena faciales delante del masetero y luego divídase el periostio en toda la extensión de la incisión cutánea.

Con la legra, denúdese la cara externa del maxilar.

Mientras un ayudante levanta el colgajo músculo-cutáneo, aplíquese una pequeña corona de trépano (Warren) ó el taladro cónico del perforador de Hamilton, en medio de la cara externa de la rama ascendente de la mandíbula, en la prolongación de una línea que costease el borde superior del cuerpo del hueso, ó, si se quiere también, á $1^{cm},5$ por arriba del ángulo. En este punto es donde se encuentra el orificio posterior del conducto dentario.

Agrándese la brecha con el escoplo y el martillo hasta que el nervio quede descubierto en una extensión de 1 centímetro más allá y más acá de su entrada en dicho conducto.

(1) Esta es también la opinión de Krause, aunque sólo haya tenido una defunción en 12 casos personales (*Congr. all de chir.*, 28 Mayo, 1896).

(2) G. Marchant y Herbet. *De la résection du ganglion de Gasser dans les névralgies faciales rebelles* (*Revue de Chir.*, pág. 237, 1897).

(3) Por lo que se refiere á los trastornos funcionales consecutivos, véase Massoulard, th. Lyon, 1897; G. Marchant y Herbet, *loc. cit.*, pág. 305.

Divídase el nervio lo más arriba posible, de preferencia con el termocauterio, para obturar al mismo tiempo la arteria satélite.

2.° *Sección á la salida.* — A igual distancia del borde superior y del borde inferior de la mandíbula, en el surco gíngivo-labial, divídase la mucosa horizontalmente, en la extensión de 2 centímetros, de modo que el punto medio de la incisión corresponda al intervalo de los dos molares menores; búsquese el nervio mentoniano y secciónesele al ras del hueso.

3.° *Arrancamiento de la porción intraósea.* — Vuélvase á la primera operación, cójase la porción periférica del nervio con una pinza de resorte, arróllesele sobre ella y ejérzase una enérgica tracción para extraer la porción intraósea del nervio, ya libertada en el agujero mentoniano.

Fig. 114.—Procedimiento de Horsley para la resección subcraneana del nervio dentario inferior

Se podría no efectuar la sección mentoniana y contentarse con arrancar la porción periférica después de la sección superior; pero el procedimiento combinado que acabamos de indicar nos parece más eficaz todavía contra la recidiva.

Los procedimientos que tienen por objeto atacar el nervio por la boca son á menudo difíciles, poco seguros é insuficientes. El de Sonnenburg, ejecutado por primera vez por Lücke en el vivo, repetido con éxito por Tillmanns y otros, y en el que se aborda el nervio exteriormente, denudando la cara interna de la rama ascendente hasta la espina de Spix, permite con dificultad ver el nervio dentario inferior y determinarlo bien, sobre todo si se opera con la cabeza colgante.

b. *Procedimiento de Horsley.* — «Este procedimiento, nos dice el profesor Le Dentu (1), consiste en aumentar la escotadura sigmoidea con ayuda del esclopo y del martillo; por esta escotadura se puede alcanzar el nervio dentario inferior, seguirle hasta la base del cráneo y resecarlo lo más arriba posible.

»Mediante una incisión vertical á lo largo del borde posterior del maxilar y dos incisiones horizontales que se reunan con la primera, una por debajo del

(1) Le Dentu (Leç. clin., *Sem. médicale*, pág. 285, 1895).

arco zigomático, la otra á nivel del borde de la mandíbula y un poco más arriba, trácese un colgajo en forma de postigo, que se diseca de atrás adelante (fig. 114). Este colgajo debe comprender sólo la piel y un poco de grasa. Sepárese luego hacia abajo la grasa que queda adherente á las partes profundas y que contiene los filetes superiores del facial; apártese del mismo modo el conducto de Sténon, y luego secciónese transversalmente el masetero por debajo de la apófisis zigomática. No hay que aproximarse demasiado á la apófisis coronoides ni al cuello del cóndilo del maxilar inferior.

»Practíquese en este hueso una brecha de 1 centímetro y medio de alto próximamente, pero cuya anchura no debe exceder de 1 centímetro, si no se corre el riesgo de fracturar, ya la apófisis coronoides, ya el cóndilo del maxilar inferior.

»Alcáncese el nervio dentario inferior y póngasele al descubierto, lo cual es cuestión de paciencia, y reséquesele después; pero téngase presente que la resección hecha hasta la base del cráneo ofrece peligros reales (sección de la arteria maxilar interna y de la arteria dentaria inferior).»

El profesor Le Dentu ha practicado esta operación en Diciembre de 1892; el resultado se conservaba excelente en 1895. Dubois (1) (de Cambrai) ha practicado también con éxito la operación de Horsley el 29 de Marzo de 1895. Solamente difirió su modo de proceder en que aumentó la escotadura sigmoidea con una corona de trépano colocada á 1 centímetro y medio por debajo de su borde libre, libertando la rodaja ósea con dos golpes de tijeras en dirección perpendicular. La sección superior del nervio dentario pudo hacerse sin incidente en la emergencia del agujero oval, después que se hubo cargado el nervio sobre un gancho de estrabismo y se le hubo desprendido con precaución, por medio de la sonda, hasta la base del cráneo.

Nervio lingual. — Indicaciones operatorias; neuralgia del lingual; epitelioma lingual inoperable, cuando es muy doloroso.

Se puede atacar el nervio por dentro de la rama ascendente de la mandíbula ó por el suelo de la boca.

1.er caso. — Procedimiento. — Hágase la misma incisión y el mismo colgajo que para el nervio dentario inferior.

Aplíquese una ancha corona de trépano, á ejemplo de Linhart y d'Inzani, sobre el tercio inferior de la rama ascendente.

En cuanto queda el hueso perforado, reconózcase el nervio dentario, que es el primero accesible. Con la sonda acanalada, á algunos milímetros por dentro y por delante del nervio dentario, denúdese el nervio lingual, que sigue también una dirección vertical, pero es un poco más grueso; cójasele con una pinza de resorte, atráigasele fuertemente al exterior y, finalmente, secciónesele de un tijeretazo, en primer lugar en el punto más alto posible por encima de la pinza, y luego lo más abajo posible, por debajo de dicho instrumento.

Este procedimiento puede ser útil en los casos en que el suelo bucal está infiltrado por el neoplasma canceroso y en que sería demasiado difícil, ó quizás imposible, buscar el nervio por la vía intrabucal.

2.º caso. — Procedimiento: *Incisión de Létiévant* (fig. 115). — Estando las mandíbulas ampliamente separadas por medio del separador, en tanto que un ayudante aparta la punta de la lengua hacia el lado opuesto con una pinza de garfios, diríjase la punta del bisturí hacia el lado interno del último molar mayor inferior y practíquese sobre la mucosa, en el surco linguo-gingival, á

(1) Dubois (*Congr. fr. de chir.*, pág. 293, 1896).

5 milímetros de la reflexión de la mucosa bucal sobre el lado de la lengua (Michel), una incisión de 3 centímetros de longitud que sólo interese la mucosa y una delgada capa de tejido celular.

Diséquese este tejido conjuntivo con el pico de la sonda para poner el nervio al descubierto.

Luego, en lugar de dividir simplemente el nervio, como lo indica Létiévant, distiéndasele en los dos sentidos opuestos, ó mejor, excíndasele en la mayor extensión posible.

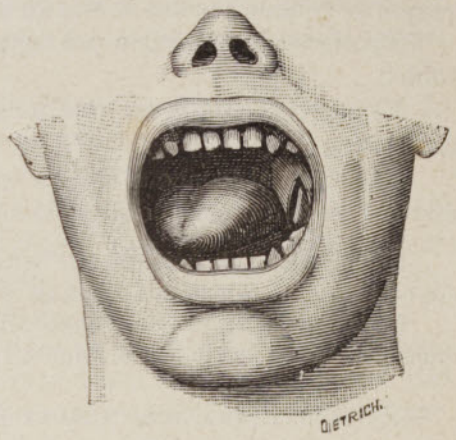

Fig 115
Incisión de Létiévant para la resección del nervio lingual

Nervio aurículo-temporal. — Procedimiento. — Hágase la misma incisión que para la arteria temporal superficial.

Distiéndase el nervio, ó mejor, excíndasele.

Nervio bucal. — Procedimiento de Holl (1). — Abierta la boca por medio de un dilatador, después de haber reconocido el *surco buccinador,* que se extiende de una á otra mandíbula, en su parte más posterior (detrás del último molar), hágase una incisión vertical sobre el labio anterior de ese surco, dividiendo la mucosa y algunas glándulas molares.

Reconózcase el nervio (tronco) que cruza oblicuamente hacia abajo y adelante la cara interna del tendón del músculo temporal, en el punto en que este tendón se inserta en la apófisis coronoides.

Aíslesele de la pequeña cantidad de grasa que le rodea; cójasele con una pinza ó un gancho; con tijeras curvas, divídasele lo más lejos posible del lado central y excíndase en una longitud de 1 á 2 centímetros.

Este procedimiento, fácil y sencillo, ha sido ejecutado con éxito en el vivo por Wölfler. Panas (1874) ha igualmente recomendado y practicado la sección intrabucal del nervio bucal; pero, con su procedimiento, sólo se alcanza el ramo anterior, delante del masetero. Esto puede bastar, pero la recidiva es menos probable cuando la acción quirúrgica se ejerce sobre el mismo tronco, como en el procedimiento de Holl.

Nervio facial. — Indicaciones operatorias: tic convulsivo de la cara, general ó limitado á una de las dos ramas terminales del nervio; neuralgia facial (Baum, Schulze-Berge).

Aquí es, no ya la sección, sino la distensión lo que se debe emplear. Se hace sobre el tronco del nervio antes de su división, en el espesor mismo de la parótida, lo cual necesita una disección previa que es, por cierto, de las más delicadas y laboriosas.

Procedimiento de C. Hueter. — Hágase una incisión que separe el lóbulo auricular de la piel de la cara y que sigue verticalmente el borde posterior de la rama ascendente, en una longitud de unos 3 centímetros.

Divídase la aponeurosis parotídea.

Divídase el tejido glandular, guardándose de penetrar detrás de la rama ascendente, donde se caería sobre la arteria carótida externa.

(1) Holl. *Langenbeck's Archiv.*, Bd. XXVI, pág. 994, 1881.

Prosígase la disección con prudencia, hacia la profundidad; se llega primero, de este modo, á la rama inferior ó cérvico-facial del nervio facial, que se reconoce, á pesar de su finura, por su trayecto curvilíneo y cóncavo hacia adelante.

Siguiendo esta rama como guía, descúbrase la rama superior ó témporo-facial, que se distingue por su trayecto casi horizontal. El ángulo agudo bajo el que se reunen las dos ramas es muy característico.

Prosígase la disección del tronco hacia atrás hasta el agujero estilo-mastoideo.

El nervio se halla en este punto tendido sobre una vaina propia de tejido conjuntivo.

Cárguese el tronco sobre un gancho, antes de su bifurcación terminal, y distiéndasele del modo ordinario en los dos sentidos opuestos.

La parálisis determinada por la distensión es generalmente temporal. Kœnig (1), sin embargo, ha citado dos casos en que ha sido definitiva.

En cuanto á las fístulas consecutivas á la disección de la parótida, se triunfa de ellas fácilmente por la cauterización y por la compresión.

Rama externa del nervio espinal ó accesorio de Willis. — Indicación operatoria: tortícolis espasmódico, mastoideo ó trapecio-mastoideo.

Procedimiento. — Hallándose fuertemente tenso el músculo esterno-cleido-mastoideo y la cara inclinada hacia el lado opuesto, hágase sobre el borde posterior del músculo una incisión cutánea de 5 centímetros, paralela á ese borde, y cuyo punto medio se encuentra en la unión del tercio superior con el tercio medio de dicho músculo.

Divídase la aponeurosis cervical superficial y el músculo cutáneo, tomando las debidas precauciones para no seccionar al mismo tiempo las ramas superficiales superiores del plexo cervical.

En tanto que un ayudante separa convenientemente los labios de la incisión, reconózcase la rama externa del nervio espinal, la cual se desprende detrás del borde del músculo, entre la rama mastoidea y la rama auricular del plexo cervical, y se dirige hacia atrás, abajo y afuera, á través del hueco supra-clavicular, en un sentido opuesto al de esas dos ramas.

Aíslesela lo más posible, invirtiendo la cara interna del músculo esterno-cleido-mastoideo, y luego distiéndasela con los dedos en los dos sentidos opuestos.

Ramas superficiales del plexo cervical. — Indicación operatoria: neuralgia. El procedimiento que precede permite obrar sobre la rama mastoidea, sobre la rama auricular y sobre la rama transversa del plexo cervical, lo mismo que sobre el nervio accesorio de Willis.

Para alcanzar, además, las ramas supra-acromiales y supra-claviculares, no hay más que prolongar la incisión hacia abajo en la extensión de 2 centímetros, pero evitando la lesión de la vena yugular externa ó dividiéndola entre dos ligaduras perdidas. La neurectomía es aquí preferible á la distensión.

Nervio occipital de Arnold. — Indicación operatoria: neuralgia.

Procedimiento. — *Incisión de Létiévant.* — Afeitada la nuca y puesta en tensión por la inclinación forzada de la cabeza hacia adelante, practíquese una incisión cutánea vertical, de 3 centímetros de largo, partiendo de 15 milíme-

(1) Kœnig (*Congrès all. chir.*, 13 Abril, 1893).

tros por abajo de la línea curva occipital superior y pasando á 15 milímetros por fuera del borde del canal medio de la nuca.

Divídase el tejido celular subcutáneo muy denso, y luego la parte correspondiente del trapecio.

Mientras un ayudante separa los labios de la incisión, reconózcase el cordoncillo blanquecino, aplanado, ascendente, penicilado, que representa el nervio occipital; divídase la hoja aponeurótica que cubre la cara posterior del complejo mayor, y diséquese el tronco del nervio lo más profundamente posible á través de ese músculo.

Cójasele con una pinza de resorte, distiéndasele fuertemente por el lado central, y por último, excíndase toda la parte puesta al descubierto.

Plexo braquial. — Indicaciones operatorias: neuralgia é hiperestesia cérvico-braquiales rebeldes, ciertas neuritis y diversos estados convulsivos neurósicos del miembro superior, trismus y tétanos consecutivos á traumatismos accidentales ó quirúrgicos de la parte superior del miembro y del hombro.

Procedimiento. — Puesto en fuerte tensión el músculo esterno-cleido-mastoideo y vuelta la cara hacia el lado opuesto, hágase la misma incisión que para la ligadura de la arteria subclavia por fuera de los escalenos (véase *Ligaduras*).

En cuanto se ha reconocido el tendón del escaleno anterior por el tacto y por la vista, denúdese éste de abajo arriba con el índice y la sonda acanalada, respetando el nervio frénico, en tanto que un ayudante retrae fuertemente el labio superior de la incisión. Todo el paquete nervioso se ve inmediatamente por fuera del escaleno anterior.

Divídase la arteria cervical transversa entre dos ligaduras, si esta arteria atraviesa el plexo. Denúdese la cara anterior del plexo con precaución, en una extensión suficiente.

Pásese un gancho romo ó una aguja de Cooper entre la arteria subclavia y el borde inferior del plexo, detrás de él; pásese otra por detrás del borde superior del plexo y levántesele por completo con las dos agujas, mientras que el hombro y el brazo son fuertemente aproximados al tronco.

Pásese un índice por detrás del plexo, retírense los ganchos, acábese de aislar la cara posterior del plexo, y ejérzase sobre el mismo una poderosa tracción en los dos sentidos opuestos.

La sección del plexo debe ser absolutamente rechazada.

Nervio simpático cervical. — Véanse las aplicaciones de su resección en el bocio exoftálmico.

B. — MIEMBRO SUPERIOR

Nervio mediano. — 1.° *Distensión en la axila, en el tercio superior y en la parte media del brazo, en el pliegue del codo.*

Iguales incisiones que para la ligadura de la arteria axilar y de la arteria humeral en los puntos correspondientes. El nervio se halla sucesivamente por delante y por dentro de la arteria.

2.° *Distensión en el tercio inferior del antebrazo.*

Procedimiento.—Descansando el antebrazo sobre su cara dorsal y colocada la mano en supinación-extensión, después de haber reconocido por el tacto los tendones de los palmares mayor y menor, hágase entre los dos tendones una

incisión cutánea longitudinal de 4 centímetros, que termina á 2 centímetros más arriba de la línea superior de la muñeca (fig. 116, AA').

Divídase el tejido celular subcutáneo y comprímanse las venas que den sangre.

Divídase la aponeurosis antibraquial sobre la sonda.

Estando la mano en flexión, sepárense los tendones de los palmares, penétrese con el pico de la sonda entre el tendón del palmar mayor y el haz externo del flexor común superficial, y apártese hacia adentro este haz al mismo tiempo que el tendón palmar menor. Se ve en seguida el nervio mediano, perfectamente reconocible por su volumen y por su situación delante de los músculos flexores profundos.

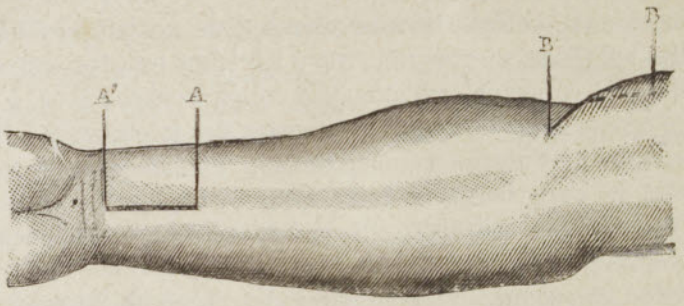

Fig. 116

AA', incisión para la distensión del nervio mediano en el tercio inferior del antebrazo. — BB', incisión (trazo mitad lleno, mitad punteado) para la distensión del nervio radial entre el braquial anterior y el supinador largo

Aíslese el nervio de su pequeña arteria satélite y distiéndasele por medio de los dedos en los dos sentidos opuestos.

Nervio cubital. — 1.° *Distensión en la axila, en el tercio superior y en la parte media del brazo.*

Iguales incisiones que para la ligadura de la arteria axilar y de la arteria braquial en los puntos correspondientes. El nervio cubital es el *primero* y el *más grueso* de los nervios que se encuentran por dentro del nervio mediano, que sirve de guía.

2.° *Distensión inmediatamente por arriba del canal olécrano-epitroclear.*

Procedimiento. — Estando el antebrazo en flexión sobre el brazo y el codo convenientemente separado del tronco, hágase por arriba del canal y en su prolongación, sobre la cara posterior del brazo, una incisión vertical de 3 centímetros, que interese sólo la piel.

Divídase sobre la sonda el tejido celular subcutáneo, luego la fuerte aponeurosis braquial, y en fin, la parte correspondiente del músculo tríceps. Se llega así al nervio, detrás del tabique intermuscular interno.

Aíslese el nervio de la arteria colateral interna, y distiéndasele por medio de los dedos en los dos sentidos opuestos.

3.° *Distensión en el tercio medio y en el tercio inferior del antebrazo.*

Iguales incisiones que para la ligadura de la arteria cubital en los puntos correspondientes. El nervio está por dentro de la arteria.

Nervio radial. — 1.° *Distensión en la axila.* — Decíamos en la primera edición de este libro que «la operación hecha en la axila es demasiado difícil, teniendo en cuenta la situación profunda del nervio detrás de la arteria y de

los demás nervios;» nos expresábamos de esta suerte porque nos proponíamos utilizar en este acto operatorio la misma incisión que ha sido recomendada precedentemente para la ligadura de la arteria axilar. Con posterioridad, Leprévost (del Havre) (1) ha comprobado varias veces en el cadáver y una vez en el vivo, que se puede sortear esa dificultad colocando la incisión, «no detrás de la pared anterior de la axila, sino *sobre el borde posterior de esta cavidad*, de manera que se aborde el paquete vásculo-nervioso por su cara profunda.» He aquí, por lo demás, los tiempos de su procedimiento para poner al descubierto el nervio:

Incisión de 8 centímetros, paralela al borde posterior de la axila, exten-

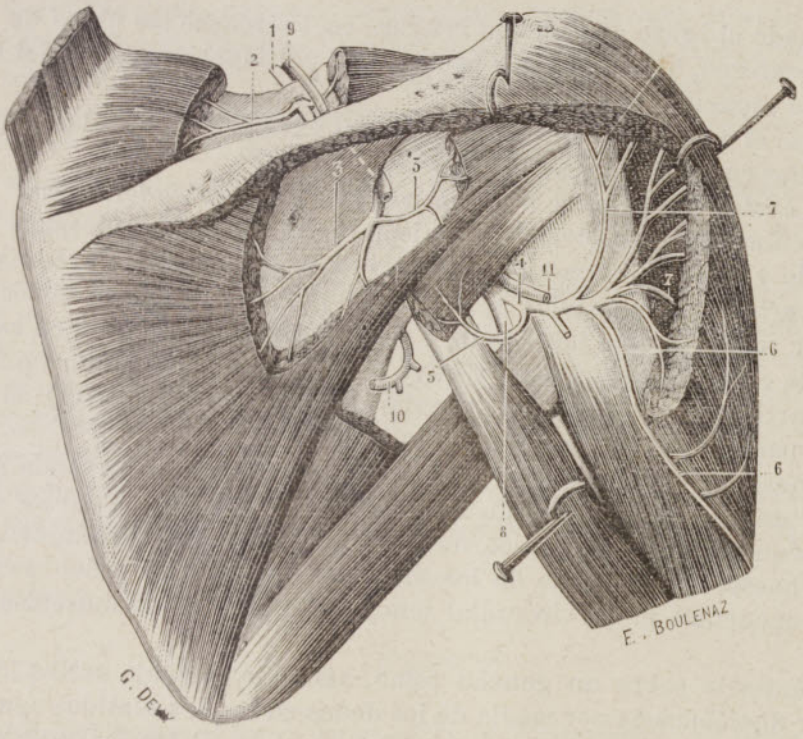

FIG. 117. — Nervios y arterias del hombro (L. TESTUT, *Anatomía humana*)

1, nervio supra-escapular; con 2, sus ramas para el supra-espinoso; 3, sus ramas para el subespinoso; 4, nervio axilar ó circunflejo; con 5, el nervio del redondo menor; 6, el ramo cutáneo del hombro; 7, 7, sus ramos deltoideos; 8, nervio radial, 9, arteria escapular superior; 10, arteria escapular inferior; 11, arteria circunfleja posterior.

dida desde el punto medio de este borde á la cara interna del brazo, incluyendo la piel y la aponeurosis;

Descubrimiento de la cara anterior de los tendones reunidos del redondo mayor y del dorsal ancho (que el nervio radial cruza perpendicularmente, véase fig. 117), por medio de la sonda y de las pinzas;

Desgarro de la vaina del paquete vásculo-nervioso en su parte más declive;

Aíslese de un golpe de sonda el primer nervio que se presente, que no es otro que el nervio radial, reconocible por su volumen, que iguala y hasta excede á menudo al del mediano;

Cárguese el paquete vásculo-nervioso sobre un separador y fíjesele fuera del alcance de cualquier ataque contra la pared de la axila;

Persígase el nervio radial hasta el borde inferior del tendón del gran dor-

(1) Leprévost (*Congr. franç. de chir.*, pág. 333, 1888).

sal ó dorsal ancho, al que contornea para dirigirse hacia abajo, adelante y afuera en el canal de torsión.

2.º *Distensión en el canal de torsión.*

Procedimiento. — Después de haber reconocido y marcado el borde posterior del deltoides, divídase la piel y el tejido subcutáneo á lo largo de su mitad inferior.

Divídase sobre la sonda la aponeurosis braquial.

Penétrese con el pico de la sonda y el dedo entre el deltoides y la porción externa del tríceps, dirigiéndose hacia la cara externa del húmero. Diséquese este intersticio y háganse separar por un ayudante los dos labios de la incisión.

Colocado el brazo en rotación interna, reconózcanse las fibras de inserción del vasto externo, fibras oblicuas hacia atrás, y divídaselas al ras del hueso. En seguida se encuentra el nervio.

Aíslese el nervio de la arteria colateral externa y distiéndasele por medio de los dedos en los dos sentidos opuestos.

3.º *Distensión entre el braquial anterior y el supinador largo.*

Procedimiento. — Colocado el miembro en extensión, después de haber reconocido y marcado el canal intermedio entre el bíceps y el braquial anterior por una parte y los músculos epicondíleos por otra, divídase la piel sobre el canal por medio de una incisión de 4 centímetros, que sea oblicua hacia abajo y adelante como el canal mismo y cuyo punto medio se encuentra á 3 centímetros por arriba de la interlínea articular del codo (fig. 116, BB); el punteado indica la parte superior y externa de la incisión).

Apártese hacia dentro la vena cefálica, divídase sobre la sonda la aponeurosis antibraquial, y mientras un ayudante va separando los labios de la incisión, diséquese, ya con el pico de la sonda, ya con la extremidad del dedo, hasta el hueso, el intersticio de los músculos epicondíleos y del braquial anterior. Se encuentra el nervio radial tendido delante de los músculos epicondíleos.

Levántesele sobre un gancho romo, aíslesele de abajo arriba lo más lejos posible y distiéndasele por medio de los dedos en los dos sentidos opuestos.

4.º *Excisión de la rama cutánea terminal en el tercio superior y en el tercio medio del antebrazo.*

Iguales incisiones que para la ligadura de la arteria radial en los puntos correspondientes. El nervio se halla por fuera de ella. La excisión es preferible á la distensión.

Nervio axilar.—Procedimiento.—Después de haber reconocido y marcado el borde posterior del deltoides, hágase sobre él una incisión cutánea de 5 á 6 centímetros, cuyo punto medio corresponde á la unión del tercio superior con los dos tercios inferiores de dicho borde.

Divídase la aponeurosis deltoidea sobre el borde mismo del músculo.

Sepárese el músculo hacia adelante mientras se mantiene el miembro en abducción y rotación interna.

Tómese por guía las ramas nerviosas que se encuentran, para llegar hasta el tronco, ó bien desde luego váyase hacia el cuello quirúrgico del húmero que está en relación con la porción larga del bíceps. Es allí, entre los dos, un poco por encima de la arteria axilar, junto á la cabeza humeral, donde se encuentra el nervio axilar.

Aíslesele y distiéndasele con el gancho romo hacia la periferia.

NERVIO MÚSCULO-CUTÁNEO Y NERVIO BRAQUIAL CUTÁNEO INTERNO. — *Distensión del uno, excisión del otro en el tercio superior del brazo.*

Igual incisión que para la ligadura de la arteria humeral en el punto correspondiente. El nervio músculo-cutáneo está inmediatamente por fuera del mediano y el braquial cutáneo por dentro del cubital.

RAMAS COLATERALES PALMARES DE LOS CUATRO ÚLTIMOS DEDOS. — Sea la rama palmar externa del dedo medio.

Procedimiento. — Puesto el dedo en extensión y la mano en supinación, hágase una incisión longitudinal de 2 centímetros, cuyo punto medio corresponde á la ranura dígito-palmar y cuya mitad inferior está colocada sobre el borde externo del dedo medio y la mitad superior sobre la misma palma. Esta incisión comprende la piel y el tejido celular grasoso subcutáneo.

Disecando con la sonda, descúbrase el arco fibroso del segundo espacio interdigital. Por allí se ve escapar la rama nerviosa.

Levántesela sobre un gancho romo, diséquesela hacia la periferia y excíndase toda la porción descubierta.

RAMAS PALMARES DEL PULGAR. — Procedimiento. — Colocado el pulgar en extensión y en abducción, después de haber reconocido el pliegue cutáneo intermedio al flexor corto y al adductor, hágase una incisión de 2 centímetros que siga ese pliegue y se prolongue sobre el borde interno del pulgar, de modo que el punto medio de la incisión corresponda á la ranura dígito-palmar. La incisión comprende sólo la piel.

Diséquese con la sonda la delgada hoja aponeurótica que se presenta. No se tarda en ver las dos ramas palmares entre el flexor corto y el adductor del pulgar.

Aísleselas y excíndaselas.

C. — TRONCO

NERVIOS INTERCOSTALES. — Se practica su distensión ó su excisión en la parte media de su trayecto.

Sea el séptimo nervio intercostal el que se ha de operar.

Procedimiento. — Después de haber reconocido y marcado el borde inferior de la séptima costilla, hágase sobre este borde una incisión cutánea horizontal de 5 á 6 centímetros.

Divídase el músculo serrato mayor y luego el músculo intercostal externo, al ras de la costilla.

Mientras un ayudante separa el labio inferior de la incisión, despéguese suavemente la pleura con el pico de la sonda á nivel de la parte inferior é interna de la costilla.

Con un pequeño gancho romo atráigase el nervio intercostal que descansa en la parte baja del canal de la costilla.

Aíslese en una extensión suficiente y excíndasele ó distiéndasele en los dos sentidos opuestos.

Si se quisieran operar en la misma sesión varios nervios intercostales del mismo lado, habría que hacer otras tantas incisiones distintas.

D. — MIEMBRO INFERIOR

Nervio fémoro-cutáneo. — Procedimiento. — Después de haber reconocido y marcado el vértice de la espina ilíaca ántero-superior, hágase una incisión cutánea vertical de 4 centímetros, que empiece á 1 centímetro por arriba del vértice de la espina, pase sobre este vértice y se prolongue sobre el muslo.

Divídase el tejido celular subcutáneo y la fascia superficial en la misma extensión que la piel.

Divídase la aponeurosis femoral de abajo arriba, hasta la espina, después de haber deslizado el pico de la sonda exactamente contra la cara profunda de la aponeurosis.

En tanto que un ayudante separa los labios de la incisión, reconózcase la inserción del ligamento crural sobre la espina. Inmediatamente por debajo de esa inserción se ve aparecer el nervio fémoro-cutáneo, que de allí se dirige hacia la extremidad superior del músculo sartorio.

Aíslesele y escíndasele en una longitud de 3 centímetros.

Nervio crural. — *Distensión bajo el arco crural.*

Procedimiento. — Después de haber determinado y marcado el arco crural, como se ha dicho á propósito de la arteria del mismo nombre (véase *Ligaduras),* hágase á 1 centímetro por fuera del punto medio del arco una incisión cutánea vertical de 4 centímetros, que empieza á 1 centímetro por arriba del arco y se prolonga sobre el muslo.

Divídase el tejido celular subcutáneo y la fascia superficial en la misma extensión que la piel.

Divídase hasta el arco, de abajo arriba, la fuerte lámina aponeurótica que cubre la cara ántero-interna del músculo psoas-ilíaco. Después de haber deslizado el pico de la sonda exactamente contra la cara posterior de esta lámina aponeurótica, se ve en seguida delante del psoas-ilíaco el paquete de las ramas terminales del nervio crural.

Levántese el paquete sobre un gancho romo, aíslesele hasta lo más lejos posible hacia arriba y hacia abajo, y distiéndasele con los dedos en los dos sentidos opuestos.

Nervio safeno interno. — 1.° *Excisión del tronco en el tercio inferior del muslo.*

Igual incisión que para la ligadura de la arteria femoral en el conducto del tercer adductor, pues el nervio safeno sirve de guía para esta ligadura: Se le ve salir de la pared anterior del conducto á una altura variable. Aíslesele y excíndasele en una longitud de 3 á 4 centímetros.

2.° *Excisión de la rama tibial en el tercio superior de la pierna.* — Procedimiento. — A partir de 2 centímetros por dentro de la extremidad inferior de la tuberosidad anterior de la tibia, hágase una incisión cutánea de 3 centímetros, oblicua hacia abajo y hacia la cara interna de la pantorrilla.

Reconózcase la vena safena interna, si es necesario, haciendo refluir la sangre por medio de fricciones de abajo arriba. El nervio está delante de ella.

Aíslesele y excíndasele.

En el vivo, cuando la vena es aparente ó puede hacerse aparente por la compresión, en lugar de una incisión oblicua, es preferible hacer una incisión paralela á la vena.

NERVIO CIÁTICO MAYOR. — Este nervio es uno de los que son operados más á menudo, por la misma razón de la frecuencia de la neuralgia ciática. Desde Erlenmeyer se le distiende también en la *tabes dorsalis,* á fin de modificar la lesión espinal.

Distensión entre la tuberosidad isquiática y el fémur.

Procedimiento. — Estando acostado el sujeto sobre el vientre y colocado el miembro en que debe practicarse la operación extendido en rotación interna, después de haber reconocido el borde externo de la tuberosidad isquiática, hágase una incisión cutánea vertical de 8 centímetros, cuyo punto medio corresponde á 2 centímetros por fuera de la tuberosidad isquiática (fig. 118; véase también fig. 70).

Divídase el tejido celular subcutáneo y la fuerte aponeurosis fémoro-glútea.

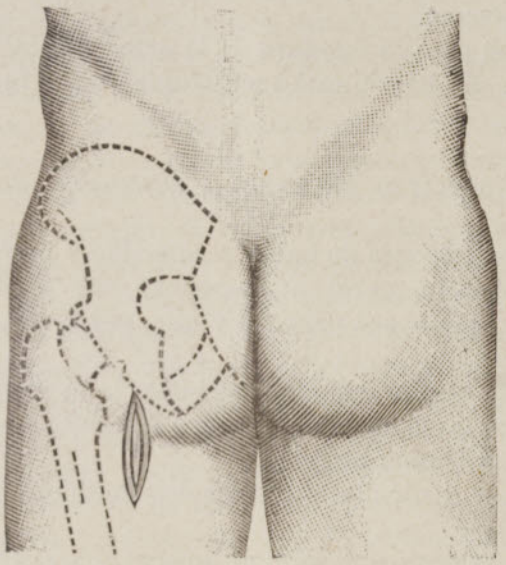

FIG. 118. — Nervio ciático mayor puesto al descubierto para ser distendido, entre la tuberosidad isquiática y el fémur (esqueleto en punteado)

Divídase el músculo glúteo en la parte correspondiente á la incisión y luego la hoja profunda de su aponeurosis.

Mientras un ayudante separa enérgica y profundamente los dos labios de la incisión, reconózcase el borde externo de la tuberosidad isquiática. A 2 centímetros por fuera de él, sobre la cara posterior del cuadrado crural, se ve el nervio ciático mayor bajo la forma de un cordón aplanado, de la anchura del dedo meñique.

Aíslesele con su pequeña arteria satélite en la mayor extensión posible, distiéndasele vigorosamente, del centro á la periferia, de la periferia al centro, con el pulgar, el índice y el medio, estos dos últimos pasados bajo el nervio.

Algunos cirujanos, para perfeccionar la distensión, levantan el miembro con el mismo nervio.

NERVIO CIÁTICO POPLÍTEO INTERNO. — *Distensión en el hueco poplíteo.*

Igual incisión que para la ligadura de la arteria poplítea en el punto correspondiente. El nervio está por detrás y por fuera de ella, en un plano más superficial.

Nervio safeno externo.—*Excisión en la parte superior de la pantorrilla.*

Procedimiento. — En la prolongación de la línea media del espacio intercondíleo femoral, hágase una incisión cutánea vertical de 5 centímetros, que empiece á la altura de la cabeza del peroné.

Divídase el tejido celular subcutáneo.

Mientras un ayudante separa los labios de la incisión, divídase la aponeurosis tibial de abajo arriba contra la sonda, después de haber hecho deslizar exactamente su pico sobre la cara posterior de la aponeurosis. Se ve el nervio y la vena safena externa, tendidos el uno al lado del otro sobre la intersección de los dos gemelos.

Aíslese el nervio y excíndasele en una extensión de 3 á 4 centímetros.

Nervio tibial posterior. — *Distensión en el tercio medio de la pierna y detrás del maléolo interno.*

Igual incisión que para la ligadura de la arteria tibial posterior en los puntos correspondientes. El nervio está sucesivamente por fuera, luego por detrás de la arteria (1).

Nervio ciático poplíteo externo. — *Distensión detrás del tendón del biceps.*

Procedimiento. — Después de haber reconocido y marcado el borde posterior del tendón del biceps femoral, hágase sobre este borde una incisión cutánea de 4 centímetros, que le sea paralela y que, por fuera, termine debajo de la cabeza del peroné.

Divídase el tejido celular subcutáneo, luego la aponeurosis tibial, de abajo arriba sobre la sonda. Se encuentra el tronco del ciático poplíteo externo entre el gemelo externo y el tendón bicipital.

Aíslese el nervio y distiéndasele en los dos sentidos opuestos.

Nervio tibial anterior y nervio músculo-cutáneo. — 1.° *Distensión del uno ó del otro, ó de los dos en su origen.*

Procedimiento. — En la prolongación del borde posterior del tendón bicipital, hágase una incisión cutánea de 4 centímetros, cuyo punto medio esté colocado debajo de la cabeza del peroné.

Divídase el tejido celular subcutáneo, luego la aponeurosis tibial, de abajo arriba sobre la sonda.

Con el pico de la sonda ó á pequeños golpes de bisturí, siempre en la dirección del tendón bicipital, divídase la extremidad superior del peroneo lateral largo. Se encuentran los dos nervios junto al peroné en el momento en que se separan en ángulo agudo.

Aíslese y distiéndase con el gancho romo.

2.° *Distensión ó excisión del nervio tibial anterior en el tercio medio y en el tercio inferior de la pierna.*

Iguales incisiones que para la ligadura de la arteria tibial anterior en los puntos correspondientes. El nervio está delante ó por fuera de la arteria.

3.° *Excisión de la parte cutánea del nervio músculo-cutáneo.*

Procedimiento. — En la parte media de la pierna, á 1 centímetro por dentro del borde anterior del peroné, hágase una incisión cutánea vertical de 5 centímetros.

(1) Chalais. *Traitement du mal plantaire perforant par l'élongation des nerfs.* Tesis de París, 1897.—Chipault (*Congr. fr. de Chir.*, 1897).

Divídase el tejido celular subcutáneo, luego la aponeurosis tibial.

Con el dedo ó con el pico de la sonda diséquese el intersticio que separa los peroneos laterales de los extensores de los dedos. En su intervalo es donde se encuentra el nervio músculo-cutáneo único, á veces doble.

Aíslesele y excíndasele en una extensión de 3 á 4 centímetros.

ARTÍCULO II. — NEURORRAFIA (1)

La neurorrafia ó *sutura nerviosa* es una operación ó un tiempo operatorio que consiste hoy día, ya en *confrontar* por medio de puntos dos superficies de sección nerviosas, á fin de obtener su *reunión inmediata;* ya en *reunir* mediante hilos las porciones alejadas de un nervio, á fin de instituir ó de favorecer su *reunión mediata*. Es preciso, por consiguiente, distinguir una sutura *á contacto,* que es la más antigua y la mejor, y una sutura *á distancia,* esta última bien estudiada experimentalmente hace algunos años, por Glück, Vanlair y Assaky.

Las dos están indicadas: 1.° de ordinario, en las secciones completas, accidentales ó quirúrgicas, de las ramas motrices ó sensitivo-motrices; 2.° alguna vez, en las secciones análogas de ramas puramente sensitivas (en la muñeca, en la mano, por ejemplo). Sin embargo, cuando á la sección de un nervio acompaña una pérdida de substancia, no se debe practicar la sutura á distancia, sino cuando es realmente imposible confrontar los cabos por alargamiento; sabido es, en efecto, que los nervios están dotados de una extensibilidad muy notable. Max Schüller ha conseguido, en un joven de diez y nueve años, colmar una pérdida de substancia de 4 centímetros del nervio mediano distendiendo la porción central del mismo; la sensibilidad quedó restablecida un mes más tarde, y la motilidad un mes y medio después de la operación. Hasta sería ventajoso, en nuestro concepto, hacer sistemáticamente la elongación antes de aplicar una sutura á distancia en los casos en que se reconoce que ésta es necesaria: la restauración funcional del nervio será con ello más rápida.

Se dice que la sutura es *primitiva* cuando se la emplea por una lesión reciente; hay una herida, y las extremidades nerviosas no han sufrido alteración alguna. Se la llama *secundaria* si concierne á una sección antigua de algún nervio, existente, por ejemplo, bajo una cicatriz de la piel. Es necesario entonces hacer una herida, y, cuando se ha llegado al sitio de la lesión nerviosa, se encuentra primero el muñón de la porción central más ó menos abultado y adherente á su alrededor, luego, más ó menos abajo, la porción periférica en forma de un cordón grisáceo, atrofiado, afilado ó terminado en punta, unido ó no al abultamiento central por algunas bridas fibrosas; alguna vez la porción periférica resulta imposible de reconocer. Se excinde el abultamiento central y la extremidad adelgazada periférica. Practicado este avivamiento, el operador se encuentra en presencia de iguales condiciones anatómicas que las de la sutura nerviosa primitiva; la técnica es, por consiguiente, la misma. Sólo tenemos, pues, que describir los diversos modos de sutura propiamente dicha.

Fig. 119
Aguja plana de Wölberg

Los instrumentos y agentes necesarios son:

(1) Consúltense: Chaput (*Arch. gén. de médecine*, Agosto y Septiembre, 1884; Gilis (th. Montpellier); Tillaux (*Congrès franç. de chirurgie*, pág. 510, 1886); Nicaise (*Encyclop. intern. de chir.*, t. III, pág. 761, 1888); Lejars (*Traité de chirurgie*, de Duplay y Reclus, t. II, pág. 56, 1890); W. Gleiss (*Brun's Beitr. zur klin. Chir.*, X, 2, 1893; 11 *Observ. de la clinique de Tubingen*).

Agujas redondas y finas, ó bien las finas agujas curvas y lateralmente aplanadas de Hagedorn, de L. Wölberg (fig. 119);

Una pequeña pinza de diente de ratón;

Un par de tijeras pequeñas, muy cortantes y preferentemente curvas sobre el plano;

Catgut fino, lentamente reabsorbible (al ácido crómico, al aceite de enebro, etc.).

MANUAL OPERATORIO

A. Suturas á contacto. — Unas veces se colocan los puntos de sutura entre los mismos haces de tubos nerviosos, lo cual constituye la sutura llamada *directa*, empleada por primera vez por Nélaton (1863); otras veces sólo abrazan el neurilema, y entonces la sutura recibe el nombre de *indirecta perineurótica*, sutura cuya primera aplicación remonta á Baudens (1836); otras, por fin, los puntos no interesan las porciones nerviosas y comprenden simplemente el tejido conjuntivo de alrededor, con lo cual tenemos la sutura llamada *indirecta paraneurótica*, especialmente preconizada por C. Hueter.

Sutura directa.—Trátase, verbi gratia, de suturar el nervio mediano, seccionado en la parte media del brazo.

Procedimiento.—Después de haber cogido hacia adelante la extremidad de la porción periférica, hágase pasar lateralmente, de parte á parte, á 4 milímetros de la superficie de sección, la aguja armada de un hilo de catgut fino.

Cójase de igual manera la porción central y atraviésela lateralmente á igual distancia con relación á su superficie de sección, para volver al punto de partida.

Colocado el miembro del modo que resulte más fácil acercar uno á otro las dos porciones del nervio seccionado, y por lo tanto, en el caso supuesto, manteniendo el antebrazo en flexión, crúcense los dos cabos del hilo y tírese de ellos, para aproximar cuanto sea posible las superficies de sección, evitando, sin embargo, el acabalgamiento de los extremos; hágase un doble nudo y córtense los cabos al ras del mismo (sutura perdida); este solo punto basta (figura 120).

Para un nervio más grueso (ciático poplíteo interno, ciático mayor), se colocan dos y hasta tres puntos de sutura.

Sutura perineurótica. — Trátase también, por ejemplo, de suturar el nervio mediano.

Procedimiento.—Después de haber cogido hacia adelante la extremidad de la porción periférica, introdúzcase la aguja por el lado interno del nervio, á 3 milímetros de la superficie de sección, y hágasela pasar bajo el neurilema, hacia esa superficie.

Tómese del mismo modo la porción central, condúzcase la misma aguja desde su superficie de sección hacia su lado interno bajo el neurilema y hágasela salir de nuevo á 3 milímetros de dicha superficie. De este modo se ha colocado un asa que abraza el lado interno de las dos porciones.

Colóquese igualmente un asa lateral externa.

Apriétese cada asa, en grado conveniente; hágase un doble nudo, y córtense los cabos de cada asa al ras del mismo. Los muñones del nervio se encuentran coaptados por dos puntos (fig. 121).

Sutura paraneurótica. — Procedimiento.— Aproxímense los dos extremos del nervio seccionado cuanto sea posible, mediante la posición conveniente de la parte, y si es necesario, por la presión convergente de las manos de un ayudante.

Abrácese con un asa de catgut el tejido conjuntivo laxo que rodea el lado interno de las dos porciones.

Colóquese un asa semejante en el lado externo, y á veces una tercera delante (fig. 122).

El resto de la operación se efectúa como en el procedimiento precedente.

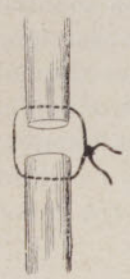

Fig. 120
Sutura nerviosa directa

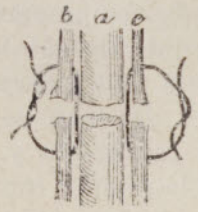

Fig. 121
Sutura nerviosa perineurótica
a, nervio, *cb*, neurilema representado á distancia del cordón nervioso

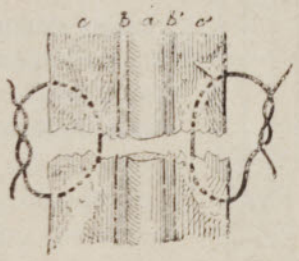

Fig. 122
Sutura paraneurótica
a, nervio, *bb*, neurilema, *cc*, tejido conjuntivo paranervioso

La sutura directa es la más usada en la práctica; tiende hasta á suplantar completamente los dos géneros de sutura indirecta, desde que la experiencia ha demostrado que es absolutamente inofensiva y que mantiene mejor coaptadas las superficies de sección nerviosas.

Lo que nos interesa sobre todo, es el *valor terapéutico* manifiesto de las suturas á contacto consideradas en conjunto, valor que resumiremos sencillamente en la fórmula general siguiente, dejando aparte el detalle de las numerosas teorías expuestas acerca del particular y la discusión de los hechos conocidos: *favoreciendo la reunión inmediata de la solución de continuidad, las suturas á contacto aseguran y aceleran por lo común el restablecimiento de las funciones del nervio lesionado.*

B. Suturas á distancia.— a. *Método de Assaky* (1) (asas de catgut).—Sea por ejemplo, la que se ha de reparar una pérdida de substancia de 5 á 6 centímetros del nervio mediano en la parte inferior del antebrazo.

Cójase delicadamente con una pinza la extremidad de la porción central y pásese lateralmente á 4 milímetros por arriba de su corte transversal un hilo de catgut endurecido n.° 2. Cójase luego la porción periférica y pásese á igual distancia de su superficie de sección el hilo que atraviesa el extremo superior. Tírese de los dos cabos hasta que las porciones nerviosas se hallen moderadamente tensas la una hacia la otra, ciérrese el asa por un doble, ó mejor, triple nudo y córtense los cabos casi al ras.

Colóquese un asa análoga de delante atrás, pinchando las porciones nerviosas un poco más arriba de la primer asa (fig. 123).

Las porciones nerviosas se encuentran así reunidas entre sí por cuatro hilos, y á lo largo de esos conductores, tan bien tolerados y lentamente reabsorbibles, se proyectan las nuevas fibras nerviosas que emanan de la porción central para ir poco á poco á rejuvenecer toda la longitud de la porción periférica. Assaky ha comprobado en sus experimentos que la multiplicación de las asas de catgut aumenta el número de las fibras regeneratrices.

(1) Assaky (th. Paris, n.° 149, 1886).

El método de Assaky ha dado un éxito notable á J. Ehrmann (en Mulhouse) (1), que ha hecho una sutura secundaria del nervio radial, en la axila, por medio de tres asas de catgut: la separación de los extremos del tronco nervioso era de 3 centímetros.

b. *Método de Vanlair* (2) (tubo-sutura). — A los tubitos de hueso decalcificado que, siguiendo el ejemplo de Glück, empleaba antiguamente Vanlair, ha sustituído este cirujano en la actualidad tubos de caucho previamente aseptizados y cuya pared tiene solamente 2 milímetros de grueso. Los tubos de oseína se reabsorbian con demasiada rapidez, en tanto que los de caucho se mantienen largo tiempo antes de desaparecer, también por reabsorción.

Fig. 123
Sutura nerviosa á distancia

El método es fácil de comprender. Cuando un nervio ha sido seccionado con pérdida de substancia, se introduce cada una de las dos porciones á una profundidad de 5 milímetros, en una de las extremidades del tubo de caucho, cuyo calibre es apropiado; se le fija allí por sutura y luego se cierra la herida de modo que se obtenga la reunión inmediata.

El tubo hace oficio de conductor, al igual que las asas de catgut, para las fibras nerviosas de nueva formación. Hasta ahora, que sepamos por lo menos, dos cirujanos solamente, P. v. Bruns y Guelliot (de Reims) (3), han empleado el método de Vanlair, aunque sirviéndose de tubos de hueso decalcificado.

En otro caso, para prevenir las adherencias periféricas de las nuevas fibras nerviosas, v. Bruns «ha arrollado alrededor de los puntos suturados una laminilla dermo-epidérmica tallada según el método de Thiersch.»

ARTÍCULO III. — INJERTO NERVIOSO

El injerto es una operación que consiste en afrontar la porción periférica de un nervio con la porción central de otro nervio *(injerto punta á punta)* ó con el flanco ó superficie marginal de otro nervio *(injerto lateral)*.

El injerto punta á punta está indicado en la sección del plexo braquial, en la sección de dos ó más nervios vecinos, cuando es imposible determinar las porciones periféricas respectivas de los troncos divididos. El injerto lateral está indicado en la sección de uno, de dos ó varios nervios vecinos, cuando es imposible encontrar la porción central ó cuando la pérdida de substancia es demasiado considerable.

Para el empleo del injerto nervioso debemos recordar siempre los principios fisiológicos siguientes: 1.° la sutura de una porción sensitiva con una porción central motriz no restablece la sensibilidad; 2.° la sutura de una porción motriz con una porción central sensitiva no restablece la motilidad; 3.° la sutura de una porción de nervio mixto con la porción central de otro nervio mixto es capaz de restablecer la sensibilidad y la motilidad; 4.° la sutura entre porciones sensitivas ó entre porciones motrices restablece siempre la sensibilidad ó la motilidad. En una palabra: la reunión de nervios de funciones diferentes nunca da por resultado una restauración funcional, pues la especificidad de los núcleos de origen es fija.

(1) Ehrmann *(Congrès fr. de chirur.*, pág. 428, 1892); véase también Ehrmann, th., París, 1897.
(2) Vanlair. *La suture des nerfs. Étude critique et expérimentale* (Bruselas, 1889).
(3) Guelliot *(Soc. chir.*, 1.° Febrero, 1893).

MANUAL OPERATORIO

A. Injerto punta á punta. — Sea, por ejemplo, una herida transversal del brazo, en la parte media, interesando la piel, el tejido subcutáneo, la aponeurosis, el nervio mediano y el nervio cubital (más la arteria humeral y sus venas satélites).

Procedimiento. — Para reunir la porción periférica del nervio mediano á la porción central del nervio cubital, y la porción periférica del cubital á la porción central del mediano, movilícense primero las dos porciones, una hacia otra, conservando alrededor de ellas la mayor cantidad de tejido conjuntivo que sea posible (fig. 124); no es necesario que los extremos de los cordones nerviosos lleguen de momento al contacto.

Luego afróntense los extremos por la sutura perineurótica ó la sutura directa.

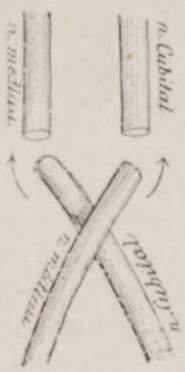

Fig. 124. — Injerto punta á punta por cambio de los trozos nerviosos periféricos

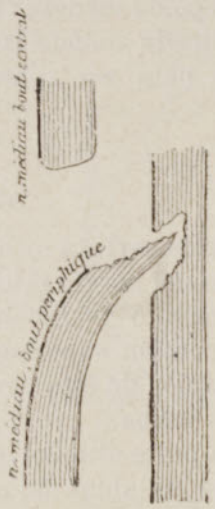

Fig. 125. — Injerto lateral de un trozo nervioso periférico sobre un nervio vecino

B. Injerto lateral. — Sea también, verbi gratia, una herida transversal del brazo, en la parte media, interesando los tegumentos y solamente el nervio mediano.

Procedimiento. — Para reunir la porción periférica del mediano al cubital, después de poner éste al descubierto, hágase en su lado externo, con el bisturí ó con las tijeras, una pequeña muesca transversal que interese sólo la mitad de su diámetro.

Despréndase la mitad correspondiente de la porción central del cubital en una altura de 5 milímetros, para obtener una hendidura.

Movilícese la porción periférica del mediano: movilícese también, si es necesario, el nervio cubital, para que la aproximación sea lo más exacta posible.

De dos tijeretazos, afínese en forma de cuña la extremidad del mediano, introdúzcasele en la hendidura del cubital (fig. 125) y reúnase á este último por dos puntos de sutura.

El injerto punta á punta puede también hacerse por el procedimiento de la hendidura.

Para restablecer seguramente la conductibilidad nerviosa en la porción periféri-

ca, no basta, como lo ha hecho ingeniosamente A. Desprès (1875), insinuar la extremidad de esa porción entre los haces previamente disociados de un nervio vecino; no basta, tampoco, siguiendo el ejemplo de Gunn (1886), quitar una parte de la vaina del nervio tutor y suturar simplemente en su lugar la extremidad de la porción periférica; *hay que reunir con la mayor exactitud posible las dos secciones respectivas del cordón nervioso de modo que se corresponda bien la parte activa ó propiamente nerviosa de un extremo con la del otro extremo.* Si se omite este punto importantísimo resultan únicamente falsos injertos laterales y sólo se obtienen resultados incompletos ó ilusorios (1).

ARTÍCULO IV. — NEUROPLASTIA

La neuroplastia es una operación que consiste en colocar en el intervalo de dos porciones de un tronco nervioso, ya dos colgajos ó un colgajo que se toma de esas mismas porciones ó de una de ellas (Létiévant), ya un segmento tomado de otro tronco nérveo (Philippeaux y Vulpian, Glück), ya otro enlace orgánico, tal como tendón, catgut, etc. (Glück).

Está indicada cuando la pérdida de substancia de un nervio es demasiado considerable para ser colmada por la potencia regeneratriz de su porción central.

MANUAL OPERATORIO

A. Autoplastia á dos colgajos. — Sea, por ejemplo, una excisión de 6 centímetros del nervio mediano, la que se trata de reparar.

Procedimiento de Létiévant. — Por medio de un bisturí delgado, practíquese en la porción superior una hendidura ú ojal, empezando á 5 milímetros de la terminación de esta porción y elevándose á 3 centímetros ó 3 centímetros y medio más arriba.

Hacia la parte alta del ojal hágase salir el bisturí, dividiendo transversalmente uno de los labios del ojal.

Inviértase hacia abajo, en la dirección de la porción inferior, el labio así transformado en colgajo.

Córtese en la porción inferior un colgajo nervioso semejante, inviértasele en dirección del primer colgajo, adáptese su cara avivada á una parte de la cara avivada de este colgajo y manténgase la yuxtaposición con un punto de sutura (fig. 126).

La autoplastia nerviosa á dos colgajos ha tenido éxito ya dos veces en manos de Tillmanns (2) y de v. Dittel (3) en el hombre.

B. Autoplastia con un solo colgajo. — Trátase, por ejemplo, de una excisión de 5 centímetros del nervio cubital en la parte media del brazo.

Procedimiento. — Para dejar á la porción central todo su poder de vegetación, tómese el colgajo del extremo del nervio seccionado periférico, córtese dicho colgajo de 3 centímetros de largo, del modo indicado antes; inviértasele sobre sí mismo hacia la porción central y adáptese su extremidad á la de esta última por un punto de sutura directa (fig. 127).

Esta segunda variedad de autoplastia ha sido aplicada por primera vez por Létiévant, — pero sin éxito, quizá porque la operación fué hecha en época preantiséptica.

(1) Véase Reboul (*Congrès fr. de chir.*, 1897).
(2) Tillmanns (*Lang. Arch.*, Bd. XXXII, 4, pág. 923, 1885).
(3) V. Dittel (*Soc. império-roy. des médecins de Vienne*, Abril, 1891).

V. Bruns (1) la ha practicado igualmente para una herida antigua del cubital con separación de 10 centímetros; el resultado ha sido muy incompleto.

C. Trasplantación de un segmento nervioso (2). — Cuando se opera en el vivo, se toma el segmento de un miembro recién amputado (E. Albert, Mayo-Robson), ó de un animal (P. Vogt, Kaufmann, Landerer, Mayo-Robson) (3); y antes de aplicarlo se le hace completamente aséptico por medios que no perjudiquen demasiado su vitalidad. Debe ser un poco más largo que la pérdida de substancia que debe colmar.

El manual operatorio de su fijación es de lo más sencillo: se reunen sus extremidades á las dos porciones nerviosas por medio de algunos puntos de catgut fino.

En cuanto á los resultados, hay que decir que en los casos de Albert, Kaufmann y Vogt este método ha fracasado completamente, quizá porque las heridas han supurado. Landerer y Robson, por el contrario, han obtenido éxitos notables.

Está demostrado que ni los colgajos nerviosos autoplásticos ni los segmentos nerviosos trasplantados conservan su constitución normal y que sufren fatalmente la degeneración esclero-grasosa; sirven simplemente de guías á las fibras nerviosas nuevas que se dirigen desde la porción central á la porción periférica.

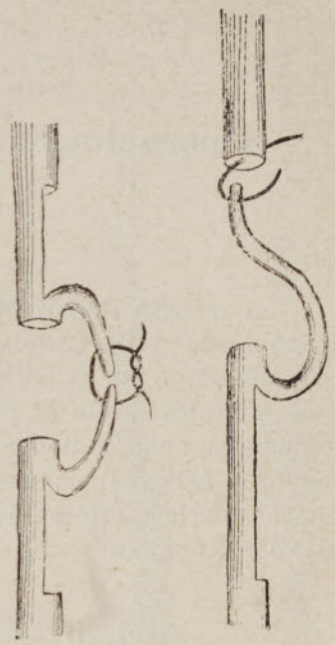

Fig. 126 — Autoplastia nerviosa con dos colgajos

Fig. 127 — Autoplastia nerviosa con un colgajo

D. Interposición de un enlace de catgut. — Glück es el primero, por lo menos que sepamos, que ha tratado de soldar dos porciones nerviosas más ó menos separadas, fijando en su intervalo una trenza ó un haz de catgut, y ha intentado esta operación no solamente en animales, sino también en el hombre. El manual operatorio se adivina tan fácilmente que no creemos haya necesidad de describirlo.

El 23 de Abril de 1890, Glück ha presentado á la Sociedad berlinesa de medicina dos enfermos tratados por el enlace de catgut, el uno por una lesión del nervio radial y el otro por una lesión del nervio mediano; las funciones se habían restablecido perfectamente.

En suma, — dejando aparte el injerto nervioso á causa de sus especiales indicaciones, — á pesar del gran interés que despierta el problema de la autoplastia nerviosa, se puede sentar actualmente, como conclusión, que los medios más seguros y más sencillos de colmar una pérdida de substancia, son para el cirujano: la sutura á distancia de Assaky y el enlace de catgut de Glück.

(1) V. Bruns, (in *Mém. de Gleiss, loc. cit.*).

(2) Consúltese: Atkinson (*Brit. m. J.*, pág. 624, Septiembre, 1890).

(3) Robson. *Successfully graft of the spinal cord of a rabbit in the median nerve of a man* (*Brit. m. J.*, pág. 312, Octubre, 1896).

CAPÍTULO V

Operaciones en los huesos, en los cartílagos y en las articulaciones

La cirugía de los huesos y de las articulaciones ha tomado gran impulso desde el día en que Ollier y Larghi hubieron demostrado la reproducción del hueso por el periostio. Sus progresos y su extensión han sido todavía más notables desde el advenimiento del método antiséptico. Gracias á este método, se pueden atacar los huesos al descubierto, sin correr, como antes, los mayores peligros; se pueden también atacar las articulaciones, penetrar en ellas, ponerlas al descubierto con la seguridad final de una operación ordinaria, ó poco menos.

ARTÍCULO PRIMERO. — PUNCIÓN DE LOS HUESOS Y DE LOS CARTÍLAGOS

La punción de un hueso ó de un cartílago consiste en hundir, por impulsión ó por presión, en su espesor la punta de un tallo metálico, macizo ó hueco, muy rara vez la de una hoja de escalpelo ó de bisturí.

Se llamará *intraósea*, cuando la punta quede en el interior de la trama ósea; *perforante*, cuando la punta atraviese de parte á parte la pared de una cavidad ósea ó todo el espesor de un hueso ó de un cartílago. En cuanto á la punción intracartilaginosa como no tiene ningún alcance clínico, no nos ocuparemos de ella.

La punción es aplicable á todos los cartílagos, á todos los huesos cortos, á la parte esponjosa de los huesos planos y huesos largos (epífisis), y á ciertos huesos planos, cuando son todavía blandos (cráneo fetal, cráneo infantil), muy esponjosos, ó en los puntos en que la hoja de tejido compacto es muy delgada (unguis, esternón, etc.); no podemos valernos de ella en la parte compacta de los huesos largos (diáfisis). Es necesario entonces recurrir á otros modos de diéresis, tales como el taladro, por ejemplo.

Un precepto domina la técnica de la punción, así como la de todas las demás operaciones que se hacen sobre el esqueleto: el de no herir vaso ni nervio importante.

El aparato instrumental comprende:

Dos punzones de acero, de punta prismática triangular, de 2 á 3 milímetros de grosor; por ejemplo, los n.os 2 y 3 del trócar múltiple de Mathieu;

Varias puntas y brochas de acero;

Un martillo de acero, el de Bœckel, por ejemplo;

Las puntas del cauterio Paquelin (figs. 128 y 129).

A. Punción intraósea. — Se puede utilizar esta variedad de punción: 1.° para la implantación permanente de puntas metálicas que permiten la coaptación é inmovilización de los fragmentos en determinadas fracturas (rótula, olécranon, calcáneo, etc.), ó de las extremidades óseas después de ciertas resecciones (rodilla, etc.); 2.° para el tratamiento de la caries tuberculosa de los huesos, y en este caso, bajo la forma de puntas de fuego ó *ignipuntura*, es donde encuentra actualmente su aplicación más amplia y también más fecunda en felices resultados. La implantación permanente de puntas metálicas será descrita á propósito de la síntesis de los huesos; sólo hablaré aquí del manual operatorio de la *ignipuntura intraósea.*

Ignipuntura intraósea. — Procedimiento del autor. — Sea la rodilla el lugar de la operación, lugar, por otra parte, el más común en la práctica. Mientras un ayudante mantiene el miembro extendido fuera de la mesa y otro hace funcionar el cauterio Paquelin, pónganse tensos los tegumentos, con la mano izquierda, á nivel de la tuberosidad interna de la tibia, por ejemplo. En cuanto la punta está calentada *al blanco,* aplíquesela francamente sobre la piel, impidiéndola deslizarse, y hágasela penetrar por una presión suave, á través de los tegumentos hasta el hueso, lo más lejos posible; luego retírese.

Para penetrar más adelante, espérese que la punta haya vuelto al blanco, húndasela de nuevo rápidamente en el trayecto y ejérzase aún sobre el fondo una ligera presión. Es raro que la porción ósea del trayecto exceda de 1 centímetro, lo cual puede bastar, por otra parte, en el vivo, para la cura radical.

Frágüense de la misma manera un número variable de trayectos, dejando entre ellos un espacio, por lo menos, de 10 milímetros.

La lesión accidental de las venas subcutáneas no tiene consecuencia alguna perjudicial.

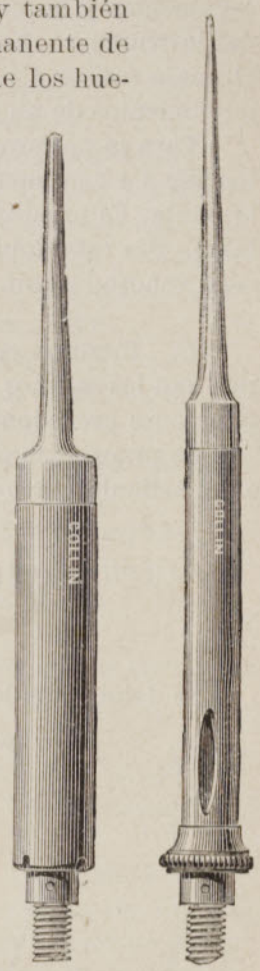

Fig. 128. Fig. 129.
Puntas del cauterio Paquelin

B. Punción perforante de las cavidades óseas. — Generalmente se abren las cavidades, tales como el cráneo (hidrocefalia), el seno frontal, el seno esfenoidal, las células mastoideas y el seno maxilar, con objeto de evacuar líquidos (pus, suero, moco, lágrimas). Se escoge para la punción el punto del hueso más declive, el más delgado ó el menos denso, el menos peligroso; así, los puntos de elección son: en el cráneo, la fosa cerebral del occipital y la bóveda de la órbita, que se perfora por el fondo de saco óculo-palpebral superior (Langenbeck); en el seno frontal, la extremidad interna del arco superciliar; en las células mastoideas, un punto situado á 1 centímetro por detrás de la inserción del pabellón de la oreja y á 2 centímetros por arriba del vértice de la apófisis mastoides, ó, si se quiere también, á nivel del borde superior del meato auditivo, punto que corresponde siempre á una célula bastante grande, llamada el *antro;* en fin, en el seno maxilar, el alvéolo de uno de los molares mayores (1.° ó 2.°), ya caído ó que se arranca, en la parte baja de la fosa canina, ó bien en la parte superior ó externa del conducto nasal, cuando se quiere

crear para las lágrimas una vía nueva, después de la abertura del saco (Laugier).

Procedimiento.—Se emplea un punzón ó la punta del cauterio Paquelin.

Manéjese esta última como en la ignipuntura intraósea, con la diferencia de que se hace un solo trayecto.

Con el punzón, pínchese vivamente, procurando atravesar de un golpe seco tegumentos y huesos y continúese empujando el tallo, sin dejar de ser dueño del instrumento, hasta que se sienta la punta libre en el seno de la cavidad. Si el hueso resiste á la simple impulsión, atraviésesele poco á poco por presión y movimientos de un cuarto de rotación.

Para la perforación de la apófisis mastoides es, sin embargo, prudente detenerse á 1 centímetro de profundidad, sin separar ni comprobar la libertad de la punta. Es preciso también dirigir ésta horizontalmente y un poco hacia adelante. Sin esta doble precaución, se correría el riesgo de abrir el cráneo ó el seno venoso lateral.

C. Punción perforante de los huesos y de los cartílagos. — Se practica con los mismos instrumentos y según las mismas reglas generales que las punciones precedentes.

Se practica también, en ciertos casos, con brochas de acero, como se verá en el artículo *Osteo-Síntesis*.

ARTÍCULO II. — TEREBRACIÓN DE LOS HUESOS Y DE LOS CARTÍLAGOS

Se debe entender con el nombre de *terebración*, la operación que consiste en penetrar en los huesos ó en perforarlos *á vuelta de tornillo,* por medio de instrumentos, cuyos tipos principales, tomados de las artes, son: la barrena, el taladro y la rosca.

Va siempre acompañada de una pérdida de substancia, mínima ó considerable, en forma de polvo, de cascos, de escamas, de tiras, según las dimensiones y la naturaleza del instrumento empleado.

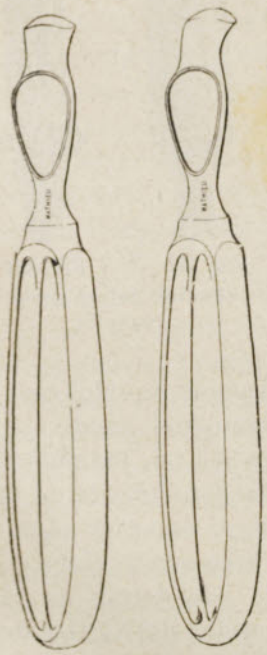

Fig. 130
Legras de Kirmisson

Fig. 131
Barrena-gubia

Fig. 132
Barrena simple

Como la punción, es *intraósea* ó *perforante,* según los casos ó las indicaciones que debe cumplir.

Su modo de diéresis le da una gran fuerza de penetración y la hace aplicable, no solamente á todos los cartílagos, sino también á todos los huesos, aun los más duros, ó en los puntos más duros.

La terebración puede ser una operación preliminar, por ejemplo, en la

extracción de secuestros invaginados, de cuerpos extraños (bala), para el enderezamiento de los huesos, para la resección (resección por terebración de Chassaignac), para la síntesis de los huesos. Otras veces, constituye por sí misma una operación final: sangría de los huesos, abertura de colecciones purulentas ó de otra clase, desagüe, desbridamiento óseo antiflogístico ó antineurálgico.

El aparato instrumental comprende:

Un bisturí recto;
Un bisturí abotonado;
Una pinza anatómica;
Algunas pinzas hemostáticas;
Las legras de Kirmisson (fig. 130).
Una serie de instrumentos especiales, de dimensiones variadas, de mano ó montados sobre berbiquí, tales como:
Barrena-gubia (fig. 131);
Barrena simple (fig. 132);
Taladro esferoidal de aristas ó bordes cortantes de Marshall;
Tallos macizos de punta triangular;
Perforador de Lannelongue (de París) (fig. 133);
Perforador de Hamilton;
Trépano perforador;
Un cuchillo lenticular y un cepillito de crines cortas y rígidas.



Fig. 133
Perforador de Lannelongue

A. Terebración intraósea.—Procedimiento.—*Dos tiempos:* 1.° *Incisión de las partes blandas y despegamiento del periostio;* 2.° *terebración propiamente dicha.*

Hágase á fondo una incisión ordinariamente recta, á veces acodada, ó una incisión marcadamente curvilínea de la que resulta un colgajo lingüiforme. La extensión de la incisión varía necesariamente según el fin propuesto y las dimensiones del instrumento de terebración que se emplee.

Cójase con la erina sucesivamente cada labio de la incisión y despéguese poco á poco con las legras el periostio subyacente, hasta que el hueso quede suficientemente descubierto. Óbrese de un modo análogo si se ha limitado un colgajo, es decir, levántesele llevando el periostio en su cara profunda.

Mientras un ayudante separa los dos labios de la incisión ó levanta el colgajo, aplíquese el instrumento de terebración sobre el centro de la parte denudada y manéjesele con mano firme y con lentitud, hasta la profundidad deseada, retirándolo de cuando en cuando para limpiarlo con el cepillo y para vigilar sus progresos. Una papilla roja ó rojo-obscura, una crepitación fina, una penetración fácil indican que el instrumento trabaja en el tejido esponjoso; un polvo blanco, casquillos blancos, un chasquido rudo, una resistencia particular indican, por el contrario, la abertura del tejido compacto.

Cuando se quiere practicar una ancha terebración con la gubia ó el taladro, vale más no emplear una ú otra hasta haber abierto paso con una barrena ó tirabuzón.

B. Terebración perforante de las cavidades óseas, incluso el conducto medular de los huesos largos.

a. *Seno frontal.* — Para taladrar la pared anterior del seno frontal se emplea preferentemente un taladro, por ejemplo, el perforador de Lannelongue ó el de Hamilton.

La terebración se hace, ya en un seno, en la extremidad interna del arco superciliar, ya en los dos senos á la vez, en medio de la región intersuperciliar (1).

Procedimiento.—Hágase á fondo una incisión vertical de 2 ó 3 centímetros, según las dimensiones del tallo que se utilice, y despéguese el periostio á derecha é izquierda, en una extensión suficiente.

Mientras un ayudante separa los labios de la incisión con los ganchos, perfórese la pared anterior del ó de los senos, pared que tiene un espesor medio de 2 á 2 milímetros y medio, hasta que se llegue á la mucosa.

Atraviésese la mucosa de un golpe con la punta del bisturí y, si se quiere, agrándese la abertura en cruz por una punción transversal, con ó sin excisión de los pequeños colgajos.

b. *Células mastoideas.* — Procedimiento. — Hágase á fondo una incisión de 2 centímetros, oblicua hacia abajo y adelante, paralela al borde anterior de la apófisis mastoides y cuyo punto medio corresponda á 1 centímetro por detrás de la inserción del pabellón y á 2 centímetros por arriba del vértice de la apófisis mastoides. Líguese ó simplemente comprímase la arteria auricular posterior (rama occipital), y luego despéguese el periostio.

Taládrese la apófisis con un tallo del perforador de Lannelongue, de 3 á 4 milímetros de ancho á lo más, hasta una profundidad de un centímetro, en sentido horizontal y un poco anterior.

Ricard (2) recomienda igualmente trepanar la apófisis mastoides en su mitad anterior detrás del pabellón de la oreja, en un sentido oblicuo, hacia el conducto auditivo; se evita así el seno lateral y se cae sobre las células mastoideas, que comunican ampliamente con la caja del tímpano.

c. *Seno maxilar.* — La terebración se hace con un tallo de 3 á 4 milímetros de ancho, en los mismos puntos de elección que la punción y también en la bóveda palatina.

Procedimiento. — La operación no presenta nada de particular cuando se perfora el seno en el fondo del alvéolo del primero ó del segundo molar.

Para abrir el seno por el centro de la fosa canina (Desault), mientras un ayudante levanta é invierte el labio superior, cerca de la comisura, por medio de un ancho separador, divídase en cruz la mucosa y el periostio: cada una de las dos incisiones tiene una longitud de 1 centímetro y medio; la incisión vertical empieza en el punto de reflexión de la mucosa y corresponde al intervalo de los dos primeros molares; la incisión transversal empieza en medio de la cresta que determina la raíz del canino. Luego despéguense los pequeños colgajos y taládrese el hueso dirigiendo el instrumento hacia arriba, atrás y afuera.

Si se prefiere la vía palatina, después de haber aplicado un abre-bocas, el de Collin, por ejemplo, divídase la membrana fibro-mucosa á 1 centímetro por dentro del arco dentario, por una incisión de 2 centímetros de largo, curvili-

(1) L. Montaz (Grenoble, 1891) *aconseja perforar el frontal en el trayecto de una línea horizontal que pase exactamente por la parte más elevada del arco orbitario.*

(2) Ricard. *De l'apophyse mastoïde et de sa trépanation.* París, 1889. Véase también: A. Broca. *Operations sur l'apophyse mastoïde (Congr. fr. de chir.*, pág. 293, 1895).

nea, paralela al arco, y cuyo punto medio corresponde al intervalo de los dos primeros molares. Luego despéguense los dos labios de la incisión, maniobra un poco laboriosa á causa de la adherencia del periostio y de las rugosidades del maxilar, y taládrese este hueso dirigiendo el instrumento hacia arriba y un poco hacia afuera.

d. *Conducto medular de los huesos largos* (húmero, radio, cúbito, fémur, tibia).—El conducto es taladrado ya por una cara del hueso, en uno ó dos puntos más ó menos distantes, ya por dos caras opuestas. En el último caso es necesario practicar una contraabertura en los tegumentos; ésta se hace con el bisturí.

La terebración propiamente dicha se practica primero con una barrena, por lo menos en parte, luego con el taladro de Marshall.

C. Terebración perforante de los huesos y de los cartílagos.

El manual operatorio nada ofrece de particular.

ARTÍCULO III. — OSTEOTOMÍA, CONDROTOMÍA

I

DE LA OSTEOTOMÍA EN GENERAL

La osteotomía, tal como en la actualidad la comprenden los cirujanos, consiste en la sección lineal ó segmentaria de los huesos sanos ó casi sanos, á través de una solución de continuidad de los tegumentos, generalmente con un objeto ortomórfico. Algunas veces (pie bot), con el mismo fin se recurre, no á la osteotomía, sino á la extirpación de uno ó de varios huesos.

Permite crear una articulación, enderezar un miembro, una parte de un miembro, ponerlo en una posición de anquilosis más ventajosa, restablecer la simetría de longitud de los huesos. Así, pues, la osteotomía se aplica á las anquilosis viciosas, á luxaciones inveteradas, á incurvaciones raquíticas ó de otra clase, á deformaciones articulares (genu valgum, genu varum), á los callos angulares, á las manos contrahechas, á los pies deformes, y finalmente, al acortamiento accidental ó congénito de los huesos.

La osteotomía lineal es, ya *recta* (bien sea transversal, oblicua ó vertical con relación al hueso dividido), ya *curva,* ya *angular* ó en forma de V. Se la puede practicar al *descubierto,* es decir, á través de una brecha de las partes blandas que se abre directa y ampliamente sobre el punto de diéresis ósea. Se puede también dividir el hueso por un trayecto más ó menos oblicuo, creado según las reglas del *método llamado subcutáneo* ó por *una herida muy pequeña.* Finalmente, la osteotomía lineal puede extenderse hasta la división completa del hueso, ó bien se detiene en los dos tercios ó en los tres cuartos de espesor del hueso y se termina quebrando ó doblando el puente óseo restante, en la misma sesión ó en una sesión ulterior.

La osteotomía segmentaria, verdadera resección, afecta una forma variable: la parte de hueso cortada es unas veces, y lo más á menudo, una *cuña,* otras un *trapecio,* un *disco,* una especie de *techo,* etc.; en estos casos la osteotomía es siempre total. No puede emplearse el método subcutáneo para la osteotomía segmentaria; se la practica al descubierto, cosa que facilita la técnica operatoria, y no ofrece, además, ningún peligro especial, con tal que se apli-

quen rigurosamente los principios de la asepsia, de los que el más importante es *una extremada limpieza en todo.*

Resumiremos las ideas que acabamos de exponer en el siguiente cuadro:

A. Osteotomía lineal.	al descubierto.	recta.	total ó completada por la osteoclasia manual, á veces instrumental.	inmediata.
		curva.		—
		angular.		consecutiva.
	subcutánea.			
B. Osteotomía segmentaria al descubierto.	cuneiforme.			
	trapezoidea.			
	discoidea.			
	plano-angular.			
	plano-convexa.			
	cóncavo-convexa ó condílea.			
	enartrodial.			
	bicóncava.			

APARATO INSTRUMENTAL

Comprende en conjunto:

1.° Para la diéresis de las partes blandas:

Fig. 134.—Periostotomo de L. Sayre

Dos bisturís puntiagudos, uno de hoja ordinaria, otro de hoja más larga;
Una pinza anatómica;
Dos separadores con ganchos romos;
Dos legras convexas de Ollier, recta y curva;
Un periostotomo de L. Sayre (fig. 134).



Fig. 135.—Sierra de cadena con mangos

2.° Para la diéresis y exéresis de los huesos:
Varias sierras:
Sierra de cadena con mangos (fig. 135) ó montada sobre un arco (fig. 136);

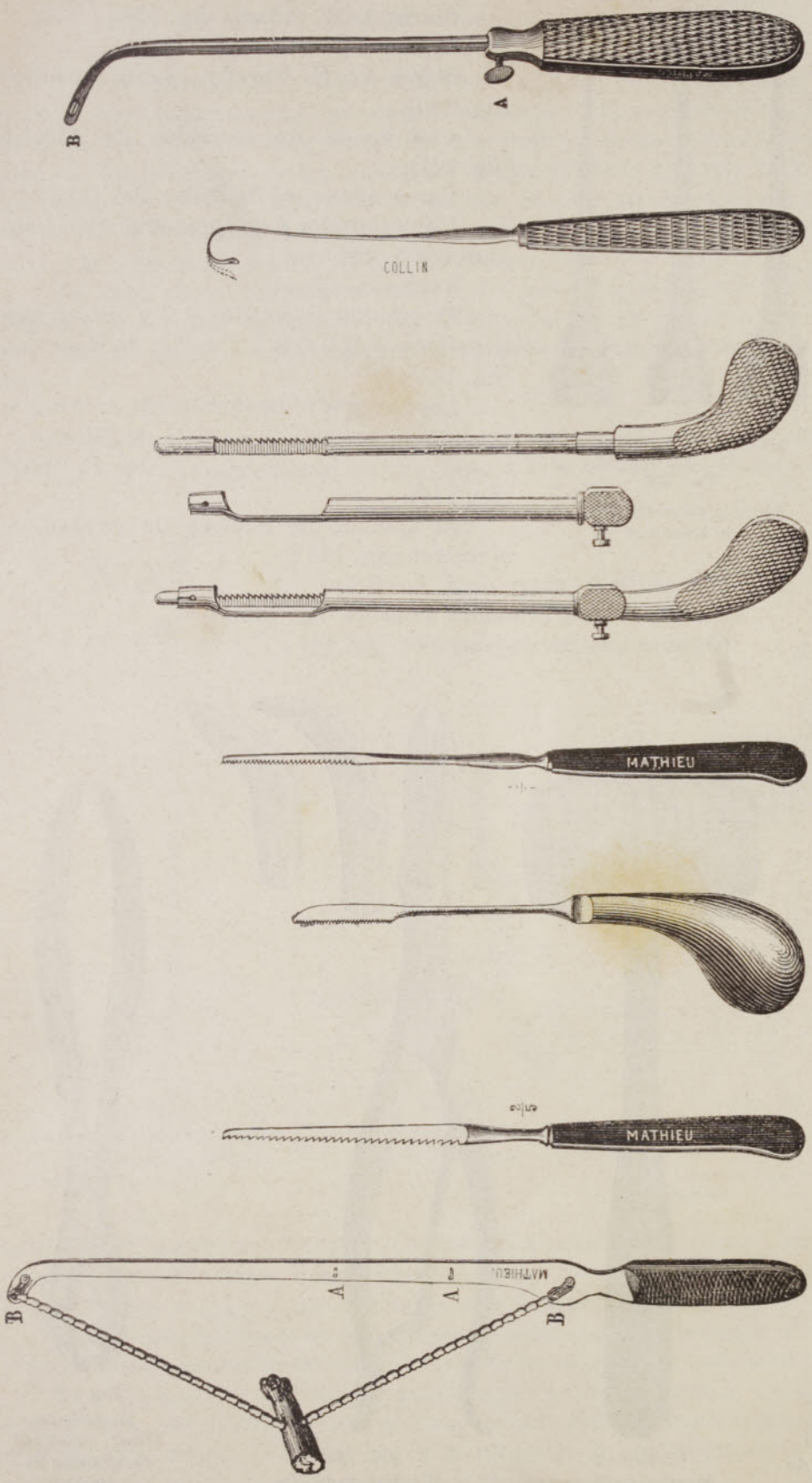

Fig. 142 Sonda-legra de Ollier

Fig. 141 Sonda de resección de Nicaise

Fig. 140 Sierra-cuchillo de Shrady

Fig. 139 Serrucho de Ollier

Fig. 138 Sierra de W. Adams

Fig. 137 Sierra de Larrey

Fig. 136 Sierra de cadena montada sobre un arco

Sierra de Larrey (fig. 137);

Sierra de W. Adams (fig. 138);

Serrucho de Ollier (fig. 139);

Sierra de G. Shrady (sierra-cuchillo) (fig. 140);

Una sonda de resección de Nicaise (fig. 141);

Una sonda-legra de Ollier (fig. 142);

Un perforador óseo (procedimiento Langenbeck-v. Bruns).

Varios escoplos:

El escoplo (biselado) y los osteotomos cuneiformes n.º 1, n.º 2, n.º 3, de Macewen (fig. 143);

Los escoplos (cuneiformes) de J. Bœckel;
— de Billroth;
— de P. Vogt (fig. 144).

El martillo de madera de gayaco de Macewen (fig. 145);

El martillo de acero de J. Bœckel;

Cizallas rectas, acodadas ó curvas (fig. 146);

Algunas tenazas de resección (fig. 147).

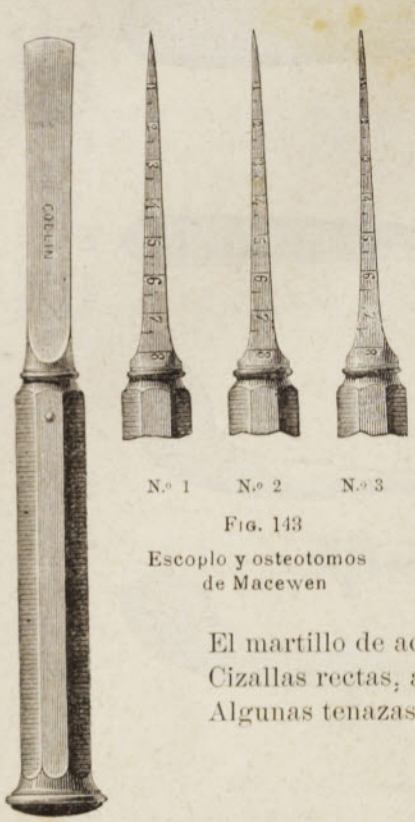

Fig. 143
Escoplo y osteotomos de Macewen

Fig. 144
Escoplo de Vogt

Fig. 145
Martillo de Macewen

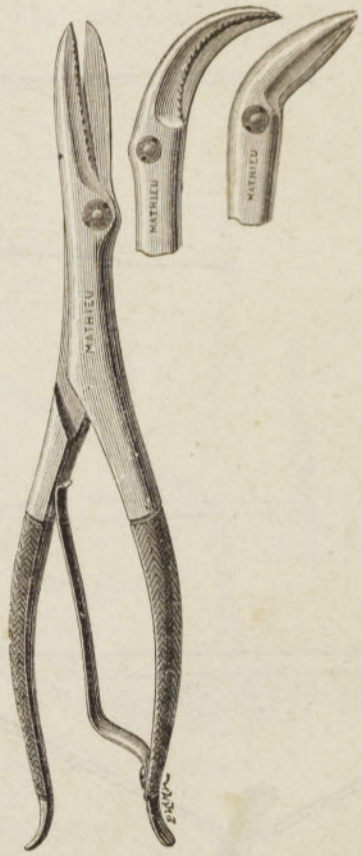

Fig. 146
Cizallas de Liston

Fig. 147
Tenazas de Ollier, llamadas de «dientes de león»