

ESTUDIO EMBRIOLOGICO FACIAL: CONCEPTO ACTUAL

I. SERRA RENOM*, J. M.^a SERRA RENOM**

RESUMEN

Se presenta el estudio del desarrollo embriológico facial utilizando 10 embriones humanos cuyas edades oscilaban entre los 24 días (3 mm) y los 50 días (50 mm). Se valoró la evolución de los procesos naso-medial y naso-lateral así como los procesos maxilares para estudiar la formación de los labios, cavidad oral y paladar. Llegamos a la conclusión de que estas malformaciones congénitas no son más que la persistencia de un antiguo estado embrionario. Para nosotros el labio leporino es una detención del desarrollo embrionario en el momento en el cual deben unirse el proceso frontal y el proceso naso-medial, así como la fisura palatina es la falta de unión entre los dos procesos palatinos.

PALABRAS CLAVE

Estudio embriológico facial.

FACIAL EMBRIOLOGICAL STUDY: ACTUAL CONCEPTS

ABSTRACT

We studied the facial development in 10 human embryos aged between 27 and 50 days (3 mm and 50 mm, respectively), evaluating the relative contributions of the medial and lateral nasal processes and maxillary process in the formation of the lips, oral cavity and palate.

We conclude that congenital malformations of these structures are the result of arrested development at an early embryonal stage. Thus, interruption of the progressive fusion of frontal and medial nasal processes would lead to cleft lip. Similarly, if fusion of the palatine processes were impeded, cleft palate would result.

KEY WORDS

Facial embryological study.

ACTA PEDIATR. ESP., 41 (5): 166-171, 1983

INTRODUCCION

Para el estudio del desarrollo del labio, así como de la cavidad oral, se han utilizado embriones humanos, ya que sólo de una forma cronológica y con tinciones adecuadas se puede apreciar la sucesiva evolución de las estructuras faciales.

El estudio del desarrollo de la cara evidencia todos los procesos que darán lugar

a la formación del labio superior e inferior, nariz, cavidad oral y paladar, así como la estrecha relación entre todos ellos.

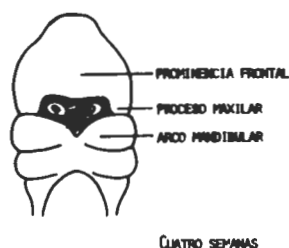
La comprensión de estos hechos, ayuda a valorar de una forma clara cuando ocurre la falta de unión a nivel del labio que llamaremos labio leporino o la falta de unión a nivel de paladar que llamaremos fisura palatina, así como la orientación terapéutica que podemos aportar. Gonzalo y col. (1976) (1), Patten (1961) (4), Stark (1954 y 1958) (7, 8).

* Profesor Encargado de Curso. Cátedra de Anatomía Humana y Técnica Anatómica. Facultad de Medicina. Universidad de Barcelona.

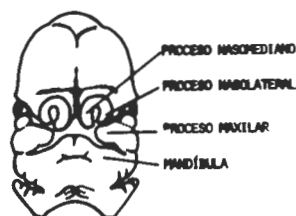
** Director del Servicio de Cirugía Plástica y Reparadora. Clínica Universitaria. Facultad de Medicina. Universidad de Navarra.

MATERIAL Y METODOS

Para el presente trabajo se han utilizado diez embriones humanos pertenecientes a la colección del Departamento de Anatomía Humana y Técnica Anatómica de la Facultad de Medicina de la Universidad de Barcelona que dirige el Prof. Domingo Ruano Gil, cuyas edades oscilaban entre los veinticuatro días (3 mm.) y los cincuenta días (50 mm.) (Fig. 1), Murillo (1960).



CUATRO SEMANAS



SEIS SEMANAS

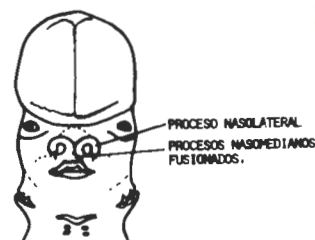
SIETE SEMANAS
Y MEDIA

Fig. 1 — Esquema del desarrollo facial en el período embrionario.

Se les fijó en formol al 10% y se practicó estudio histológico previa tinción de los cortes con hematoxilina-eosina y tinción de Azán para poder valorar los centros de crecimiento, de osificación y diferenciación entre los distintos tejidos.

RESULTADOS

En el estudio de embriones de tres semanas se aprecia la formación de la apertura bucal en el extremo cefálico del tubo digestivo primitivo cuando hace contacto con la epidermis ectodérmica, debajo del extremo superior del tubo neural. En este lugar, la epidermis ectodérmica se hunde formando el estomodeo al final de la fase de gastrulación hacia el día 16-20 del desarrollo embrionario.

Es en esta región donde los epitelios ectodérmico y endodérmico se juntan para formar la membrana orofaríngea, la cual, irá adelgazando hasta desaparecer en la 4.ª semana. Además hay un tercer componente en la formación de la cavidad bucal: las células de la cresta neural. De ellas, derivan las células de tejido conjuntivo de las papilas dentales y además, de la masa de células de la cresta neural situada entre la región óptica y la primera bolsa branquial de cada lado, se formará el primer par de arcos branquiales, es decir, los arcos mandibulares.

Por lo tanto el desarrollo de la cavidad bucal considerada globalmente depende: del mesodermo oral de la porción cefálica del tubo digestivo, de las células epidérmicas del pliegue neural transversal y de la cresta neural.

Al principio de la 4.ª semana el estomodeo está rodeado de cinco procesos prominentes, uno impar y dos pares. El primero, la prominencia frontal, está situado entre las regiones ópticas y cranealmente con respecto al estomodeo; lateralmente al estomodeo, separados de la línea media y por debajo de la prominencia frontal hay los procesos maxilares y por último los dos procesos mandibulares que, llegando a la línea media, forman el límite caudal del estomodeo.

A cada lado de la prominencia frontal y por encima del borde libre superior del estomodeo aparecen las placodas nasales, que son engrosamientos superficiales del ectodermo. Por proliferación y diferenciación del mesodermo que rodea las placodas nasales, se forman unos abulta-

mientos que determinan un hundimiento de las mismas transformándolas en las fositas olfatorias. Externamente, esta región adopta la forma de «U» invertida, quedando las fositas olfatorias abiertas al estomodeo. En visión frontal, la rama lateral de la «U» se denomina proceso nasolateral o nasal externo y la rama medial, proceso nasomedial o nasal interno. Por lo tanto, al final de la 4ª semana la cara del embrión vista frontalmente presenta: tres aberturas (el estomodeo y dos fositas olfatorias) y nueve abultamientos (un proceso frontonasal, dos procesos nasolaterales, dos procesos nasomediales, dos procesos maxilares y dos procesos mandibulares). (Fig. 2a).

del paladar primario, ambas cavidades; pronto ya sólo existe una ligera membrana, la membrana buconasal (Fig. 2b), que a principios de la 6ª semana se rompe estableciéndose continuidad entre cada fosa nasal y la cavidad bucal, siendo las regiones que establecen dicha continuidad las coanas primitivas.

Cinco nuevos e importantes acontecimientos ocurren a partir de principios de la 6ª semana.

El primero de ellos hace referencia al proceso frontonasal después de ser rechazado dorsalmente por el crecimiento de los procesos nasomediales, sigue extendiéndose gradualmente hacia atrás y hacia abajo como una protusión media

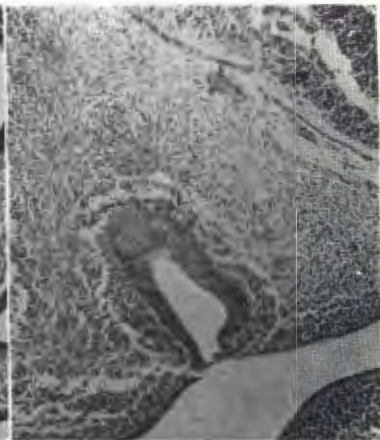
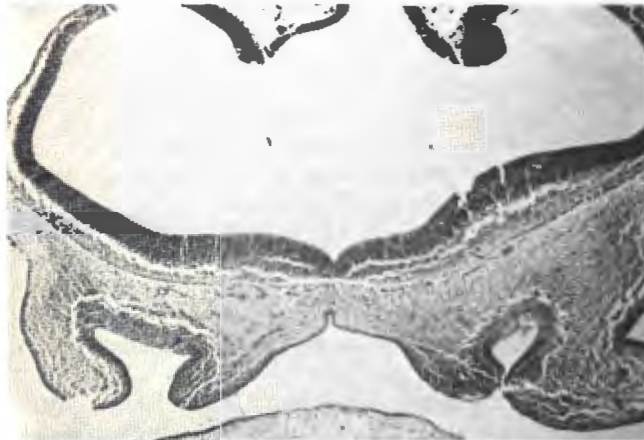


Fig. 2a — Corte histológico con tinción de hematoxilina-eosina de un embrión de 11,5 mm. en el que se aprecia: en el lado derecho los procesos nasomedial y nasolateral y en el lado izquierdo la unión entre el proceso nasomedial y el maxilar.

Fig. 2b — Detalle a nivel de proceso nasomedial y maxilar en el que se aprecia la membrana buconasal.

El proceso nasomedial experimenta un gran crecimiento poniéndose en contacto, por debajo del proceso nasolateral, con el proceso maxilar. Se ha formado por lo tanto una masa de tejido mesenquimatoso que constituye el esbozo del paladar primario, Pourtois (1972). Este esbozo del paladar primario, delimita la cavidad bucal de lo que ya se pueden denominar fosas nasales primitivas. Sucesivamente se va produciendo un adelgazamiento de la zona que separa, por detrás

que con su posterior crecimiento hacia abajo constituirá el tabique nasal, Ruano y cols. (1980) (6).

El segundo acontecimiento hace referencia a los procesos maxilares, ya que a partir de esta 6ª semana aparecen en su cara interna los procesos palatinos, los cuales, se extienden dorsalmente como un borde libre colocados a ambos lados de la lengua. (Fig. 3a). Con el posterior crecimiento, estos procesos, van adoptando una posición horizontal fusionán-

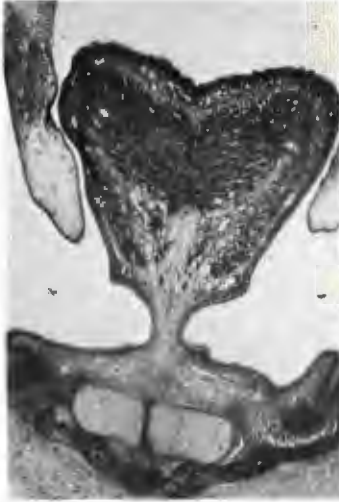


Fig. 3a — Corte histológico de un embrión de 26 mm. con tinción de Azán en el que se aprecia la lengua y los dos procesos palatinos a los lados de la misma.

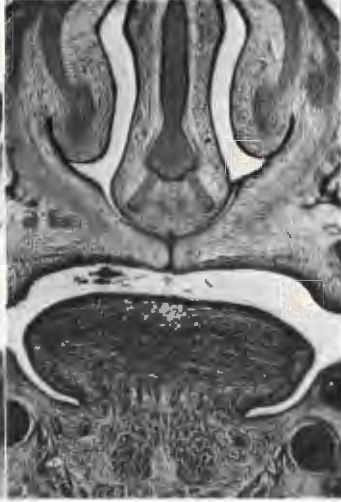


Fig. 3b — Corte histológico de un embrión de 23 mm. con tinción de Azán en el que se aprecia la fusión entre el tabique nasal y los procesos palatinos.

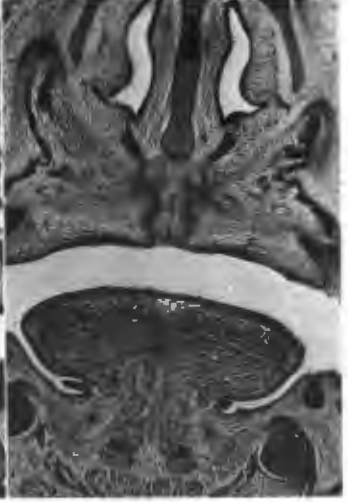


Fig. 3c — Corte histológico de un embrión de 24,5 mm. con tinción de Azán en el que se aprecia. a) Núcleo de osificación premaxilar. b) Núcleo de osificación postmaxilar.

dose con los bordes libres del paladar primario y luego entre sí, formando el paladar secundario, Greene y col. (1976) (2) y fusionándose también con el tabique nasal. Esta fusión, empieza a nivel de paladar primario y va desde el agujero incisivo hasta el alveolo, es decir, de atrás a delante; a partir de entonces empieza a unirse hacia atrás desde el agujero incisivo hasta la úvula, es decir, en el paladar secundario la fusión va de delante hacia atrás. (Fig. 3b). Durante la 8ª semana han quedado establecidas dos cavidades nasales separadas de la boca por el paladar secundario.

El tercero de los mencionados acontecimientos hace referencia a la relación entre el proceso nasolateral y el proceso maxilar. Ambos están separados entre sí por sus respectivas superficies ectodérmicas existiendo entre ambos un profundo surco, el surco nasolagrimal. El ectodermo del suelo de este surco empieza a formar un cordón epitelial macizo que se in-

dividualiza del ectodermo subyacente. A la vez que se unen las superficies ectodérmicas de los procesos maxilar y nasolateral se produce la recanalización de este cordón, la cual empieza por su extremo superior y continua sucesivamente hasta llegar al inferior, convirtiéndose en un conducto, el conducto nasolagrimal, que se extiende desde la comisura interna del ojo hasta la fosa nasal correspondiente por debajo del cornete inferior.

El cuarto acontecimiento consiste en la diferenciación de los labios y las encías y en éstas, los dientes. A finales de la 6ª semana aparecen dos líneas de origen ectodérmico concéntricas y en forma de arco. La más externa es la línea labiogingival y la interna es la lámina dental.

El epitelio ectodérmico de la línea labiogingival crece profundizando en el interior del mesodermo subyacente, quedando por tanto un surco que separa los labios de las encías, es el surco labiogingival. El mesodermo de los labios

no sufrirá variaciones y sí en cambio el de las encías que por un proceso de osificación directa se convertirá en la lámina alveolar. El límite interno de la encía, queda establecido por la aparición de los anteriormente mencionados procesos palatinos.

El quinto acontecimiento consiste en la aparición de los centros de osificación. El primero en aparecer es el centro postmaxilar que forma al principio una laminilla que representa la lámina olveolar lateral, seguida poco después de la laminilla palatina, que representará el paladar secundario, pero en este la osificación sólo alcanza dorsalmente hasta la altura del tabique nasal.

• Posteriormente al tabique el paladar secundario no se osifica constituyendo el paladar blando y la úvula. Un poco más tarde que la aparición del centro postmaxilar, aparece el centro premaxilar, que corresponde a la región de los cuatro incisivos superiores y del paladar primario. Los dos centros se han osificado simultáneamente y a finales de la 7ª semana forman un todo único, aunque separados por la fisura incisiva, que se dirige desde el alveolo del incisivo lateral hacia la línea media, hasta el agujero incisivo, marcando el límite entre paladar primario y secundario. (Fig. 3c).

Por tanto, el embrión de aproximadamente 8 semanas tiene una configuración externa que es ya, salvo ligeros moldeamientos, la configuración definitiva de la cara.

DISCUSION

Por todo este estudio del desarrollo facial, se aprecia que una malformación congénita no es más que la persistencia de un antiguo estado embrionario.

El labio leporino será debido a una detención en el desarrollo embrionario en aquel momento en que debía unirse el proceso maxilar con el proceso nasomedial. (Fig. 4).

A nivel de la fisura palatina vemos que

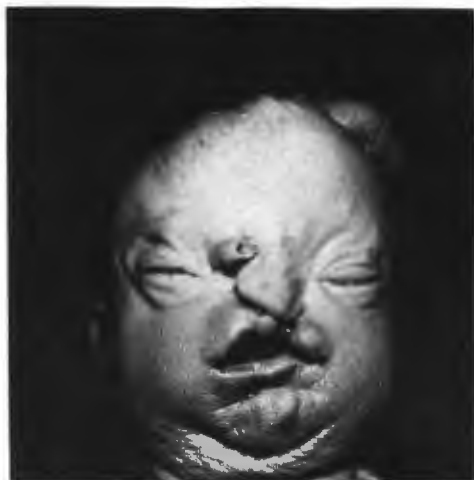

Fig. 4 — Feto a término en el que se aprecia la falta de unión entre el proceso nasomedial y el proceso maxilar.

la fusión con el paladar primario se realiza a partir del agujero incisivo y de atrás adelante hasta el alveolo dentario. No así el paladar secundario que resulta de la fusión entre los dos procesos palatinos que se unen de delante hacia atrás. Vemos que según sea el momento del parto en el desarrollo embrionario aparece la fisura a nivel solamente de paladar blando, o a nivel de paladar blando y óseo pero sólo paladar secundario, o sólo a nivel de paladar primario desde el alveolo dentario hacia atrás, o bien de todo el paladar.

La presencia de fisura palatina en el Síndrome de Pierre Robin se explica por el gran abultamiento de la lengua dentro de la cavidad oral debido al retrognatismo, abultamiento que dificulta e impide la unión de los dos procesos palatinos, que deberían horizontalizarse.

Vemos pues, que el conocimiento de estos hechos, facilita la planificación del tratamiento del labio leporino y fisuras palatinas, que debe ir orientado a completar este desarrollo interrumpido durante el desarrollo embrionario, sin lesionar los centros de crecimiento ni bloquear a estos para evitar así secuelas posteriores.

BIBLIOGRAFIA:

1. GONZALO, L. M.^o y ULLAN, J.: «Embriología». Pamplona. Ed. Eunsa. pp.: 54-59, 1976.
 2. GREENE, R.M. y PRATT, R.M.: «Developmental aspects of secondary palate formation». *J. Embryol. Exp. Morphol.* Vol. 36. pp.: 225-245, 1976.
 3. MURILLO FERROL, N.L.: «Sistematización de la fases prenatales del desarrollo». *Anales del Desarrollo.* Vol. XIII. n.^o 15. pp.: 7-21, 1960.
 4. PATTEN, B.M.: «The normal development of the facial region». In *Congenital Anomalies of the Face and Associates Structures*, edited by S. Pruzansky, p.: 11. Charles C. Thomas, Springfield, Ill, 1961.
 5. POURTOIS, M.: «Morphogenesis of the primary and secondary palate». In: *Developmental Aspects of Oral Biology*. H.C. Slavkin and L.A. Bavetta, eds. Academic Press, New York, pp.: 81-108, 1972.
 6. RUANO GIL, D.; MONTSERRAT VILADIU, J.M.; VILANOVA TRIAS, J. y BURGUES VILA, J.: «Deformities of the nasal septum in human foetuses». In: *Rhinology*. Vol. 18. pp.: 105-109, 1980.
 7. STARK, R.B.: «The pathogenesis of harelip and cleft palate». *Plast. Reconstr. Surg.* Vol. 13. pág.: 20, 1954.
 8. STARK, R.B. y EHRMANN, N.A.: «The development of the center of the face with particular reference to surgical correction of bilateral cleft lip». *Plast. Reconstr. Surg.* Vol. 21. pág.: 177, 1958.
-