

UNIVERSIDAD DE BARCELONA — FACULTAD DE MEDICINA  
ESCUELA DE ESTOMATOLOGIA  
CATEDRA DE ESTOMATOLOGIA MEDICA

# SIGNIFICACION DE LAS LESIONES DE CELULAS GIGANTES EN PATOLOGIA ORAL

*por los Dres.*

JOSE M.<sup>a</sup> CONDE VIDAL

*Profesor Encargado*

SANTIAGO GIRONES BONELLS

*Médico Estomatólogo*

MIGUEL ORRIOLS ARUMI

*Médico Estomatólogo*

BARCELONA

De todos es conocido que el criterio de malignidad de una lesión tumoral puede establecerse atendiendo a determinados comportamientos: unos de orden clínico, adenopatías, metástasis, velocidad de crecimiento, invasión «sobre» o «en» áreas vecinas, etc.; otros de orden histológico, célula progenitora, anaplasia celular, metaplasia, alteraciones cariocinéticas.

Una lesión maligna es aquella que se manifiesta por un comportamiento con características anómalas tanto en el orden clínico como en el histológico.

Como ejemplo de una lesión que se manifiesta con alteración histológica clara pero sin caracteres anómalos en el orden clínico, están la «displasia» epitelial de avanzado grado, la leucoplasia nodular, la eritroplasia, entre otras, lesiones éstas que tienen una marcada significación en el estudio del precáncer.

Por el contrario, ejemplo de lesión con característica anómala en el orden clínico serían las «lesiones de células gigantes».

Hecho este preámbulo es posible entrar en el conocimiento de aquellas lesiones que, como las de «células gigantes», mantienen una benignidad histopatológica a la vez que un comportamiento clínico de curso totalmente anómalo (poliostóticas, invasión, recidiva, etc.) aunque no siempre manifestamente claro en su evolución, sino lento e insidioso.

El diagnóstico de las lesiones con células gigantes en los maxilares es más fácil que en otros huesos del organismo, ya que aquí la posibilidades diagnósticas son más limitadas.

En los tejidos orales las lesiones de células gigantes comprenden, por un lado, las de crecimiento intraóseo, y por el otro, las lesiones de partes blandas.

- A. — Entre las lesiones intraóseas vamos a hablar de las siguientes:
- Tumores de células gigantes
  - Granuloma central de células gigantes
  - «Tumor pardo» de hiperparatiroidismo
  - Quiste aneurismático óseo
  - Querubismo
  - Displasia fibrosa
- B. — Entre las lesiones de partes blandas:
- Granuloma periférico de células gigantes.

Como paso previo antes de entrar en la descripción de cada una de las lesiones de células gigantes que pueden presentar manifestación oral, creemos de interés incorporar en este pequeño trabajo la exposición del concepto de «célula gigante».

La perturbación de la división celular puede afectar no solamente al núcleo, originando la formación de múltiples núcleos pequeños. Sucede a veces que, después de dividido el núcleo por mitosis, no se verifica la estrangulación del protoplasma. Si se repite este proceso se formará una célula de gran tamaño y con muchos núcleos, «célula gigante» multinucleada.

En muchas células gigantes, sobre todo en las de tumores que crecen rápidamente, falta toda regularidad en lo que respecta a la forma de la célula y al tamaño y situación de sus núcleos. Pero otras células gigantes muestran a este respecto peculiaridades que se repiten con cierta constancia, de tal manera que justificadamente han sido deslindados algunos tipos: Células de cuerpos extraños, Células gigantes de LANGHANS, Célula gigante de TOUTON, Célula gigante de STERNBERG, entre otras.

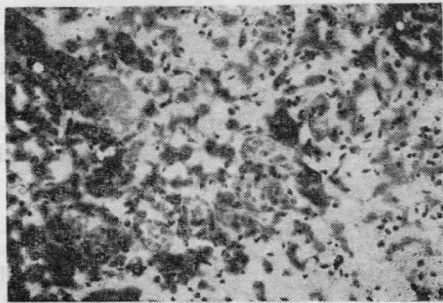
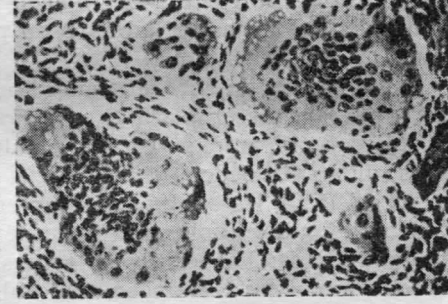
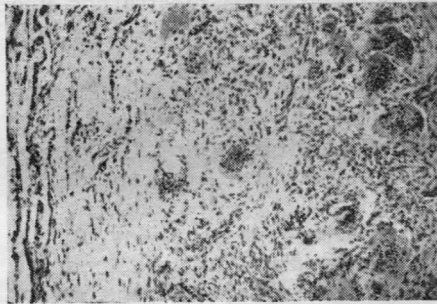
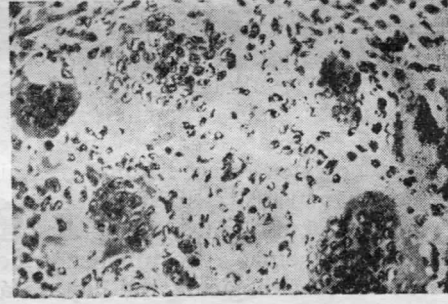
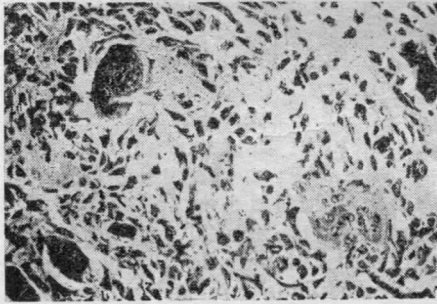
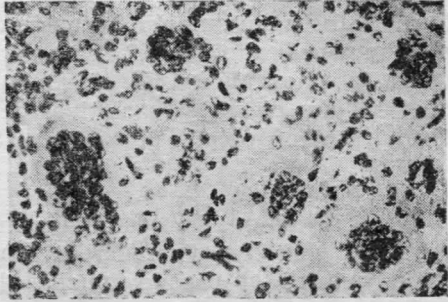
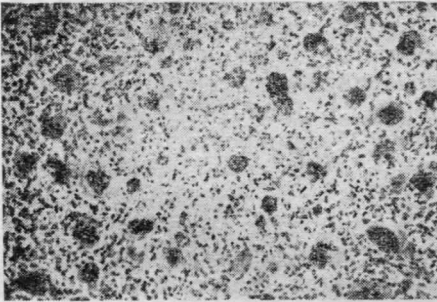
Entremos ya pues en el estudio del origen y génesis de la célula gigante que caracteriza las lesiones de su nombre.

A lo largo de la historia se ha supuesto que varios tipos de células son las progenitoras de las células gigantes. Según MALLORY, éstas se habrían desarrollado a partir de macrófagos. En 1922, STENART y más tarde GESDCHICHER, COCKE, PEPLER, SCHAZAVREZ, creyeron que las células gigantes se originaban a partir de las células óseas.

Otros autores creen que, debido a su estrecho contacto con los vasos sanguíneos, las células gigantes se desarrollan a partir de células endoteliales.

Ultimamente abunda la opinión de que el origen de las células gigantes está en las células estromales; sin embargo, según PEPLER las

TUMOR DE CELULAS GIGANTES



células gigantes no podrían desarrollarse a partir de éstas, porque los dos tipos de células tienen una actividad enzimática diferente.

Según WHETHERS y CAMPBELL las células gigantes se derivan del fibroblasto; en su opinión, la fusión de fibroblastos podría ser provocada por un virus, aunque no encontraron indicio alguno de virus en sus investigaciones. Más tarde, sin embargo, VELÁZQUEZ y cols. lograron producir células gigantes en cultivos de tejidos, resultantes de la fusión de fibroblastos provocada por el virus Sandai (Parainfluenza tipo I).

*Tumor de células gigantes. —*

Uno de los que han estudiado más este tumor es JAFFE y cols., quienes han definido el verdadero tumor de células gigantes y han demostrado que en el pasado muchas lesiones eran diagnosticadas como tumores de células gigantes, simplemente por el mero hallazgo de dichas células.

A causa de estos trabajos, el diagnóstico del tumor de células gigantes ha resultado ser mucho menos frecuente de lo que se creía en un principio. Esto es particularmente cierto en el caso de los maxilares, pues en éstos aparece muy raras veces. El lugar de asentamiento más común de estos tumores en el organismo es en el tercio distal del fémur y el proximal de la tibia, así como el tercio distal del radio.

La edad de aparición de este tumor es entre los 20 y 40 años. El síntoma principal es la hinchazón del hueso, acompañado algunas veces de dolor. Radiológicamente hay un área translúcida con adelgazamiento y expansión del córtex. La imagen radiolúcida puede mostrarnos una imagen en burbujas de jabón o en panal de abeja, pero esto es inconstante.

Macroscópicamente, el tumor forma una masa carnosa de color marrón rojizo que reemplaza la esponjosa del hueso.

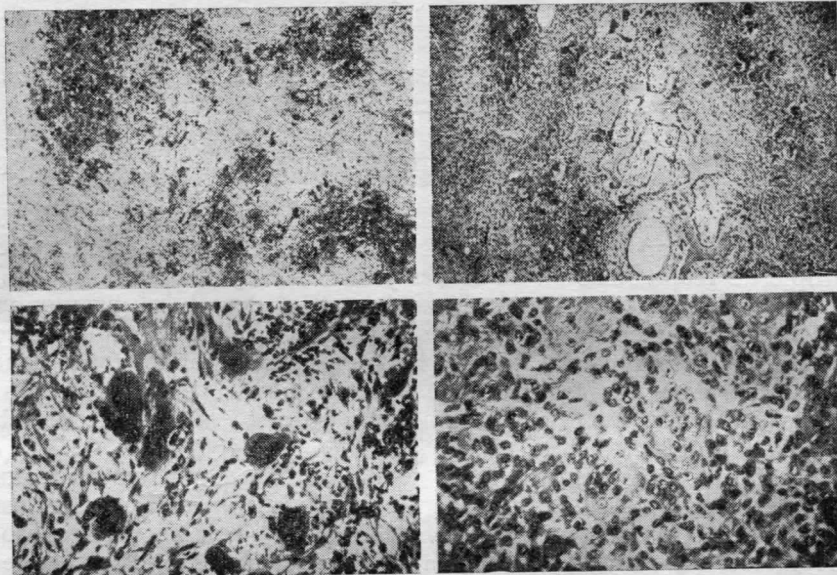
Microscópicamente está formado por numerosas células gigantes; éstas miden alrededor de 100 micras de diámetro y contienen numerosos núcleos (40-50), los cuales se sitúan en el centro de la célula, dejando una área clara en el citoplasma (en su periferia). Ocasionalmente, los núcleos son pignóticos. Las células gigantes se hallan distribuidas de manera uniforme por toda la masa tumoral. Raramente se ve colágeno, tejido osteoide o hueso en formación.

El tumor de células gigantes es invasivo localmente, infiltrando los espacios medulares del hueso. Antiguamente se trataba haciendo un curetaje de la lesión, pero este tratamiento iba seguido de gran número de recidivas, por lo cual se abandonó. Actualmente se procede a la exéresis amplia de éste, con lo cual se consiguen resultados mucho mejores. En el 1 por ciento pueden dar metástasis.

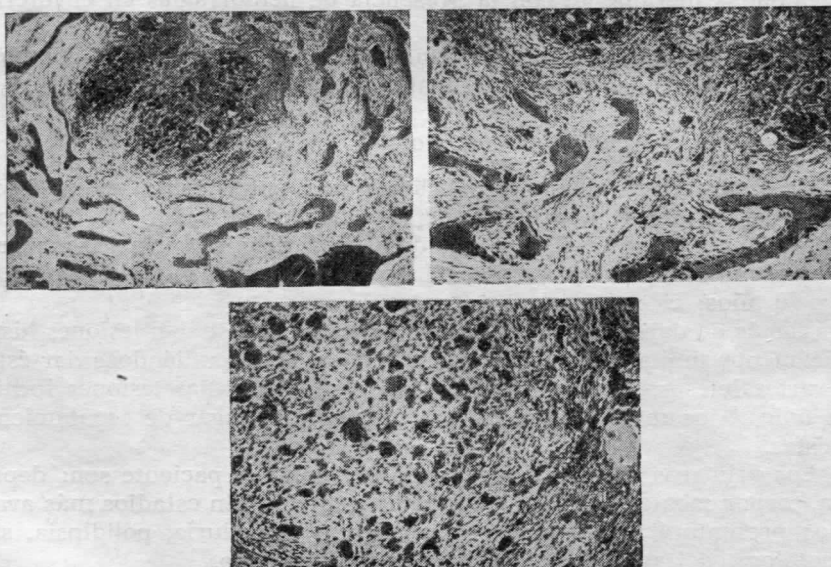
*Granuloma central de células gigantes. —*

Se presenta generalmente en adolescentes y adultos jóvenes. Según WALDRON es más frecuente en el sexo femenino (68 por ciento de los

**GRANULOMA CENTRAL DE CELULAS GIGANTES**



**TUMOR PARDO DEL HIPERPARATIROIDISMO**



casos) y más frecuente en el maxilar inferior que en el superior. La mayoría de los casos se localizan en la parte anterior del maxilar, del segundo premolar al segundo molar. Es común la extensión a través de la línea media.

El síntoma princeps es la hinchazón, a veces acompañada de dolor. Su crecimiento puede ser rápido. La tabla externa generalmente no se perfora y en el caso de que la perfora da lugar a una tumoración blanda de color azulado que puede ser difícil diferenciarla del granuloma periférico.

Radiológicamente se parece mucho al tumor de células gigantes. Generalmente es una lesión única, pero se ha comunicado la incidencia múltiple de granulomas en maxilares y huesos largos.

Microscópicamente se diferencia del tumor de células gigantes por la distribución irregular de éstas, que al parecer está relacionada con la presencia de hemorragia, pues se hallan localizadas en las zonas donde ha ocurrido ésta y ocasionalmente pueden haber ingerido hematíes y vacuolas de grasa. En ocasiones sin embargo pueden estar distribuidas de forma uniforme.

Los fibroblastos componen las células estromales y son fusiformes u ovoides. En éstos se encuentran con relativa frecuencia las mitosis, pero nunca en las células gigantes. El estroma puede ser colagenoso o mixomatoso. Es muy característica la formación de tejido osteoide y pequeñas trabéculas óseas.

Las células gigantes en el granuloma central no representan una parte esencial, como en el tumor de células gigantes, pues parecen estar relacionadas meramente con la presencia de hemorragias en el interior del hueso.

El tratamiento de elección consiste en la enucleación y completo raspado. Si se realiza minuciosamente, las recidivas son raras.

#### *Tumor pardo del hiperparatiroidismo. —*

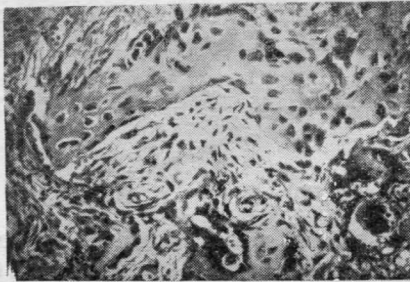
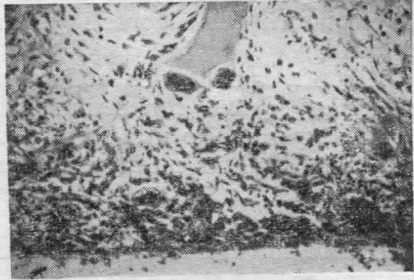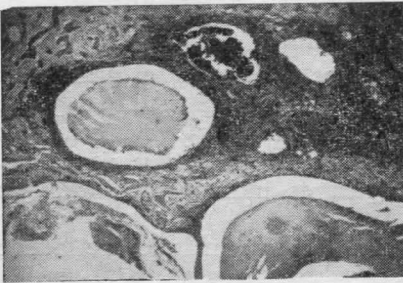El hiperparatiroidismo primario es una enfermedad generalizada, en la cual se altera la secreción de hormona paratiroidea. De ordinario es debido a un tumor de las glándulas paratiroides, principalmente a un adenoma de células principales. La edad de los pacientes está entre los 16 y 70 años; es más frecuente en mujeres.

Además de darse una osteoporosis generalizada, se dan lesiones histológicamente similares a las del granuloma central, pudiéndose dar éstas en varios huesos, incluyendo los maxilares. Cuando las lesiones focales son únicas, los maxilares son frecuentemente el lugar de asentamiento de éstas.

Los primeros síntomas que puede presentar el paciente son: depresión, torpor mental, cambio de carácter y astenia. En estadios más avanzados presentará cálculos renales recurrentes, poliuria, polidipsia, sintomatología del aparato gastroentérico y esquelético.

Radiológicamente, la lesión focal en los maxilares aparece como una

**QUISTE ANEURISMÁTICO OSEO**



**QUERUBISMO**

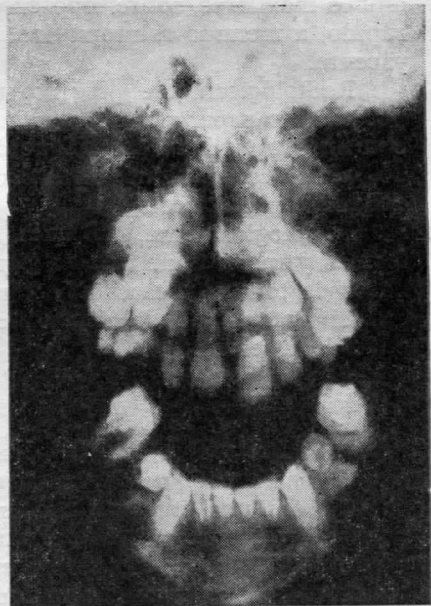
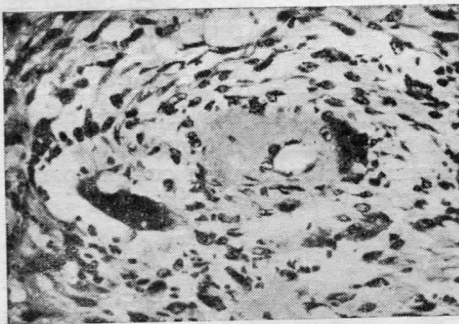


imagen radiolúcida que puede estar más o menos definida, pudiendo ser diagnosticada como quiste de origen dentario o como ameloblastoma, sino se nota la osteoporosis generalizada que puede presentar el resto del maxilar.

Histológicamente los nódulos se caracterizan por el gran número de células gigantes con actividad osteoclástica, dispuestas en grupos y separadas por tejido fibroso muy vascularizado con áreas de neoformación ósea. Existen numerosos hematíes extravasados y depósitos de hemosiderina. La imagen histopatológica es indistinguible del granuloma central.

El tratamiento de elección es la extirpación quirúrgica del adenoma paratiroideo.

Su diagnóstico está basado en los datos de laboratorio (hipercalcemia, hiperfosfaturia, hipofosfatemia y elevados niveles de fosfatasas alcalinas).

Después de su resección los nódulos pardos regresan espontáneamente.

#### *Quiste aneurismático óseo. —*

Es una lesión benigna intraósea, constituida por cavidades de tamaño variable ocupadas por sangre, asociadas con tejido fibroblástico que contiene células gigantes multinucleares y tejido osteoide.

Raras veces afecta a los maxilares. Se presenta casi exclusivamente en niños y jóvenes, y más en el sexo femenino. Se puede presentar en ambos maxilares, sobre todo en el inferior. Es unilateral, de crecimiento rápido, a menudo asintomático, excepto por la tensión de la piel suprayacente.

Radiológicamente presenta una imagen excéntrica y se caracteriza por radiotransparencias irregulares semejantes a quistes, entremezcladas con finas trabéculas óseas, que dan una imagen en panal o en burbujas de jabón. Lateralmente la lesión está de ordinario recubierta por una delgada capa cortical.

Histológicamente, tabiques fibrosos constituidos por células fusiformes y racimos de células gigantes separan múltiples espacios cavernosos de todos los tamaños, ocupados por hematíes o trombos.

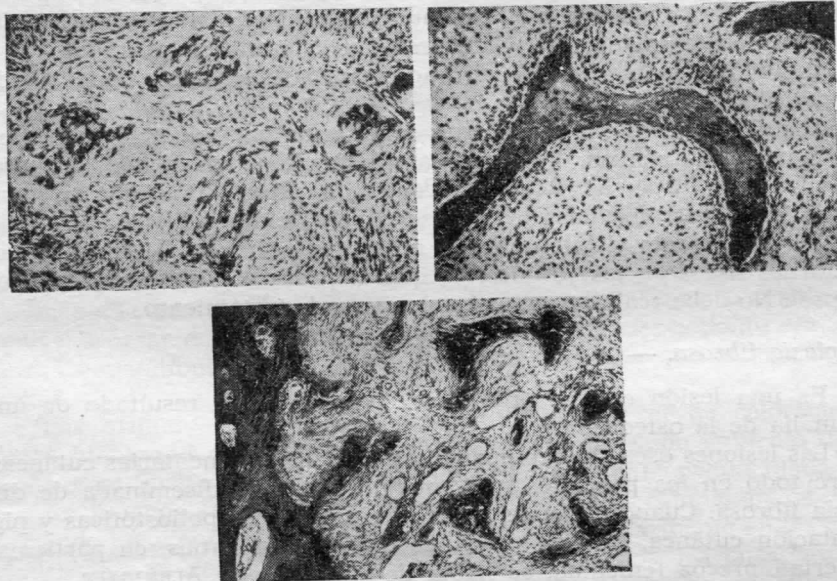
El tratamiento de elección es la enucleación con un completo raspado de la lesión.

#### *Querubismo. —*

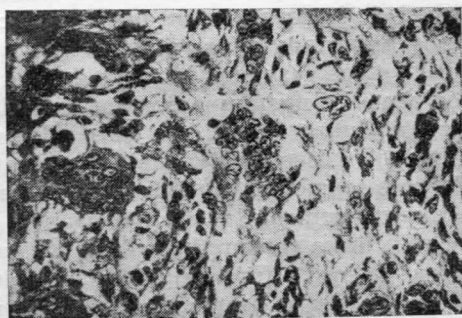
El querubismo es una displasia ósea bilateral, con carácter familiar de los maxilares. Fue descrita por primera vez como entidad específica en 1933. Es una enfermedad hereditaria, transmitida por un gen autosómico dominante con una penetrancia de casi el 100 por cien en varones y entre el 50-70 por ciento en hembras; sin embargo, esta base genética recientemente se ha puesto en duda.



**DISPLASIA FIBROSA**



**GRANULOMA PERIFERICO DE CELULAS GIGANTES**



Se manifiesta en los primeros años, progresa en la niñez y permanece más o menos estacionario en la pubertad y adolescencia. Hay una tendencia a la normalización hacia los 30 años.

Clínicamente se observa un aumento simétrico de los maxilares. La localización más frecuente es en el maxilar inferior, pues el superior nunca se afecta aisladamente. A menudo faltan el segundo y tercer molar y los dientes permanentes pueden estar desplazados o retenidos.

Radiológicamente se observan radiotransparencias semejantes a quistes multiloculares.

Histológicamente, la lesión está constituida por tejido fibroblástico, con numerosas células, bastante vascularizado y con células gigantes polinucleadas dispersas. Recientemente se ha demostrado una proteína del colágeno perivascular que debe ser típica del querubismo.

El tratamiento debe limitarse a las correcciones estéticas de los contornos óseos en los jóvenes, ya que el proceso posee una regresión natural. No debe realizarse ningún otro tipo de tratamiento.

#### *Displasia fibrosa.* —

Es una lesión que se produce al parecer como resultado de una anomalía de la osteogénesis.

Las lesiones óseas se acompañan de manchas pigmentarias cutáneas, sobre todo en los pacientes que aquejan la forma diseminada de displasia fibrosa. Cuando además de las lesiones óseas poliostóticas y pigmentación cutánea, existen signos de disendocrinopatías, en particular pubertad precoz femenina, se habla de síndrome de ALBRIGHT.

El término de displasia fibrosa cada vez tiene más aceptación en su aplicación a lesiones displásicas de la base craneal y de los maxilares superiores.

Normalmente la displasia fibrosa poliostótica se manifiesta en los individuos jóvenes, lo mismo que la forma monostótica. La enfermedad que es relativamente frecuente, a menudo pasa clínicamente inadvertida.

La lesión puede traducirse por tumefacción, deformidad y dolor en un solo hueso. A nivel de la cara pueden dar tumefacción local y exoftalmus. Después de la pubertad, la lesión puede pasar al estado estacionario, aunque en numerosos casos no ocurre así.

Anatomopatológicamente existe una proliferación de fibroblastos que producen una matriz colágena densa. Las trabéculas no se distribuyen según las típicas líneas de fuerza funcionales, presentándose en orientación anárquica. A veces se encuentran focos condroides. Se hallan zonas degenerativas donde se concentran las células gigantes benignas y masas lipófagas. Pueden verse cortes con predominio de degeneración mixoide, que suelen enmascarar la lesión fundamental o restarle nitidez.

El tratamiento debe ser conservador. Las lesiones acostumbran a detener su progresión en la pubertad. Las deformidades craneanas o faciales determinan que el tratamiento se oriente a devolver la normal configuración de dichas partes.

*Granuloma periférico de células gigantes.* —

Esta tumoración ha sido denominada con diversos nombres: *épolis* de células gigantes, *granuloma reparador*, *épolis mieloide*, *osteoclastoma*.

Es una lesión oral, tumoral, aunque no neoplásica, que afecta sobre todo las zonas mucosas gingivales donde asientan las piezas dentarias.

Su origen es probablemente inflamatorio. La edad de mayor presentación de este tipo de tumor es entre los 30 y 40 años, pero se puede presentar también en niños y adolescentes. Según los estudios realizados por DARLINGTON se encontró que las hembras eran afectadas en mayor proporción que los varones.

COOKE encontró que la incidencia era la misma en varones y hembras entre los 6 y 15 años de edad, pero en grupos de mayor edad se afectaban con mayor frecuencia las hembras.

Según los estudios de GIANANTI y WALDRON, encontraron que la lesión podía ocurrir en cualquier localización de la encía o mucosa alveolar, a pesar de que la mayoría de las veces su asentimiento era anterior. La mandíbula es más frecuentemente afectada que el maxilar superior.

Los primeros síntomas de aparición, pueden ser de coloración y ligera hinchazón de la encía, más tardíamente la lesión aumenta de tamaño y se vuelve redondeada y muy frecuentemente pedunculada.

En muchos casos es posible extirpar la lesión completamente preservando los dientes vecinos, pero a veces y particularmente en los casos recurrentes, es necesario la exodoncia de los mismos. En tales casos es probable que la lesión se haya originado en la membrana periodontal o mucoperiostio. La lesión es de color rojo oscuro característico o marrón, y su consistencia es blanda. En ocasiones contiene gran proporción de tejido fibroso y tiende a ser pálida y dura. La ulceración de su superficie no es rara.

Si hacemos un corte, éste es de color rojo parduzco y de apariencia homogéneo.

Microscópicamente vemos un gran número de células gigantes en un estroma de fibras de colágeno y fibroblastos. La lesión es generalmente muy vascularizada. Pequeñas áreas de hemorragia son frecuentemente vistas y es frecuente la presencia de hemosiderina, algunas veces entre la células gigantes pero más frecuentemente en el tejido conectivo de los márgenes de la lesión. En algunas áreas la matriz es más colagenosa y las células gigantes están más ampliamente separadas y los vasos son menos numerosos. En las áreas colágenas se puede hallar tejido osteoide y óseo. La infiltración inflamatoria puede estar presente debido a la ulceración superficial. Toda la lesión está situada en el tejido conectivo subepitelial de la encía. No hay cápsula.

La verdadera naturaleza de estos tumores es desconocida. La frecuencia con que se presenta en personas jóvenes y su localización usual en aquellas áreas donde se sitúan los dientes temporales, han sugerido

que represente una anomalía de los procesos referentes a la reabsorción de estos dientes. Sin embargo, es cierto que la lesión ocurre también en la región molar, por lo cual esta teoría es probablemente incorrecta. BHASKAR (1971) revisando 50 casos implicó al traumatismo como una posible causa de la lesión.

El granuloma periférico tiene carácter benigno y a pesar de no estar encapsulado no infiltra los tejidos circundantes, tendiendo a crecer hacia afuera. No recidiva si es extirpado completamente, pero si su extirpación es incompleta, cosa que no es in común por el intento del cirujano de salvar los dientes vecinos, recidiva con cierta frecuencia.

### BIBLIOGRAFIA

- Clasificación histológica internacional de los tumores (O.M.S.).  
 Iperparatiroidismo primitivo esordito con epulide gigante cellulare (Agosto 1965).  
 Il quadro istopatologico delle neoformazioni delle ossa mascellari con aspetti gigantocellulari (Minerva Stomatologica).  
 American Journal of medicine (107-1964).  
 British Journal surgery. (1966-53).  
 Archives of Otolaryngology (86-1967).  
 Acta Chir. Scand. 137: 391-393, 1971.  
 American Academy of Oral Pathology (Abril 1967).  
 DAHLIN. — (Tumores Oseos).  
 THOMA. — (Patología Oral).  
 JAFFE, LICHTENSTEIN. — Giant cell tumors of bone. Arch. Path., 1940.  
 Atlas de las enfermedades de las mandíbulas. Pindborg.  
 THOMA, K. H. — Cherubisme and other intraosseus giant cell lesions. Oral Surg. 1962, numero special.  
 LICHTENSTEIN y JAFFE. — Fibrous dysplasia of bone. Arch. Path. 1942.