

## LA NECRÒPOLIS MEDIEVAL DE SANT MARTÍ XIC (MASIES DE VOLTREGÀ, OSONA)

per Antoni CABALLÉ I CRIVILLÉS,  
Jordi MARTÍ I FEIXAS  
i Carles LALUEZA I FOXS

### 1. Introducció

La petita església romànica de Sant Martí Xic es troba al peu del recinte del castell de Voltregà, el qual queda situat dalt d'un massís, al cantó de ponent de la plana de Vic, sobre el nucli de població de Santa Cecília de Voltregà. Aquesta església pertany actualment al municipi de Masies de Voltregà (Osona) i figura en el mapa del Servei Geogràfic de l'exèrcit 1:50.000, full 37-14(294): x 34,4 - y 51,5 (31 TDG 344515). L'accés es pot fer, o bé des de Sant Hipòlit agafant la carretera que va a Sant Boi del Lluçanès en direcció a Sobremunt, per llavors anar seguint pel camí que porta a l'ermita de Santa Llúcia; o bé des de Santa Cecília pel nou camí obert darre-rament que permet deixar els vehicles a poca distància del jaciment.

Tot i que hi ha notícies del castell de Voltregà del segle X, Sant Martí de Voltregà o del castell no surt en la documentació escrita fins al 1097, quan el sacerdot Emir deixà dos sesters de pa i de vi per a la seva construcció<sup>1</sup>. A aquest moment deu correspondre l'edifici actual. Sembla ser que l'església funciona com a parròquia a partir del 1110, fins que al segle XV s'uneix a la de Sant Hipòlit de Voltregà. A mitjan segle XVII s'abandona totalment en perdre's la devoció pel lloc<sup>2</sup>.

---

1. Arxiu Episcopal de Vic, cal. 6, doc. 1119.

2. Es pot trobar més informació sobre l'església de Sant Martí Xic i la seva història a les següents publicacions: E. JUNYENT, *Sant Martí Xic*, dins «Itinerario histórico de las parroquias del Obispado», separata de la «Hoja parroquial», Vic 1968; A. PLADEVALL, *Sant Martí Xic*, «Hoja diocesana», Vic 1974; J. SERRALLONGA, A. VILA i R. ESPADALER, *Sant Hipòlit de Voltregà dins la seva història*, Ajuntament de Sant Hipòlit i EUMO Editorial, 1986; J. VIGUÉ, A. PLADEVALL, A. BENET i D. ARUMÍ, «Sant Martí Xic», *Catalunya Romànica* vol. III (Osona II), Enciclopèdia Catalana, Barcelona 1986, ps. 418-420.

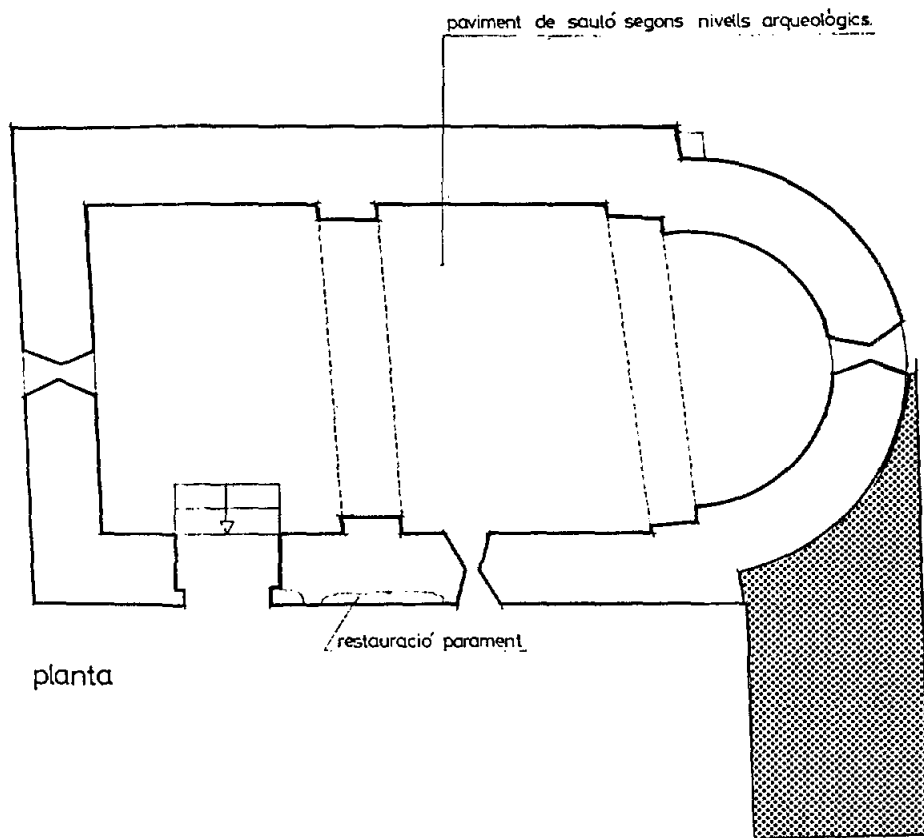


Fig. 1. Sant Martí Xic (Masies de Voltregà). Plànol situació cala.

Es tracta d'una petita església de planta basilical, amb absis i coberta de volta de canó. L'única modificació que ha sofert al llarg de la seva història és la construcció d'un petit campanar d'espadaña sobre el mur oposat a l'absis. La porta d'entrada es troba al mur de migjorn. Al seu costat hi ha una finestra de mig punt que, juntament amb la del cantó de ponent i la de l'absis, permeten la il·luminació del temple.

L'any 1984, davant l'estat deplorable en què es troba l'església, un grup de persones anomenat «Amics de Sant Martí Xic»<sup>3</sup> promouen la seva restauració. Es compta amb l'ajut i assessorament tècnic del Servei de Patrimoni Arquitectònic de la Generalitat de Catalunya. Durant l'estiu d'aquell mateix any s'organitza un camp de treball de Patrimoni per netejar l'església i el seu entorn, i recuperar els carreus de pedra. Les obres de restauració es donen per acabades la tardor de 1985.

Posteriorment, en el transcurs de les últimes obres d'agencament de darrera l'absis apareixen restes òssies, en concret la part superior d'un esquelet tapat per una llosa plana. Avisat el Servei d'Arqueologia de la Generalitat de Catalunya es procedeix a realitzar una excavació d'urgència entre els dies 6 i 12 de març de 1986<sup>4</sup>.

## 2. L'excavació

L'excavació se centra darrera l'absis de l'església al cantó sud. En aquest punt estava previst fer-hi unes escales per tal de salvar el desnivell entre l'esplanada a l'esquerra de l'església, on hi aflora la roca natural, i al darrera l'absis on la terra s'havia acumulat en el pendent a l'inici de la cinglera. Tirem un eix nord-sud, delimitant la zona a excavar en una cala de 4 x 2 m (veure figura 1). A partir d'aquí anem treient la terra tot seguint, primer de tot, els estrats, i després els diferents nivells de restes òssies. El control i documentació de tot el procés d'excavació es realitza a través de plantes, fotografies, i per tenir una primera descripció dels esquelets s'utilitzen les fitxes Barker-Hirst<sup>5</sup>.

En total hem pogut distingir cinc nivells:

- Nivell 1 o estrat superficial. Correspon a una capa de terra de 15 cm aproximadament de potència que es troba a tota la cala. Aquest seria el sediments acumulat al llarg del temps per l'acció d'agents naturals (vent, pluja, erosió...).

---

3. Volem fer constar l'esforç, la il·lusió i la tenacitat del Sr. Ramon Cirera, veritable impulsor de les obres de restauració; així com la seva sensibilitat envers els temes històrics i arqueològics del nostre país.

4. L'equip de treball estava format per A. Caballé, R. Espona, I. Mestres, J. Pujades i I. Vilamala, llicenciats en Història.

5. Aquesta fitxa es pot trobar a l'article M. RIU i J. BOLÓS, «Observacions metodològiques, esquelets i fitxes de treball per a l'estudi de sepultures», a *Necròpolis i sepultures medievals a Catalunya*, Annex 1 de «Acta/Mediaevalia», Universitat de Barcelona, 1982, p. 7.

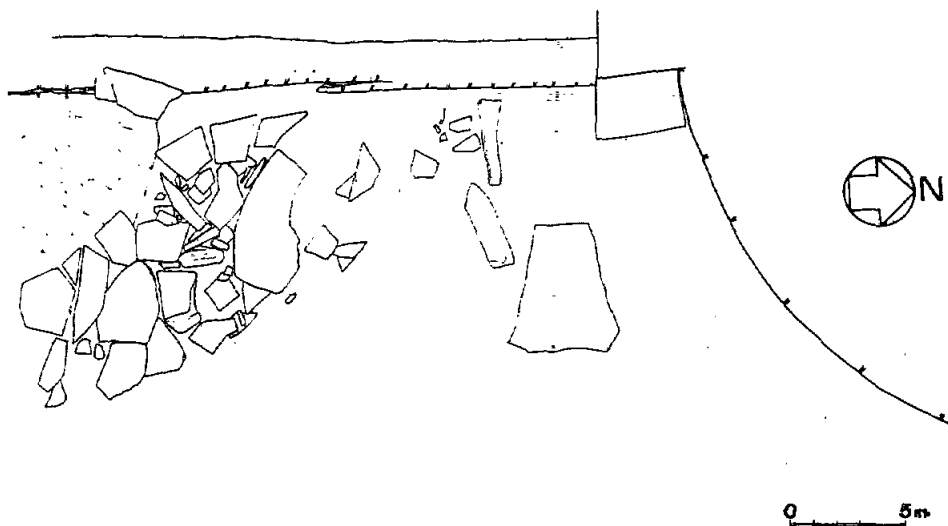


Fig. 2. Nivell 2

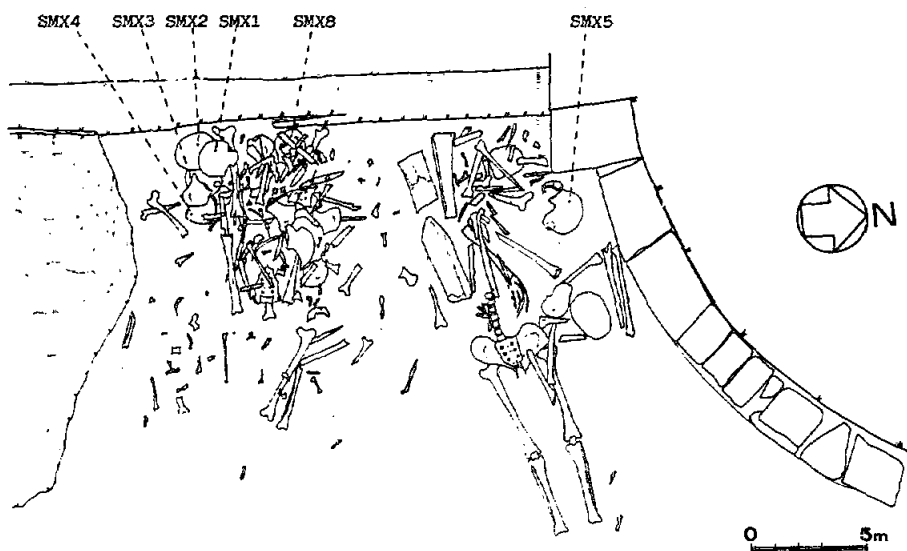


Fig. 3. Nivell 3

- Nivell 2. Format per lloses i pedres planes a la part sud-oest de la cala (veure figura 2). En trobar-se aquest nivell a una alçada superior a la resta de la cala ens fa pensar en la possibilitat que es tractés d'un enllosat estès arreu, cobrint d'aquesta manera els enterraments (potència aproximada 10 cm).
- Nivell 3. Format per una gran quantitat d'ossos molt remenats i fora de lloc que correspondrien a varis individus adults. A la figura núm. 3 es pot observar la disposició dels ossos, amb una gran concentració al lloc d'ubicació teòrica dels braços, tronc i crani dels esquelets. En aquest sentit, cal assenyalar la situació dels cranis tots ells agrupats i que tenen la següent numeració: *SMX 1, 2, 3, 4 i 5*. (Potència aproximada 25 cm).
- Nivell 4. Nivell d'esquelets sencers, però no originaris de les tombes (fig. 4).

*Esquelet 1.* Situat al cantó nord de la cala, prop de l'absis, a la mateixa profunditat que les restes del nivell 3 (veure figura 3). Es tracta d'un esquelet d'un adult en posició longitudinal sobre el sòl, al qual li resten únicament la part inferior amb algunes vèrtebres i costelles. Segurament estaria sencer, però la part superior amb el crani fou trobada sota una llosa (dibuixada a la fig. 2) en fer les obres. Malauradament no hem pogut esbrinar el destí del crani i els altres ossos. Orientació E-W, 252°.

*Esquelet 2 o SMX 8.* Situat a la part central de la cala, sota la zona amb major concentració d'ossos. És un esquelet sencer corresponent a un individu adult en posició longitudinal i en força bon estat de conservació. Té els braços plegats sobre la cintura. Orientació E-W, 274°.

*Esquelet 3 o SMX 7.* Es troba sota el mort 1, prop d'on comença l'absis. Es tracta d'un esquelet d'adult en posició longitudinal en molt mal estat de conservació, especialment el cap, la mandíbula, la pelvis, el còccix, el fèmur i les tíbies. El braç dret es recolza sobre el pit i l'esquerre és plegat sota el colze dret. Les cames estan lleugerament flexionades i el cap mira cap a la dreta. Orientació E-W, 255°.

- Nivell 5. Nivell d'ossos i part d'esquelets ben disposats però que han estat apartats i destrossats per tal d'encabir els morts del nivell superior (veure fig. 5).

*Esquelet 4 o SMX 6.* Situat a la part central de la cala, el parteix pel mig l'esquelet núm. 2. En posició longitudinal li resten únicament el crani, la mandíbula, l'húmer i l'omòplat dret, algunes costelles i vèrtebres, la tíbia i el peu esquerre, i el peu dret. Orientació E-W, 245°.

Tots aquests enterraments es troben en un espai delimitat al cantó nord per l'absis, al cantó sud i oest per la roca natural retallada, i al cantó est per la cinglera. S'hi poden distingir dos tipus de tombes:

- Tomba 1, a l'esquerre de la figura 5, semicavada a la roca natural, la qual conté «in situ» l'esquelet 4 o *SMX 6*. Direcció E-W, 245°.
- Tomba 2, a la dreta de la figura 5, feta amb lloses primes en posició vertical als costats i amb lloses grans i amples a la coberta. D'aquesta tomba tan sols ens queden tres pedres verticals i una llosa plana. Ha estat reaprofitada successivament per varis esquelets.

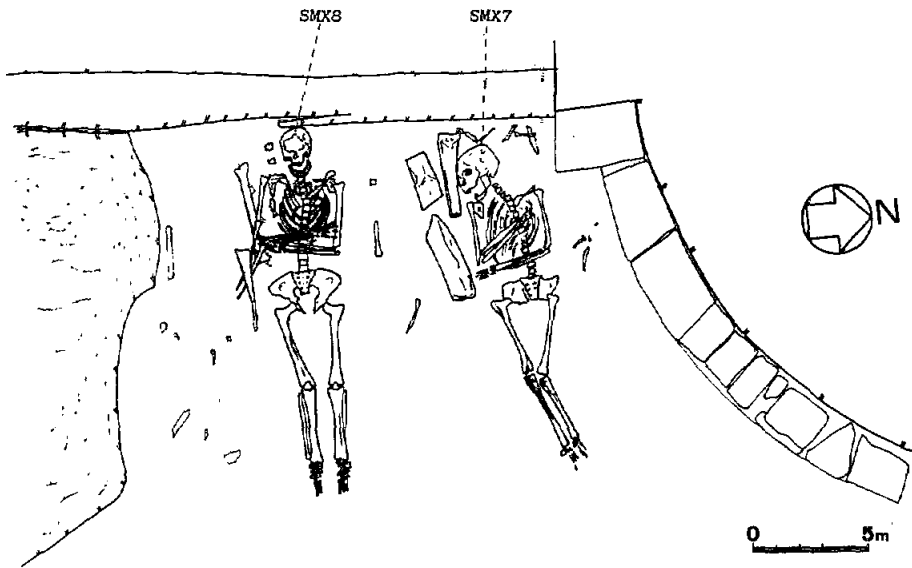


Fig. 4. Nivell 4

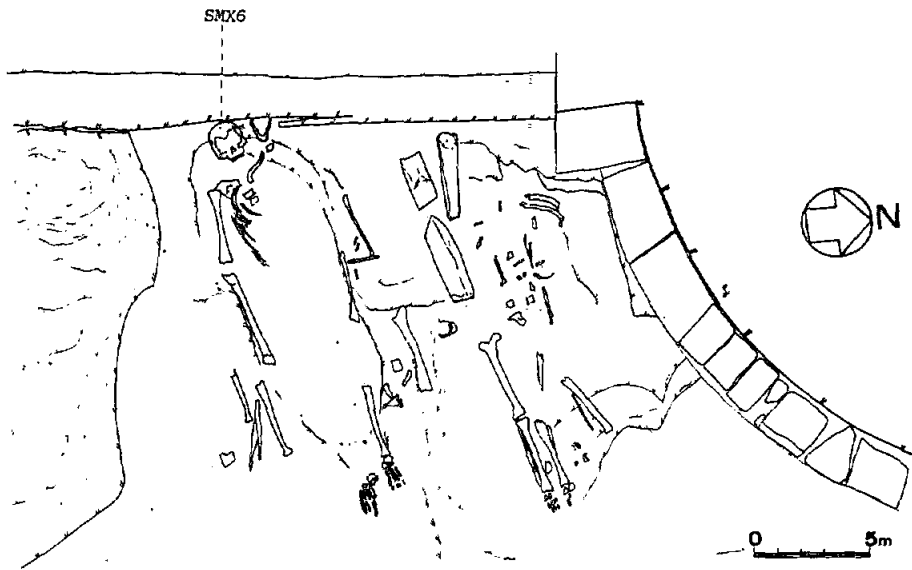


Fig. 5. Nivell 5

### 3. *Estudi antropològic*<sup>6</sup>

El que és el material ossi les restes corresponen, com a mínim, a nou individus; identificats per vuit cranis d'adult i restes d'un fèmur amb les epífisis no ossificades, la qual cosa ens indica la presència d'un novè individu, en aquest cas un juvenil.

La barreja de les restes en el nivell 3 ha fet que alguns ossos no hagin pogut ser assignats a individus concrets.

Els dos individus *SMX-7* i *SMX-8* es trobaven relativament en bon estat de conservació, la qual cosa ens ha permès un estudi més complet.

Hem completat l'estudi antropològic amb una comparació amb altres poblacions contemporànies, amb el mètode Mollison-Breitinguer, i amb una anàlisi patològica realitzada pel Dr. D. Campillo, del Museu Arqueològic de Barcelona, a qui volem agrair la seva col·laboració.

El grau de dispersió dels ossos ha fet que alguns dels cranis es trobin molt fragmentats, i hagin hagut de ser orientats en l'eix glabella-lambda per dibuixar els craniogrames. En aquells casos on no hi ha hagut cap altre remei, hem pres les mesures per simetria a partir dels craniogrames. En l'estudi mètric hem seguit la tècnica de Martin-Saller<sup>7</sup>.

Quan ha estat possible, el sexe l'hem diagnosticat per l'índex cotilo-ciàtic. En cas contrari, s'indicarà el mètode seguit.

L'edat ha estat diagnosticada pel grau de sinostosi de les sutures exocranials<sup>8</sup>.

L'alçada ha estat calculada per les fórmules de Pearson.

#### 3.1. *Descripció de les restes òssies*

##### *SMX-1: (fig 6)*

Individu adult (35 ± 12 anys) masculí.

Neurocrani bastant complet, encara que manquen petites zones del frontal, i del parietal i temporal esquerre.

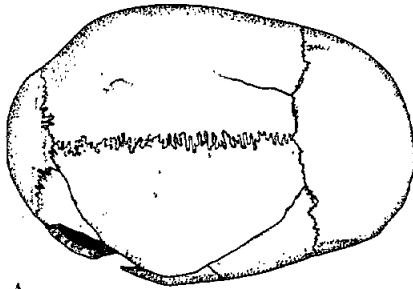
El sexe ha estat diagnosticat per la robustesa de l'apòfisi mastoïdes esquerra (malgrat estar trencada en el seu extrem), i pel gruix de l'os en tota la bòveda. La gran capacitat cranial podria confirmar la masculinitat d'aquest individu. El fet que el frontal sigui relativament vertical, considerat com un indicador de feminitat, és un aspecte que alguns autors no utilitzen per a diagnosticar el sexe<sup>9</sup>. La presència de caràcters femenins en

6. Agraïm la col·laboració desinteressada dels autors d'aquest estudi antropològic, J. Martí i C. Lalueza, així com la del Dr. D. Campillo.

7. R. MARTIN i K. SALLER, *Lehrbuch der Anthropologie in Systematischer Darstellung*, G. Fischer, Stuttgart 1959.

8. G. OLIVER, *Pratique anthropologique*, Ed. Vigot, París 1960.

9. E. VIVES, *Contribució al coneixement dels enterraments medievals a Catalunya i regions limítrofes*, Tesi doctoral, UAB, 1987.

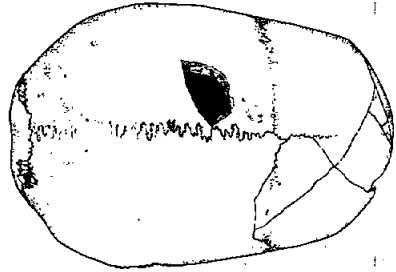


A  
B

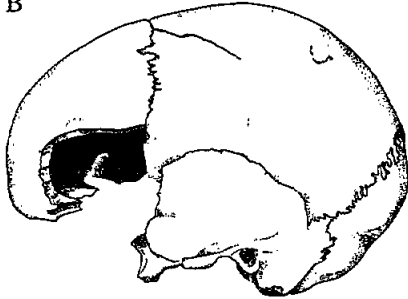

Fig.6

SMX 1



A  
B

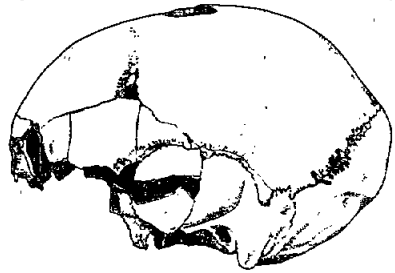



Fig. 7

SMX 2



A  
B

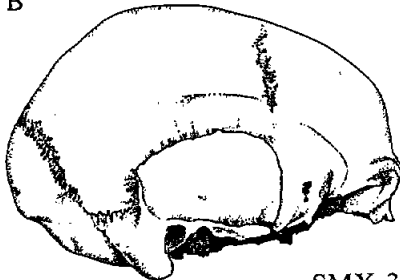

Fig. 8

SMX 3

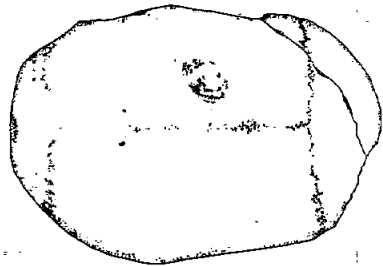


Fig. 9

SMX 4



individus amb altres característiques masculines és un tret típic de l'element racial mediterrani gràcil<sup>10</sup>.

En norma superior és allargat, de contorn ovoide. La capacitat cranial és gran. En norma lateral és mitjà, sense aplatament obèlic. La glabella i l'ini són dèbils, però les línies d'inserció muscular estan fortament marcades en el frontal. En norma posterior és alt, i d'aspecte domiforme.

No ha estat possible associar-li cap resta de postcranial.

#### SMX-2: (fig. 7)

Individu madur (45 ± 12 anys) femení.

Neurocrani relativament complet, encara que hi ha pèrdua de substància òssia en els parietals i temporals i a la regió de la glabella en el frontal. Presenta també una perforació a la zona sagital del parietal esquerre, produïda post-mortem.

El sexe ha estat diagnosticat en base a una apòfisi mastoïdes petita i als dèbils relleus d'inserció muscular.

En norma superior és allargat, de contorn pentagonoide. Capacitat cranial mitjana. Frontal ample. Presenta restes de la sutura metòpica, amb una longitud de 2,5 cm a partir del bregma i algunes senyals prop de la glabella. En norma lateral és baix, amb un notable aplatament obèlic, remarcat per un occipuci molt prominent. La glabella i l'ini són dèbils. En norma posterior és mitjà, de contorn domi-bombiforme. A la sutura lambdoidea podem constatar l'existència de diversos ossos wormians que han desaparegut. Amb seguretat n'hi havia un al costat esquerre i dos al dret. La complicació de la sutura a la zona astèrica induïx a creure que n'existien alguns més.

Sense postcranial associat.

#### SMX-3: (fig. 8)

Individu madur (42 ± 12 anys) masculí.

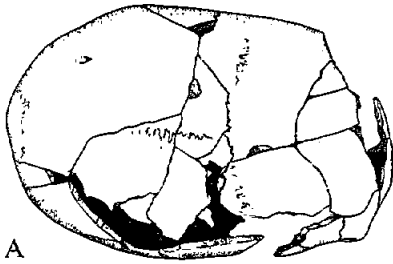
Neurocrani complet, a excepció de la regió del foramen magnum.

El sexe ha estat diagnosticat per la robustesa dels arcs superciliars i de totes les insercions musculars.

En norma superior els arcs zigomàtics són visibles. Crani força allargat, de contorn bursoide. Capacitat cranial petita. Frontal ample. En norma lateral és baix, amb aplatament obèlic. La glabella i l'ini són robusts. Les línies d'inserció del múscul temporal estan fortament marcades en el frontal i parietals. Les mastoïdes són molt robustes. En norma posterior és mitjà i de contorn domiforme, amb una lleugera carena sagital, element present en alguns mediterranis gràcils<sup>11</sup>. En norma anterior es conserva la part del frontal que delimita les òrbites. Els nasals són còncaus. Sense postcranial associat.

10. E. VIVES i D. CAMPILLO, *Estudi antropològic dels cranis i la mandíbula de Sant Sebastià del Sull (Berguedà)*, «Quaderns d'estudis medievals», Artestudi Edicions, núm. 3, ps. 140-144, Barcelona 1981.

11. E. VIVES i D. CAMPILLO, 1981 op. cit.

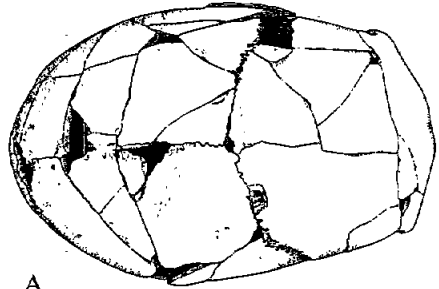


A  
B

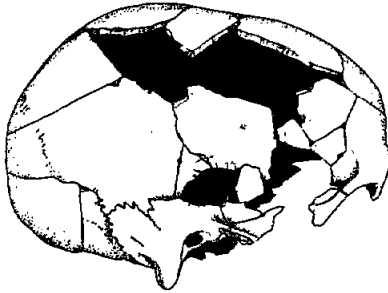

Fig. 10

SMX 5

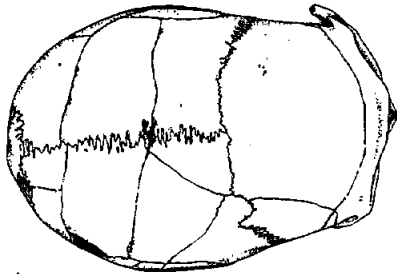


A  
B

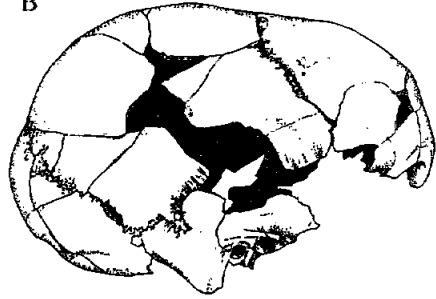

Fig. 11

SMX 6



A  
B

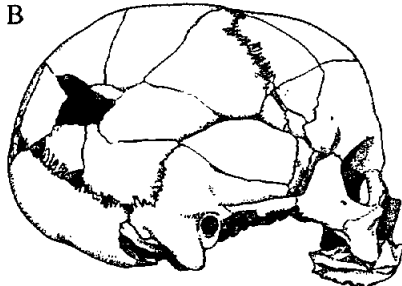
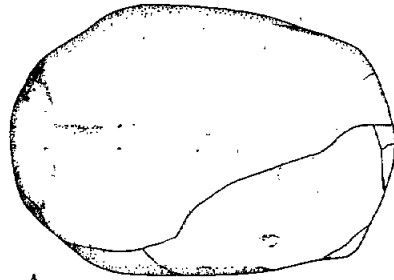


Fig. 12

SMX 7



A  
B

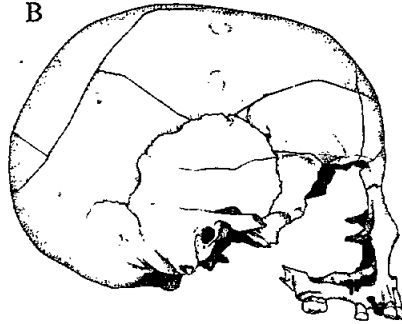


Fig. 13

SMX 8

*SMX-4: (fig. 9)*

Individu madur, classificat com a aloffis.

Es tracta d'una calota incompleta, que conserva part de l'occipital, amb l'ini i l'asteri dret. Ens resta també gran part dels parietals i la zona del frontal pròxima a la sutura coronal. No hi ha restes de l'esplacnocrani, dels temporals, ni de la base del crani. Es tracta d'un individu madur, ja que les sutures estan molt obliterades. S'obtindria un valor de  $47 \pm 12$  anys si correspongués a un home de  $52 \pm 12$  anys en el cas que fos una dona.

Malgrat que s'observa un cert gruix de l'os en general, l'ini no és massa robust. No tenim elements suficients per a determinar el sexe.

S'intueix allargat en norma superior, ja que té una elevada corda sagital parietal. Presenta una patologia en la zona mitjana del parietal esquerre, prop de la sutura sagital. En norma anterior s'intueix baix, pel valor de la corda asteri-bregma. S'observa aplatament obèlic.

Sense postcranial associat.

*SMX-5: (fig. 10)*

Individu madur ( $52 \pm 12$  anys) femení.

Neurocrani molt fragmentat, la qual cosa ha determinat que estigui lleugerament deformat en algunes zones. Falten parts del frontal, del parietal dret i de la base del crani. De la cara conserva part de l'òrbita dreta.

El sexe ha estat diagnosticat per la gran gracilitat de tot el crani i de les seves insercions musculars. Les apòfisis mastoïdes són molt petites i punxegudes.

En norma superior és força allargat, de contorn ovoïde. La capacitat cranial és mitjana. Frontal ample. En norma lateral és mitjà, però prop dels valors de crani baix. La glabella és dèbil, i l'ini quasi no està marcat. Presenta aplatament obèlic. En norma posterior és alt, de contorn domiforme.

La mandíbula es troba molt fragmentada. Només es conserven en posició els premolars drets. La majoria de les dents s'han perdut post-mortem.

Els molars presenten un gran desgast.

Es conserven alguns fragments d'ossos llargs, associats a aquest individu.

*SMX-6: (fig. 11)*

Individu madur ( $42 \pm 12$  anys) masculí.

Neurocrani quasi complet, amb una petita deformació post-mortem que afecta lleugerament la zona esquerra del frontal, però no a la forma i dimensions globals del crani. Manquen algunes parts del temporal i parietal drets i de la base de l'occipital.

El sexe ha estat determinat per la robustesa de les apòfisis mastoïdes i per la presència d'uns lleugers arcs superciliars. Malgrat que l'ini i altres insercions musculars són relativament dèbils, l'índex cefàlic d'aquest individu se situa més enllà de l'extrem de variabilitat de la sèrie femenina dels medievals de Catalunya ja estudiats<sup>12</sup>.

12. E. VIVES, 1987, op. cit.

Quadre núm. 1

## MESURES NEUROCRANI

	SMX-1	SMX-3	SMX-6	SMX-2	SMX-5	SMX-7	SMX-8	SMX-4
1. Longitud màxima	191	186	200	183	185	178	181	-
2. Amplada màxima	138	126	134	132	124	122	133	136
3. Altura ba-br	140	-	-	122	-	123	122	-
4. Altura auricular	-	107	112	-	108	103	109	-
5. Circumferència horitz.	532	511	547	510	-	505	-	-
6. Arc transversal	-	287	313	-	-	295	305	-
7. Amplada biastèrica	116	108	119	114	102	104	124	-
8. Arc sagital total	381	-	-	-	-	355	371	-
9. Arc sagital frontal	132	124	139	-	-	122	127	-
10. Corda sagital frontal	113	109	119	-	-	105	108	-
11. Arc sagital parietal	130	121	134	132	122	122	115	134
12. Corda sagital parietal	117	114	117	122	107	109	105	116
13. Arc sagital occipital	124	-	-	106	-	110	-	-
14. Corda sagital occipital	115	-	-	85	-	95	-	-
15. Arc sagital escama	76	63	87	60	70	70	81	67
16. Corda sagital escama	71	59	77	55	66	66	75	62
17. Amplada frontal mínima	-	90	97	99	98	91	-	-
18. Amplada frontal màxima	120	114	121	115	122	111	114	110
19. Capacitat (ba-br)	1506.17	-	-	1271.4	-	1228.69	1270.16	-
20. Capacitat (po-br)	-	1274.63	1454.92	-	1225.47	1135.18	1280.38	-

Quadre núm. 2

MESURES ESPLACNOCRANI I  
MANDÍBULA

	SMX-7	SMX-8
Altura cara superior	64	-
Amplada òrbita	43	-
Altura òrbita	40	-
Amplada interorbitària	19	-
Amplada biorbitària	91	-
Altura nasal	51	-
Amplada nasal	23	-
Amplada bicondília	113	127
Amplada bigoníaca	93	98
Altura de la branca	57	58
Amplada de la branca	29	25
Longitud màxima	100	99
Longitud del cos	67	67
Angle mandibular	130	128
Altura P <sub>2</sub> -M <sub>1</sub>	-	14.6
Amplada P <sub>2</sub> -M <sub>1</sub>	-	10.4
Altura M <sub>1</sub> -M <sub>2</sub>	-	13.2
Amplada M <sub>1</sub> -M <sub>2</sub>	-	9.3
Altura sínfisi	-	-
Amplada sínfisi	-	-

En norma superior és molt allargat, degut principalment a una gran longitud màxima. Capacitat cranial gran, amb contorn ovoide. Frontal ample. En norma lateral és baix, amb l'occipuci prominent. L'ini és dèbil, però la glabella és forta. En norma posterior és mitjà, de contorn domiforme. La sutura lambdoidea és molt complicada i forma ossos wormians en alguns punts. En norma anterior, les òrbites s'intueixen estretes i arrodonides. Sense postcranial associat.

*SMX-7: (fig. 12)*

Individu adult ( $36 \pm 12$  anys) femení.

Es conserva el crani quasi complet, encara que molt fragmentat. La part esquerra de l'esplacnocrani està lleugerament deformatada. Hi ha algunes restes de postcranial d'aquest individu.

El sexe ha estat diagnosticat per la morfologia dels coxals. La gracilitat general del crani confirma aquest diagnòstic.

En norma superior no sobresurten els arcs zigomàtics. Crani allargat, de contorn ovoide. En norma lateral és mitjà, amb aplatament obèlic. Les mastoides són petites i punxegudes i les insercions musculars dèbils, a excepció de les crotàfites en el frontal. L'ini i la glabella són relativament dèbils. En norma inferior conserva part del paladar, on s'observa una intensa reabsorció del teixit ossi que afectava com a mínim totes les dents anteriors (d'incisius a canins), junt amb un augment de la vascularització del paladar. En norma anterior les òrbites són altes. El nas és llarg i estret.

La mandíbula és de longitud mitjana, molt gràcil, amb un desgast dels còndils de tipus artròsic, que coincideix amb una irregularitat de les fosses glenoidees. Conserva només quatre alvèols, dels quals s'observen signes de reabsorció en el del primer incisiu dret. En el del caní, s'aprecia un abcés que va provocar la caiguda de la dent en vida. Només es conserva el segon incisiu esquerre, que presenta un fort desgast cap al costat lingual. Els alvèols de les altres dents han estat completament reabsorbits, la qual cosa ha provocat que el cos mandibular sigui extremadament fràgil.

De les extremitats superiors conserva complets el cúbit esquerre i el radi dret, i fragments dels ossos llargs de les extremitats inferiors.

De la cintura pèlvica es conserven restes d'ambdós coxals, relativament deteriorats.

L'alçada, calculada amb els ossos llargs que es conserven, dona un valor de 155 cm.

*SMX-8: (fig. 13)*

Individu senil ( $60 \pm 12$  anys per les sutures exocranials encara que l'inici d'obliteració de la sutura temporo-parietal situaria l'edat prop dels 65 anys) femení.

Conserva el neurocrani sencer, amb restes de l'esplacnocrani i gran part de la mandíbula. El postcranial es troba pràcticament complet.

La morfologia cranial confirma el diagnòstic de l'índex cotilo-ciàtic, ja que totes les insercions musculars són molt dèbils.

En norma superior és allargat, amb tendència a arrodonit, de contorn el·lipsoide. En norma lateral és baix, amb aplatament obèlic. Les mastoi-

Quadre núm. 3

## ÍNDEXS

	SMX-1	SMX-3	SMX-6	SMX-2	SMX-5	SMX-7	SMX-8	SMX-4
Cefàlic	72.25	67.74	67.0	72.13	67.02	68.54	73.48	-
Vèrtico-longitudinal	73.30	-	-	66.66	-	69.10	67.40	-
Vèrtico-transversal	101.45	-	-	92.42	-	100.82	91.73	-
Auriculo-longitudinal	-	57.53	56.0	-	58.38	57.86	60.22	-
Auriculo-transversal	-	84.92	83.58	-	87.09	84.43	81.95	-
Mig d'altura	85.11	-	-	77.46	-	82.0	77.71	-
Mig d'altura auricular	-	68.59	67.06	-	69.90	68.66	69.43	-
Transverso-frontal	-	78.95	80.16	86.09	80.33	81.98	-	-
Transverso-fronto-parietal	-	71.43	72.39	75.0	79.03	74.60	-	-
Sagital frontal	85.60	87.90	85.61	-	-	86.06	85.04	-
Sagital parietal	90.0	94.21	87.31	92.42	87.70	89.34	91.30	86.56
Sagital occipital	92.74	-	-	80.19	-	86.36	-	-
Sagital de l'escama	93.42	93.65	88.50	91.66	94.28	94.28	92.59	92.53
Facial total	-	-	-	-	-	-	-	-
Facial superior	-	-	-	-	-	-	-	-
Orbitari	-	-	-	-	-	93.02	-	-
Nasal	-	-	-	-	-	45.09	-	-
De la branca mandibular	-	-	-	-	-	50.88	43.10	-
Mandibular	-	-	-	-	-	88.49	77.95	-
Transverso-crànio-facial	-	-	-	-	-	102.97	-	-
Gonio-condilià	-	-	-	-	-	82.30	77.16	-
Fronto-goníac	-	-	-	-	-	102.20	-	-
Interorbitari	-	-	-	-	-	20.88	-	-
Maxilloalveolar	-	-	-	-	-	-	-	-

Quadre núm. 4

## MESURES I ÍNDEXS POSTCRANIAL

RADI:	SMX-7	SMX-8	SMX-?	SMX-? (Indeterminats)
Long. màxima	218	218	247	241
Long. fisiològica	207	206	236	231
Perímetre	38	39.1	43	46
Ø transversal màx.	-	15	17	16
Ø sagital mín.	-	11	14	13
Índex de robustesa	17.43	17.89	17.41	19.09
Índex diafisari	-	73.33	82.35	81.25

CÚBIT:	SMX-7	SMX-8
Long. màxima	227	234
Long. fisiològica	200	206
Perímetre	34	33.1
Ø anteroposterior	21	24
Ø transversal	17	17
Índex de robustesa	14.98	14.10
Índex de platolènia	80.95 (eurolènia)	70.83 (platolènia)

	FÈMUR SMX-8	TÍBIA SMX-8	HÚMER SMX-8
Long. màxima	418	331	291
Long. fisiològica	414	-	287
Perímetre	81	72	58
Ø anteroposterior	26	31	-
Ø transversal	25	23	-
Índex de robustesa	19.56	21.75	19.93
Índex diafisari	96.15	74.19	75 (platisràquia)
Índex de platimeria	104 (estenomeria)	-	-
Índex pilàstrie	104 (feble)	-	-
Índex enèmic	-	74.19 (eurinèmia)	-
Ø màx. al centre	-	-	20
Ø mín. al centre	-	-	15

des són molt petites. La glabella i l'ini són molt dèbils. En norma posterior és baix, de contorn domi-tectiforme. En norma anterior, les òrbites s'intueixen arrodonides i el nas allargat i estret. En norma inferior es conserva gran part del paladar, amb la majoria de les dents. Els primers i segons molars d'ambdós costats es van perdre en vida, i es van reabsorbir els alvèols. Hi ha dues càries i un abcés entre les altres dents. El desgast és molt accentuat a les dents anteriors.

La mandíbula és curta i conserva la majoria de les dents. Els tercers molars no van arribar a sortir. Segurament va perdre en vida el caní esquerre, a causa d'un abcés, i el primer molar dret. Presenta tres càries entre els altres molars i abundant carrall.

La major part del postcranial es conserva en bon estat.

El càlcul de l'alçada a partir dels ossos que es conserven sencers dóna 153 cm.

#### SMX-9:

Individu juvenil representat només per les restes d'un fèmur dret, amb els extrems no ossificats. Això ens permet atribuir-li una edat aproximada de 15-20 anys. El sexe és indeterminable.

### 3.2. Estudi patològic

SMX-4: En la regió parietal esquerra presenta una depressió irregularment circular, envoltada d'una moderada reacció hiperostòsica. El diàmetre de la lesió és d'uns 35 mm i la vora interna dista uns 7 mm de la línia sagital. El centre de la lesió dista 59 mm del bregma i 69 mm del lambda. La fondària màxima és d'uns 5-6 mm.

El llit de la lesió és irregular, mamelonat i està recobert per teixit compacte. Al voltant de la depressió hi ha un anell hiperostòsic d'amplada variable (5-7 mm) i 1 mm escàs d'elevació. A la regió anterior el rodet es perd i es fa difícil precisar els límits de la lesió.

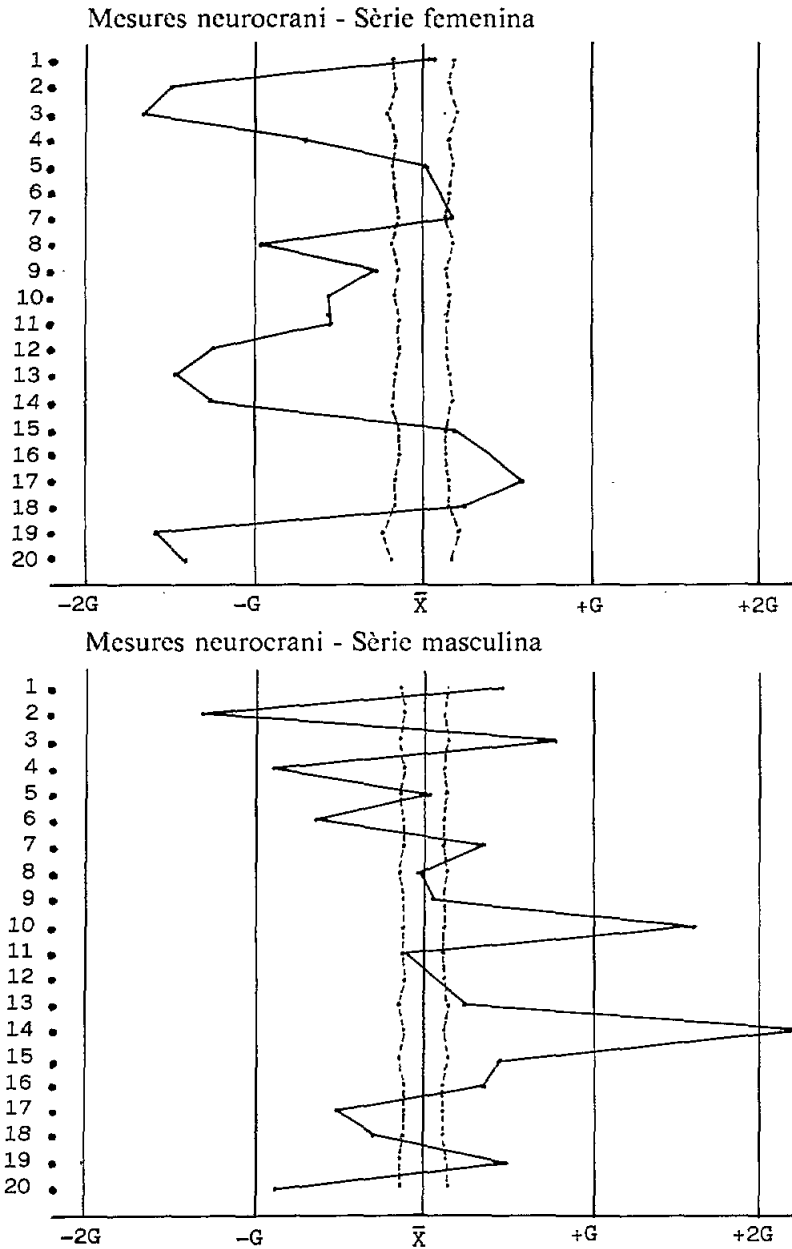
La radiografia posa de manifest l'aprimament de l'os i la presència de l'engruiximent a nivell del rodet. Al voltant de la lesió les cel·les diploiques mostren uns forats més petits i atapeïts, que a mesura que s'allunyen de l'àrea lesionada es fan més grossos i més espaiats.

L'aspecte radiogràfic parla a favor de la benignitat de la lesió. Morfològicament, però, tant podria ser secundària a una erosió traumàtica antiga de l'epicrani, com una lesió infecciosa (per ex. un abcés del cuir cabellut) o una tumoració epicraniana benigna.

El nostre *diagnòstic de presumpció* és el d'una tumoració benigna epicraniana que afectava el periosti, probablement un fibroma, quist dermoide o qualsevol altra de les diverses varietats epicranianes habituals.

SMX-7: Es conserven vèrtebres cervicals i dorsals, amb signes d'una intensa artrosi, algunes amb formació d'importants corones osteofítiques. Al fèmur dret, s'observa una reacció hiperostòtica al voltant del cap femoral, al començament del coll. El cap mostra un gran desgast a la part superior de la cúpula, que està polida i lluent.

Quadre 5.  
Comparació gràfica sèries femenina i masculina segons el mètode Mollison-Breitinguer.





Dels coxals es conserven ambdós còtils. Al dret ha desaparegut el transfons de l'acetàbul a causa d'una important exostosi que justifica les alteracions del cap del fèmur. Al costat esquerre es conserva el transfons de la cavitat cotiloidea amb una lleugera exostosi a les vores de l'esmentada cavitat. Reacció exostòtica a la cara externa de la cella cotiloidea del coxal dret.

Sembla haver-hi una certa contradicció entre l'edat de l'individu determinada per les sutures exocranials i la indicada per les patologies que presenta. L'estudi d'aquestes aconsellaria desplaçar l'edat cap al límit superior de l'interval calculat i, en tot cas, incloure'l dins la categoria d'individu madur.

*SMX-8*: En algunes vèrtebres cervicals s'observa una intensa degeneració artròtica, que afecta els cossos, excavats i amb signes d'osteoporosi, i de forma irregular les apòfisis articulars.

Les vèrtebres dorsals i lumbars també presenten importants signes artròtics, amb reaccions osteofítiques molt importants a les cares de les apòfisis articulars.

La intensitat de les lesions artròtiques confirma que es tracta d'un individu senil.

### 3.3. *Conclusions de l'estudi antropològic*

En la comparació gràfica (fig. 5) ens adonem que per la majoria dels caràcters no es pot considerar que difereixin de la sèrie medieval catalana utilitzada com a població base en el Mollison, dins la qual es podrien integrar perfectament. En els homes, els trets que difereixen més són l'amplada màxima, la corda sagital frontal i la corda sagital occipital. Destaquem el fet que hi ha una certa tendència a la presència de valors superiors a la mitjana, en la nostra mostra.

En la sèrie femenina els trets que difereixen més són l'amplada màxima, l'altura bàsio-bregma, la corda sagital parietal, l'arc i la corda sagital occipitals i la capacitat bàsio-bregma. Hi ha una certa tendència a la presència de valors inferiors a la mitjana dels medievals catalans.

De totes maneres, cal anar amb compte a l'hora d'interpretar els resultats, ja que la nostra mostra és molt petita, la qual cosa no ens ha permès de calcular la significació estadística d'aquestes diferències.

Els individus *SMX-1*, *SMX-2*, *SMX-3*, *SMX-4*, *SMX-5*, *SMX-7* i *SMX-8* corresponen a l'element racial mediterrani gràcil, el més abundant a Catalunya ja en el II mil·lenni a.C.<sup>13</sup>, i en les poblacions immediatament anteriors a les medievals, com la dels Romans de Tarragona<sup>14</sup>. Però el diagnòstic tipològic de *SMX-6* és més problemàtic. El baix index cefàlic d'aquest individu (degut a la seva gran longitud màxima) queda fora de l'extrem mínim

13. D. TURBON, *Antropologia de Catalunya en el II mil·lenni a.C.*, Ediciones de la U.B., Barcelona 1981.

14. J. PONS, *Restos humanos procedentes de las necrópolis de Tarragona y Ampurias (Gerona)*, Trab. Inst. Bernardino Sahagun, VII, 1949, ps. 19-206.

de variabilitat de la mostra masculina dels Romans de Tarragona<sup>15</sup> i dels Medievals de Catalunya<sup>16</sup>; però entra dins la variabilitat dels visigots de la Meseta Castellana, que tenen un clar component nòrdic<sup>17</sup>.

Els individus d'aquest element racial tenen cranis molt llargs, amb capacitat cranial molt gran. En norma lateral són mitjans amb tendència a baixos, i en norma posterior mitjans amb tendència generalment a alts. Els frontals són amples amb tendència a mitjans, les cares molt llargues, les òrbites mitjanes i els nassos alts i estrets<sup>18</sup>.

Tot i que és arriscat fer un diagnòstic tipològic amb tants pocs individus, cal remarcar la similitud d'aquest exemplar amb altres contemporanis pròxims, assenyalats ja com a possibles nòrdics<sup>19</sup>, tal com els individus: L'Esquerda-17 i 90, Ripoll 90 i 91, i St. Martí de Nagol 3.

#### 4. *Material no ossi*

El material que acompanya els morts es compon de fragments de ceràmica grisa medieval dels segles XI-XIII, un clau de ferro, un fragment de vidre i una petxina de pebrot amb dos forats a la part superior per passar-hi el cordill per tal de penjar-se-la al coll o al barret. Aquesta petxina l'hem trobada al nivell 3, al mig de l'acumulació d'ossos a la part central de la cala.

#### 5. *Datació i conclusions generals*

Comencem establint la cronologia de la necròpolis confrontant les dades aportades per la documentació escrita i els resultats de l'excavació arqueològica.

Si prenem els documents escrits, tot indica que els primers enterraments a Sant Martí Xic es fan a partir del 1110, quan l'església funciona com a parròquia. A nivell arqueològic la possibilitat que es tractessin d'enterraments del segle X queda descartada en comparar la tipologia de les tombes amb altres necròpolis de la comarca d'Osona<sup>20</sup>, on hi trobem tombes antropomorfes excavades a la roca corresponents als segles IX-X.

Tot i això, si tenim en compte com s'ha preparat l'espai dedicat a cemenitori tot retocant la roca natural, com s'ha repicat la tomba n. 1, juntament amb la presència de lloses, ens podem plantejar si són enterraments identifi-

15. J. PONS, 1949, op. cit.

16. E. VIVES, 1987, op. cit.

17. T. VARELA, *Estudio antropológico de necrópolis visigodas*, Trabajos de Antropología, vol. XVII, n.º 2,3,2: ps. 7-157. 1974-1975.

18. E. HUG, *Dies Schädel der frühmittelalterlichen Gräber aus dem solothurnischen Aaregebiet in ihrer Stellung zur Reihengräberbevölkerung Mitteleuropas*, Z. Morph. Anthrop. 38: 359-529, 1940.

P. KRAM, *Die bajuvarischen Reihengräberskelette vom Reigeranger in München-Giesing*, Anthrop. Anz. 15: 162-204, 1938.

19. E. VIVES, 1987, op. cit.

20. I. OLLICH i E. VIVES, *Arqueologia i antropologia física. La població i el ritual funerari a Osona a través de les necròpolis medievals*, «Cota Zero», núm. 2, ps. 62-71. Vic 1986.

cables dins una darrera fase d'un tipus de tombes de transició, semiexcavades a la roca i acabades amb lloses, que podem datar de la primera meitat del segle XI<sup>21</sup>. Moment en què encara perdura la tècnica i el costum de treballar la roca natural, d'aportació carolíngia i franca.

En definitiva, pensem que els primers enterraments són, com a mínim, contemporanis a la construcció i consagració de l'església, i no de principis del segle XII, reculant lleugerament la cronologia.

La necròpolis, però, se segueix utilitzant fins a finals dels segles XIV -mitjan XV, quan l'església sofreix una crisi de donacions i el castell és abandonat com a conseqüència de la guerra remença<sup>22</sup>. Cal afegir a tot això la disminució de la població i, per tant, de feligresos, degut a la mortaldat provocada per fam, pestes i guerres.

A molt estirar els últims enterraments es farien fins que Sant Martí passa a dependre definitivament de la parròquia de Sant Hipòlit de Voltregà.

Encara que només s'ha excavat la zona afectada per les obres, cal entendre que les sepultures s'estendrien entorn de l'absis, fet força corrent en les esglésies medievals<sup>23</sup>. Continua essent, però, un espai massa reduït per una cronologia tan àmplia. Així, doncs, per poder encabir més morts es fa contínuament remenament d'esquelets i aixafament de tombes. Passa, per exemple, que mentre la tomba 2 més o menys s'ha anat reutilitzant, la tomba 1 és inutilitzada i destruïda parcialment per l'individu que l'ocupava en ser enterrat *l'esquelet 2 o SMX-8*. No oblidem, tampoc, les possibles violacions i desperfectes fets durant els segles d'abandonament, com és el cas del nivell 3.

Per aclarir millor les diferents etapes de la necròpolis distingim tres fases:

1. Correspon al moment que comença a ser utilitzada construint les primeres tombes, semiexcavades i amb lloses (nivell 5, tombes 1 i 2). Finals segle XI.
2. Fase de reaprofitament o bé inutilització de les tombes originàries. Apareix un tercer tipus de tomba feta a partir d'una fosa excavada a la terra. La majoria d'esquelets trobats pertanyen a aquest moment. Únicament podem parlar d'anterioritat o posterioritat d'uns damunt dels altres. Així, els més antics són els del nivell 5 i els més moderns els del 3. Del segle XII al XIV-XV.
3. Fase de destruccions i violacions en ser abandonat el lloc. Del segle XVI al XX.

21. Vegeu els diferents treballs publicats a *Necròpolis i sepultures medievals de Catalunya*, Annex 1 d'«Acta/Mediaevalia», Departament d'Història Medieval de la UB, Barcelona 1982.

22. J. SERRALLONGA, A. VILA i R. ESPADALER, 1986, op. cit. p. 64.

23. M. RIU, *Alguns costums funeraris de l'Edat Mitjana a Catalunya*, Annex 1 d'«Acta/Mediaevalia», Barcelona 1982, ps. 11-28.

A. CABALLÉ i I. OLLICH, *Les tombes antropomorfes excavades a la roca de Santa Maria de Lluçà*, «Ausa», vol. X, ps. 361-370. Vic 1982.

L'estudi antropològic dels homes i dones enterrats darrere l'absis de Sant Martí Xic ha determinat, resumidament, la presència de nou individus, quatre de sexe femení (1 adult, 2 madurs i 1 senil), tres de sexe masculí (1 adult i 2 madurs) i dos de sexe indeterminat (1 adult i 1 subadult). D'aquests nou individus, set entren sense problemes dins el tipus mediterrani gràcil, predominant a Catalunya; però el crani *SMX-6* podria correspondre a un individu amb influències nòrdiques, la qual cosa s'aprecia en altres individus contemporanis de jaciments propers. Es dona el cas que aquest crani és de l'esquelet originari de la tomba 1, a la qual se li pot aplicar la cronologia més antiga.

També podem dir que segurament aquestes restes són majoritàriament dels habitants dels masos dispersos, propers al castell. En aquest sentit, hi ha un document del 1370 en què el bisbe de Vic compra el castell de Voltregà i en ell reconeix a tres masos el dret a ser enterrats al cementiri de Sant Martí Xic<sup>24</sup>. Tampoc cal descartar la presència d'algun castlà, encarregat del castell o soldat... Hem de tenir present que l'església de Sant Martí té una doble funció<sup>25</sup>: per una banda, parroquial, amb un territori poc definit entorn del castell i, per l'altra, es tracta d'una capella castellera al servei de la fortalesa i utilitzada especialment per celebrar l'acte de jurament de fidelitat.

Finalment, hi ha dins aquest conjunt la presència d'un pelegrí, figura carismàtica del món medieval, documentat per la troballa d'una petxina. A diferència d'altres etapes prehistòriques i històriques, són precisament aquestes insígnies de pelegrí, juntament amb elements del vestit o bé ornaments, l'únic que hom pot trobar en necròpolis medievals, essent poc freqüent l'existència d'aixovar<sup>26</sup>.

Antoni CABALLÉ I CRIVILLÉS  
C. Bisbe Morgades, 31  
08500 VIC

Jordi MARTÍ I FEIXAS  
C. Escola, 23  
08510 RODA DE TER

24. J. VIGUÉ, A. PLADEVALL, A. BENET i D. ARUMÍ, 1986, op. cit., p. 20.

25. Aquest no és un cas únic i trobem a la comarca esglésies amb aquesta doble funció, com seria el cas de Sant Esteve del castell de Centelles.

26. M. RIU, op. cit., 1982, p. 44.