




ACADEMIA ESPAÑOLA  
DE DERMATOLOGÍA  
Y VENEREOLOGÍA

# ACTAS Dermo-Sifiliográficas

Full English text available at  
[www.actasdermo.org](http://www.actasdermo.org)



## COMUNICACIÓN BREVE

# Linfoma cutáneo primario T CD8<sup>+</sup> tipo acral inducido por hipersensibilidad retardada persistente a pendientes de oro



J. Molinero Caturla<sup>a,\*</sup>, J. Sánchez Sánchez<sup>a</sup>, J. Marcoval Caus<sup>a</sup>,  
C. Muniesa Montserrat<sup>a</sup>, J. Climent Esteller<sup>b</sup> y O. Servitje Bedate<sup>a</sup>

<sup>a</sup> Servicio de Dermatología, Hospital Universitari de Bellvitge, Hospitalet de Llobregat, Barcelona, España

<sup>b</sup> Servicio de Anatomía Patológica, Hospital Universitari de Bellvitge, Hospitalet de Llobregat, Barcelona, España

### PALABRAS CLAVE

Linfoma cutáneo primario T CD8<sup>+</sup> tipo acral;  
Tiosulfato sódico de oro;  
Dermatitis alérgica de contacto linfomatoide

### KEYWORDS

Primary cutaneous acral CD8<sup>+</sup> T-cell lymphoma;  
Gold sodium thiosulfate;  
Lymphomatoid contact allergic dermatitis

**Resumen** El linfoma cutáneo primario T CD8<sup>+</sup> tipo acral ha sido incluido como entidad provisional dentro de la nueva clasificación revisada de las neoplasias linfoides de la Organización Mundial de la Salud en 2016<sup>1</sup>. Inicialmente fue descrito como proliferación linfoide CD8<sup>+</sup> indolente de la oreja<sup>2</sup>, y se han publicado en la literatura un total de 29 casos de dicha neoplasia. Ninguno de ellos se ha relacionado con reacciones de hipersensibilidad retardada de contacto. Presentamos un caso de linfoma cutáneo primario T CD8<sup>+</sup> tipo acral auricular bilobular en clara relación etiológica con el uso prolongado de unos pendientes de oro confirmada con pruebas epicutáneas, estudio histológico, inmunohistoquímico y molecular. Las lesiones cutáneas bilobulares fueron inducidas de nuevo con un test de uso e idénticos resultados a los iniciales y misma clonalidad, lo cual terminó de confirmar tanto el diagnóstico del linfoma como su inducción por el estímulo antigénico del oro.

© 2021 AEDV. Publicado por Elsevier España, S.L.U. Este es un artículo Open Access bajo la licencia CC BY-NC-ND (<http://creativecommons.org/licenses/by-nc-nd/4.0/>).

### Primary Cutaneous Acral CD8<sup>+</sup> T-cell Lymphoma Induced by Persistent Delayed Hypersensitivity to Gold Earrings

**Abstract** Primary cutaneous CD8<sup>+</sup> T-cell lymphoma has been included as a provisional entity within the new revised classification of lymphoid neoplasms of the World Health Organization in 2016<sup>1</sup>. It was initially described as indolent CD8<sup>+</sup> lymphoid proliferation of the ear<sup>2</sup> and a total of 29 cases of such neoplasm have been published in the literature so far. None of them have been linked to delayed contact hypersensitivity reactions. We present a case of acral type primary cutaneous lymphoma T CD8<sup>+</sup> involving both earlobes clearly related with the prolonged use of gold earrings, confirmed with epicutaneous tests, histopathology, immunohistochemical

\* Autor para correspondencia.

Correo electrónico: [gsusmoli@hotmail.com](mailto:gsusmoli@hotmail.com) (J. Molinero Caturla).

and molecular studies. Auricular skin lesions were induced again with a provocation test with identical histopathological and the same clonality, confirming both the diagnosis of lymphoma and its induction by the antigenic stimulus of gold.

© 2021 AEDV. Published by Elsevier España, S.L.U. This is an open access article under the CC BY-NC-ND license (<http://creativecommons.org/licenses/by-nc-nd/4.0/>).

## Introducción

El oro es un metal muy estable en la epidermis y que raramente provoca eczemas alérgicos de contacto. Sin embargo, su presencia en la dermis donde tiene la capacidad de ionizarse y mantenerse durante largo tiempo se ha relacionado con varios casos de dermatitis de contacto alérgicas pseudolinfomatosas auriculares debidas a pendientes de oro. Dicho estímulo antigénico persistente por el oro es la causa que proponemos en el caso que describimos a continuación con la excepcionalidad y la particularidad de que se trata de un verdadero linfoma cutáneo primario y no de una dermatitis de contacto linfomatoide «seudolinfomatosas». Se trata del primer linfoma cutáneo primario T CD8<sup>+</sup> indolente tipo acral inducido por pendientes de oro descrito en la literatura.

## Caso clínico

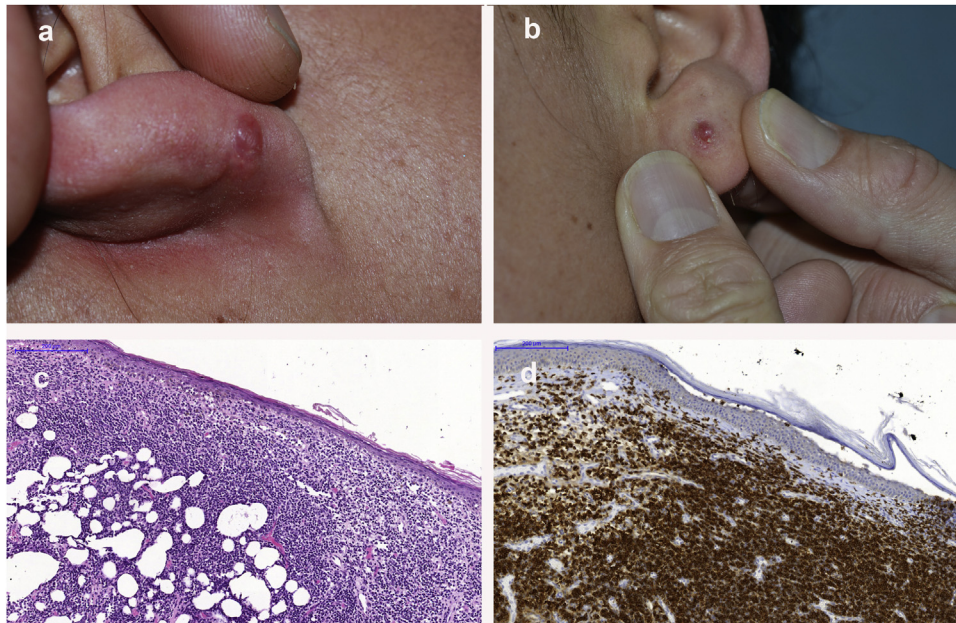
Mujer de 30 años de edad, sin antecedentes patológicos de interés salvo intolerancia a la bisutería, que consultó por la aparición de unas lesiones papulosas persistentes en ambos lóbulos auriculares de un año de evolución. Su crecimiento había sido lento y se localizaban en la cara interna de ambos lóbulos (la izquierda se insinuaba en la cara externa), coincidiendo con el orificio de los pendientes. Eran de coloración rojiza e induradas al tacto, midiendo 8 y 10 mm de diámetro (figs. 1A y B). Refería que durante los 6 años previos solo usaba 2 pares de pendientes de oro que le ocasionaban a las pocas horas de su aplicación prurito, eritema y descamación autolimitadas tras su retirada. A pesar de ello, no dejó de usarlos hasta que aparecieron las lesiones papulosas bilobulares. Ante la sospecha clínica de pseudolinfoma cutáneo o de dermatitis de contacto linfomatoide debidos a estimulación antigénica mantenida por oro efectuamos una biopsia excisional de ambas lesiones auriculares, así como pruebas epicutáneas. Los hallazgos histopatológicos de ambas lesiones fueron idénticos. Se observaba un infiltrado linfocitario denso y difuso ocupando toda la dermis, y que respetaba epidermis y anejos, formado por linfocitos T CD8<sup>+</sup> de tamaño pequeño y mediano atípicos, sin fenómenos de necrosis ni cambios angiodestructivos y con discreto epidermotropismo (figs. 1C y D). No se evidenciaban folículos linfocitarios con centros germinales reactivos. El estudio inmunohistoquímico mostró positividad de los linfocitos T a CD2, CD3, CD5 y CD7 con un claro predominio de CD8. Los marcadores TIA 1 y  $\beta$ -F1 resultaron positivos mientras que CD4, CD20, CD30, CD56, granzima B y EBERS fueron negativos con un Ki-67 bajo (<5%). El estudio molecular del reordenamiento del gen del receptor TCR beta resultó monoclonal en ambas lesiones y con la misma clona (fig. 2A),

por lo que se llegó al diagnóstico de linfoma cutáneo primario T CD8<sup>+</sup> tipo acral, auricular bilobular. El estudio de extensión efectuado incluyendo PET/TAC descartó afectación sistémica extracutánea. Así mismo realizamos pruebas epicutáneas con la serie estándar española del GEIDAC, aplicando el True Test<sup>®</sup> y alérgenos suplementarios. Su lectura reveló una intensa positividad eczemato-vesiculosa al tiosulfato sódico de oro al 1%, y una positividad más atenuada para níquel y cobalto (fig. 3). El test de la dimetilglioxima en ambos pendientes de oro fue negativo descartando la presencia de níquel en los mismos. La biopsia cutánea realizada al parche positivo a tiosulfato sódico de oro mostró un denso infiltrado linfocitario en la mitad superior de la dermis de carácter reactivo. Las positividades a níquel y cobalto fueron consideradas de relevancia pasada, mientras que al oro le otorgamos relevancia presente como inductor del citado linfoma cutáneo por estimulación antigénica intermitente, pero a la vez persistente durante 6 años. Para confirmar esta posible asociación decidimos realizar, 6 meses más tarde y sin evidencia de recidiva de las lesiones, un test de uso continuado con los pendientes de oro para observar si aparecían de nuevo lesiones papulosas similares a las biopsiadas. Y, efectivamente, tras 5 semanas usándolos a diario reaparecieron en ambos lóbulos a nivel del orificio de los pendientes sendas lesiones pápulo-eritematosas muy similares a las previas (figs. 4A y B). Se procedió de nuevo a realizar biopsia-excisional de ambas con idéntico resultado que el previamente descrito tanto histopatológico, inmunohistoquímico (figs. 4C y D) y de análisis molecular TCR-beta, monoclonal y con la misma clona que en las lesiones iniciales (fig. 2B). El test de uso y su resultado confirmó que el oro había sido capaz de causar el linfoma cutáneo primario T CD8<sup>+</sup> tipo acral, auricular bilobular. En los 6 meses posteriores al test de uso, no se observaron recidivas ya que la paciente dejó de usar los pendientes de oro.

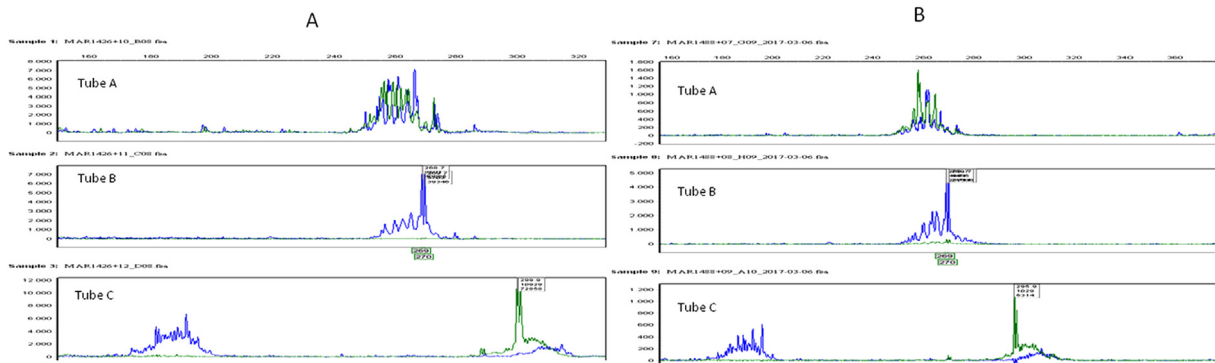
## Discusión

El linfoma cutáneo primario T CD8<sup>+</sup> tipo acral ha sido incluido como entidad provisional dentro de la nueva clasificación revisada de las neoplasias linfocitarias de la Organización Mundial de la Salud en 2016<sup>1</sup>, junto con la enfermedad linfoproliferativa indolente de célula T del tracto gastrointestinal. Ambos son trastornos clonales compuestos por linfocitos T citotóxicos CD8<sup>+</sup> y un curso clínico indolente<sup>1</sup>.

La entidad cutánea fue descrita originalmente por Petrella T et al.<sup>2</sup> en 2007 bajo la denominación de proliferación linfocitaria CD8<sup>+</sup> indolente de la oreja, debido a su curso y pronóstico favorables. Las publicaciones posteriores ampliaron los aspectos clínicos, histopatológicos e



**Figura 1** A y B) Pápulas rojizas en ambos lóbulos auriculares localizadas en los orificios de los pendientes; C) Tinción H&E  $\times 100$ , denso infiltrado linfocitario dérmico con muy escaso epidermotropismo; D) Tinción IHQ para CD8  $\times 100$ , los linfocitos neoplásicos eran mayoritariamente CD8<sup>+</sup>.

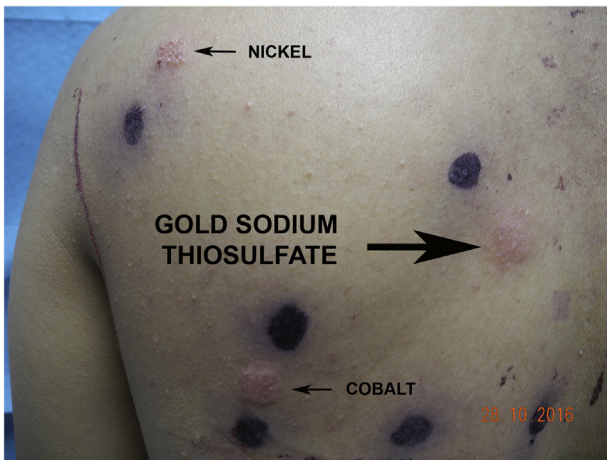


**Figura 2** Gráficos del estudio molecular del reordenamiento del gen del receptor TCR beta en lesiones iniciales (A) e inducidas por el test de uso (B). Obsérvese el idéntico pico monoclonal en ambos tubos B y C en las distintas muestras.

inmunohistoquímicos de esta neoplasia y su diferenciación con otros linfomas cutáneos primarios T citotóxicos<sup>3,4</sup>. Las lesiones cutáneas en forma de pápulas y nódulos eritematosos no solo se han descrito situadas en la oreja, sino también en la cara<sup>3,5</sup> (nariz, párpado inferior), pies y manos<sup>6</sup>, lo que llevó a añadir el término acral<sup>6</sup> como genérico de su localización. Según Li JY et al.<sup>4</sup>, la predilección acral de las lesiones (aunque predominan en la oreja y cara<sup>4</sup>), podría sugerir una estimulación inmune específica aún por dilucidar, que en ninguno de los 29 casos publicados hasta la fecha<sup>4,6,7</sup> ha sido relacionada con fenómenos de hipersensibilidad retardada tipo IV. La mayoría de casos muestra unos hallazgos histopatológicos, inmunohistoquímicos y moleculares muy característicos. Suele observarse un infiltrado linfocitario atípico monomorfo denso y difuso que ocupa la dermis con escaso epidermotropismo y sin folículos linfoides reactivos. En ningún caso hay necrosis ni destrucción de anejos y vasos. El índice proliferativo suele ser bajo salvo

en 3 casos descritos por Greenblatt D et al.<sup>6</sup>, a pesar de lo cual su curso clínico también fue indolente. La afectación extracutánea sistémica no está descrita en la literatura salvo en un único caso<sup>8</sup>. No se han descrito recidivas en casi todos los pacientes tras excisión quirúrgica o radioterapia local, salvo en 5 que no las presentaron tras un segundo tratamiento<sup>4,6</sup>. La media de seguimiento fue de 2 años<sup>6</sup>. La inmunohistoquímica revela positividad y predominancia de linfocitos CD8<sup>+</sup> y un fenotipo citotóxico T  $\alpha/\beta$  (B-F1<sup>+</sup>), y negatividad a CD56, CD30 y granzima B. El estudio molecular del reordenamiento del gen TCR resultó monoclonal en 20 casos, en 4 fue negativo y en 5 no disponible<sup>4,6,7</sup>.

En la literatura hay poco más de diez casos de la rara dermatitis de contacto alérgica pseudolinfomatoide debida a pendientes de oro<sup>9–18</sup>, pero en todos ellos la histopatología es de pseudolinfoma cutáneo y no de verdadero linfoma. Su diferencia principal consiste en el carácter mixto de los infiltrados celulares dérmicos y la presencia de folículos lin-



**Figura 3** Pruebas epicutáneas mostrando intensa positividad para el tiosulfato sódico de oro (placa infiltrada con vesiculación).

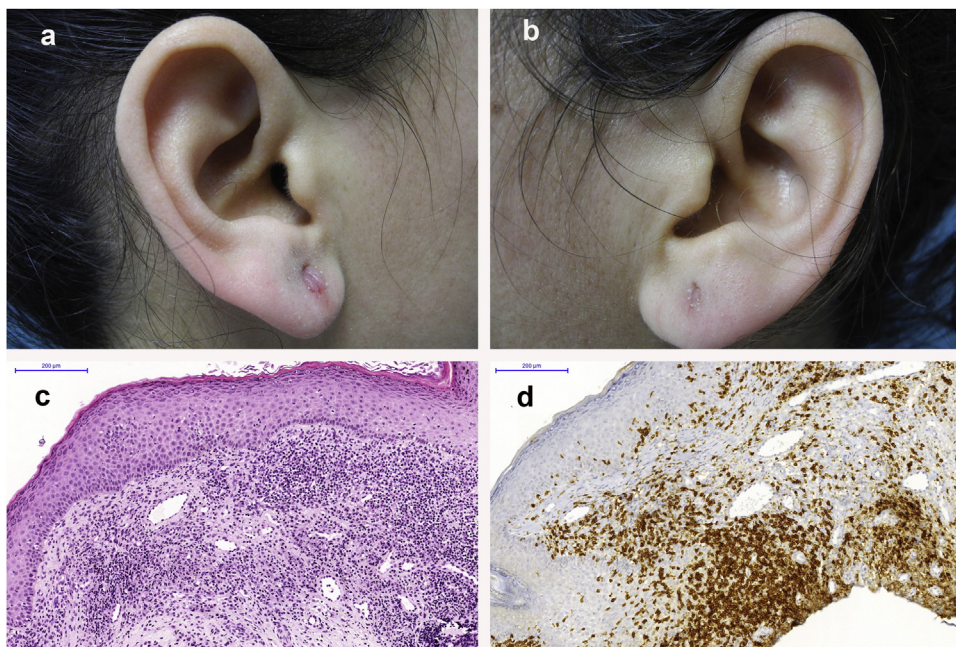
foides reactivos<sup>12,13,18</sup>. En prácticamente todos ellos faltan tanto el característico fenotipo CD8<sup>+</sup> como los estudios de clonalidad. Recientemente, Kiyohara T et al. han descrito un caso de unseudolinfoma papuloso inducido por un patch test al oro<sup>19</sup>, y Rodríguez-Villa Lario A et al. un caso de unseudolinfoma B palpebral en relación con un implante de peso de oro<sup>20</sup>.

En su etiopatogenia parece estar involucrada la persistente exposición antigénica al oro ubicado en la dermis, ya que en dicha localización tiene más tendencia a ionizarse que en la epidermis<sup>18</sup>, donde suele ser mucho más estable. Para que el oro sea antigénico e induzca una reacción de hipersensibilidad retardada tipo IV, debe convertirse en una

forma soluble de pequeño tamaño por efecto de los aminoácidos del sudor y ser absorbido. Una vez en la dermis, esta forma soluble podría permanecer en ella largo tiempo en el fluido o matriz extracelular y constituir un estímulo inmune mantenido<sup>21</sup> capaz de inducir una dermatitis alérgica de contacto linfomatoide «seudolinfomatosa»<sup>9-13,17,18</sup> o también un linfoma, como en nuestro caso. Debido a que los linfocitos CD8<sup>+</sup> están involucrados en el inicio de la respuesta inmune innata contra los haptenos, una hipótesis que conectaría ambas entidades es que un estímulo alérgico continuo y duradero podría inducir una enfermedad linfoproliferativa clonal en un huésped susceptible en lugar de una reacción linfocitaria reactiva. Esta capacidad de permanencia de la forma soluble en la dermis podría así mismo justificar el hecho frecuente y bien conocido de los parches positivos persistentes a tiosulfato sódico de oro.

Se trata del primer linfoma cutáneo primario T CD8<sup>+</sup> tipo acral inducido por pendientes de oro descrito en la literatura, hecho corroborado por el test de uso que reprodujo de nuevo las lesiones con idéntico resultado histológico, inmunohistoquímico y de análisis molecular que el de las lesiones iniciales. La presencia de la misma clona en 2 lesiones distintas (las iniciales) o en distintos momentos evolutivos (las inducidas por el test de uso) es un hecho muy sugestivo de linfoma.

En ninguno de los 29 casos de este linfoma descritos en la literatura se ha relacionado su aparición con ningún alérgeno de contacto, ni tampoco con pendientes de oro a pesar de que su localización más frecuente es la oreja (17 de 29 casos, 59%), siendo el hélix más frecuentemente descrito que el lóbulo como asiento del tumor. Así mismo, tampoco hemos encontrado casos publicados en la literatura de verdaderos linfomas cutáneos primarios ni linfomas sistémicos relacionados con una inducción alérgica de contacto mantenida.



**Figura 4** A y B) Lesiones papulosas en idéntica localización aparecidas tras 5 semanas de reexponerse a los pendientes de oro (test de uso); C y D) Idénticos hallazgos en la biopsia de dichas lesiones en tinción H&E e IHQ  $\times 100$  que en las figuras 1C y D (lesiones iniciales).

## Conflicto de intereses

Los autores declaran no tener ningún conflicto de intereses.

## Bibliografía

1. Swerdlow S, Campo E, Pileri S, Harris N, Stein H, Siebert R. The 2016 revision of the World Health Organization classification of lymphoid neoplasms. *Blood*. 2016;127:2375–90.
2. Petrella T, Maubec E, Cornillet-Lefebvre P, Willemze R, Pluot M, Durlach A. Indolent CD8-positive lymphoid proliferation of the ear: A distinct primary cutaneous T-cell lymphoma? *Am J Surg Pathol*. 2007;31:1887–92.
3. Suchak R, O'Connor S, McNamara C, Robson A. Indolent CD8-positive lymphoid proliferation of the face: Part of the spectrum of primary cutaneous small-/medium-sized pleomorphic T-cell lymphoma or a distinct entity? *J Cutan Pathol*. 2010;37:977–81.
4. Li JY, Guitart J, Pulitzer MP, Subtil A, Sundram U, Kim Y. Multicenter case series of indolent small/medium-sized CD8<sup>+</sup> lymphoid proliferations with predilection for the ear and face. *Am J Dermatopathol*. 2014;36:402–8.
5. Petrella T, Maubec E, Cornillet-Lefebvre P, Willemze R, Pluot M, Durlach A. Indolent CD8-positive lymphoid proliferation of the face. A distinct primary cutaneous T-cell lymphoma? *J Hematopathol*. 2008;1:235.
6. Greenblatt D, Ally M, Child F, Scarisbrick J, Whittaker S, Morris S. Indolent CD8<sup>+</sup> lymphoid proliferation of acral sites: A clinicopathologic study of six patients with some atypical features. *J Cutan Pathol*. 2013;40:248–58.
7. Hagen JW, Magro CM. Indolent CD8<sup>+</sup> lymphoid proliferation of the face with eyelid involvement. *Am J Dermatopathol*. 2014;36:137–41.
8. Alberti-Violetti S, Fanoni D, Provasi M, Corti L, Venegoni L, Berti E. Primary cutaneous acral CD8 positive T-cell lymphoma with extra-cutaneous involvement: A long-standing case with an unexpected progression. *J Cutan Pathol*. 2017;44:964–8.
9. Fisher AA. Allergic dermal contact dermatitis due to gold earrings. *Cutis*. 1987;39:473–5.
10. Kobayashi Y, Nanko H, Nakamura J, Mizoguchi M. Lymphocytoma cutis induced by gold pierced earrings. *J Am Acad Dermatol*. 1992;27:457–8.
11. Iwatsuki K, Tagami H, Moriguchi T, Yamada M. Lymphadenoid structure induced by gold hypersensitivity. *Arch Dermatol*. 1982;118:608–11.
12. Fleming C, Burden C, Fallowfield M, Lever R. Lymphomatoid contact reaction to gold earrings. *Contact Dermatitis*. 1997;37:298–9.
13. Iwatsuki K, Yamada M, Takigawa M, Inoue K, Matsumoto K. Benign lymphoplasia of the ear lobes induced by gold earrings: Immunohistological study on the cellular infiltrates. *J Am Acad Dermatol*. 1987;16:83–8.
14. Petros H, MacMillan AL. Allergic contact sensitivity to gold with unusual features. *Br J Dermatol*. 1973;88:505–8.
15. Fisher AA. Metallic gold: The cause of persistent allergic «dermal» contact dermatitis. *Cutis*. 1974;14:177–80.
16. Young E. Contact hypersensitivity to metallic gold. *Dermatologica*. 1974;149:294–8.
17. Park YM, Kang H, Kim HO, Cho BK. Lymphomatoid eosinophilic reaction to gold earrings. *Contact Dermatitis*. 1999;40:216–7.
18. Conde-Taboada A, Rosón E, Fernández-Redondo V, García-Doval I, De La Torre C, Cruces M. Lymphomatoid contact dermatitis induced by gold earrings. *Contact Dermatitis*. 2007;56:179–81.
19. Kiyohara T, Tanimura H, Makimura K, Shimada S, Ohnishi S, Miyamoto M. Small papular pseudolymphoma induced by a patch test for gold. *Clin Exp Dermatol*. 2020;45:267–9.
20. Rodríguez-Villa Lario A, Medina-Montalvo S, Gómez-Zubiaur A, Montes-Mollón MA, Álvarez-Castro Y, Piteiro-Bermejo AB. Late cutaneous B-cell pseudolymphoma after an upper-eyelid gold weight implant. *Contact Dermatitis*. 2019;80:256–8.
21. McKenna KE, Dolan O, Walsh MY, Burrows D. Contact allergy to gold sodium thiosulfate. *Contact Dermatitis*. 1995;32:143–6.