

Implanted body packer: nueva modalidad de transporte intracorporal de drogas

Sr. Editor:

El transporte intracorporal de cuerpos extraños por personas (en inglés denominados *body packers*, en español en argot "mulos", "correos"

o "culeros") en nuestro país constituye en España una conocida forma de contrabando de drogas ilegales en sujetos provenientes de América del Sur y África para su distribución en España y, debido a nuestra particular situación geográfica, como puerta de entrada para el resto de Europa¹⁻³. La introducción de nuevas modalidades de sustancias (drogas en estado líquido) y el uso de múltiples métodos de transporte pueden dificultar notablemente su detección^{4,6}.

Mujer de 23 años remitida desde el aeropuerto a urgencias, custodiada por agentes de la Policía Nacional, por sospecha de transporte intracorporal de sustancias ilícitas. La paciente refería el antecedente de intervención quirúrgica reciente en forma de implantes protésicos mamarios bilaterales, realizada en su país de origen (Panamá). A la exploración destaca tumefacción mamaria bilateral con hematomas cutáneos en fase de resolución y dehiscencia incompleta de las cicatrices quirúrgicas submamarias, con exposición parcial del material implantado (Figura 1). La radiografía de tórax evidencia cuerpos extraños en ambas mamas, con nivel hidroaéreo en su interior (Figura 2). Se confirmó la presencia de metabolitos de cocaína en el análisis de orina. Se procedió a la retirada de los

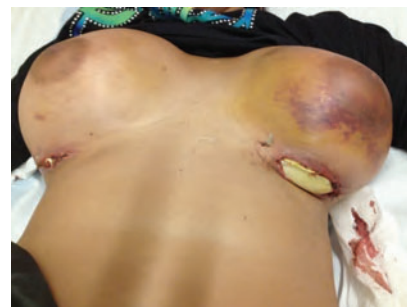

Figura 1. Exposición parcial de los cuerpos extraños implantados a través de las incisiones submamarias.

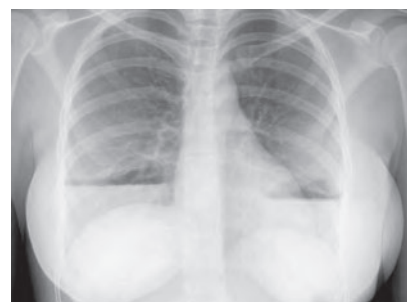

Figura 2. Radiografía de tórax que muestra los implantes mamarios bilaterales y niveles hidroaéreos en su interior.

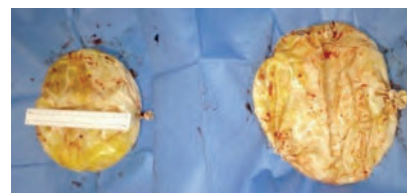


Figura 3. Cuerpos extraños extraídos, de naturaleza plástica y contenido de tipo pastoso (cocaína).

implantes intramamarios en el quirófano bajo sedación y se extrajeron dos cuerpos extraños de plástico deformable de contenido pastoso (700 g cada uno, aproximadamente), identificado posteriormente como pasta de cocaína, según el peritaje policial (Figura 3). La paciente presentó un hematoma postoperatorio como única incidencia destacable, y fue dada de alta hospitalaria al quinto día de ingreso.

El presente caso constituye, a juicio de los autores, la primera descripción en la literatura médica de transporte intracorporal de drogas implantadas quirúrgicamente en humanos con objeto de contrabando, y proponemos la denominación *implanted body packer* para tipificar esta modalidad de transporte. Fuentes oficiales de la Guardia Civil han con-

firmado a los autores la existencia de casos previos de implantación subcutánea de droga en animales, con objeto de contrabando.

Bibliografía

- 1 Traub SJ, Hoffman RS, Nelson LS. Body packing-the internal concealment of illicit drugs. *N Engl J Med.* 2003;349:2519-26.
- 2 Madrazo Z, Silvio-Estaba L, Secanella L, García-Barrasa A, Aranda H, Golda T, et al. Body packer: revisión y experiencia en un hospital de referencia. *Cir Esp.* 2007;82:139-45.
- 3 Booker RJ, Smith JE, Rodger MP. Packers, pushers and stuffers-managing patients with concealed drugs in UK emergency departments: a clinical and medicolegal review. *Emerg Med J.* 2009;26:316-20.
- 4 Burillo-Putze G, Becker LT, Rodríguez MG, Torres JS, Nogué S. Liquid cocaine body packers. *Clin Toxicol (Phila).* 2012;50:522-4.
- 5 Khalil PN, Huber-Wagner S, Regauer M, Thun H, Kanz KG, Mutschler W. Identification and removal of subcutaneous foreign bodies. *MMW Fortschr Med.* 2010;152:38-40.
- 6 López Rincón RM, Martínez F, Parreño D, Plaza Lloret M, Aladrén M, et al. Obstrucción intestinal por bolas de cocaína líquida. *Emergencias.* 2013;25:155-6.

Zoilo MADRAZO GONZÁLEZ¹,
Anna MUÑOZ CAMPAÑA¹,
Cristian CARRASCO LÓPEZ²,
Félix Ángel CHAVARRÍA MARÍN²,
Javier JACOB RODRÍGUEZ³,
Ignasi BARDÉS ROBLES³

¹Servicio de Cirugía General y Digestiva-Urgencias Quirúrgicas, ²Servicio de Cirugía Plástica y Reparadora, ³Servicio de Urgencias, Hospital Universitario de Bellvitge, IDIBELL, L'Hospitalet de Llobregat, Barcelona, España.