UNIVERSITAT DE BARCELONA
DEPARTAMENT DE CIÈNCIES MORFOLÒGIQUES
FACULTAT DE MEDICINA

ESTUDIO ESTRUCTURAL, ULTRAESTRUCTURAL Y CLÍNICO DE LA ROTURA ESPONTÁNEA DEL TENDÓN DE AQUILES EN EL DEPORTISTA

(I parte)

TESIS DOCTORAL

ANDRÉS COMBALÍA ALEU

BARCELONA 1993

BIBLIOTECA DE LA UNIVERSITAT DE BARCELONA
MEDICINA

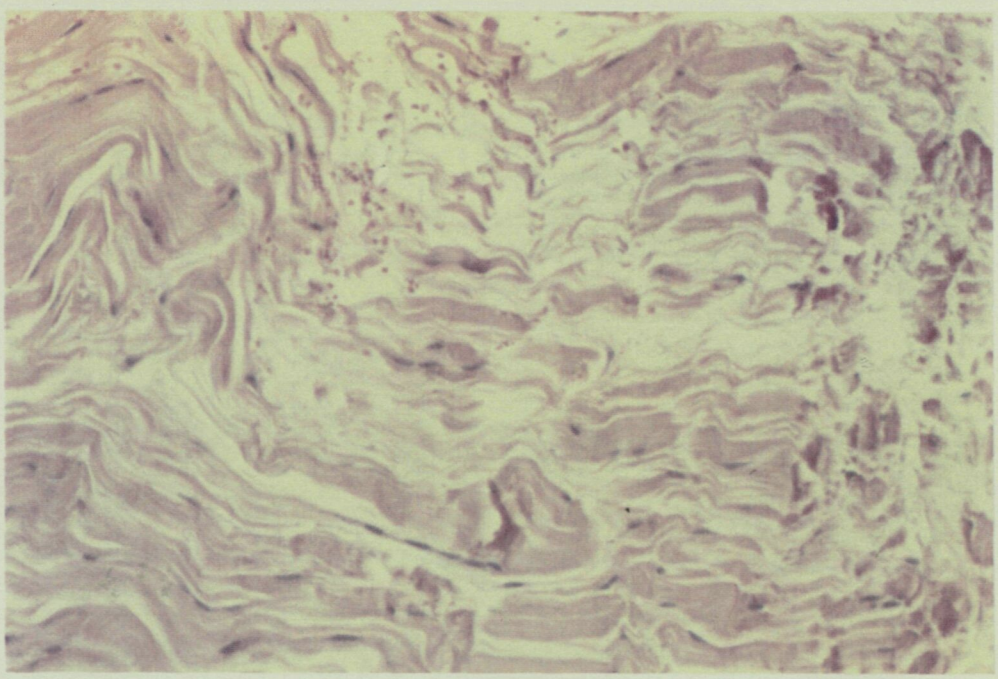

Fig. 69. Patrón de degeneración mixoide observado en un varón de 43 años, deportista, con RTA. Muestra tomada a las 48 horas de la lesión. Se observa la presencia de vacuolas grandes entre las fibras de colágena, las cuales se encuentran adelgazadas y fragmentadas. Prácticamente no se aprecian fibras de apariencia normal. Ausencia de tenocitos. (HE x 20).

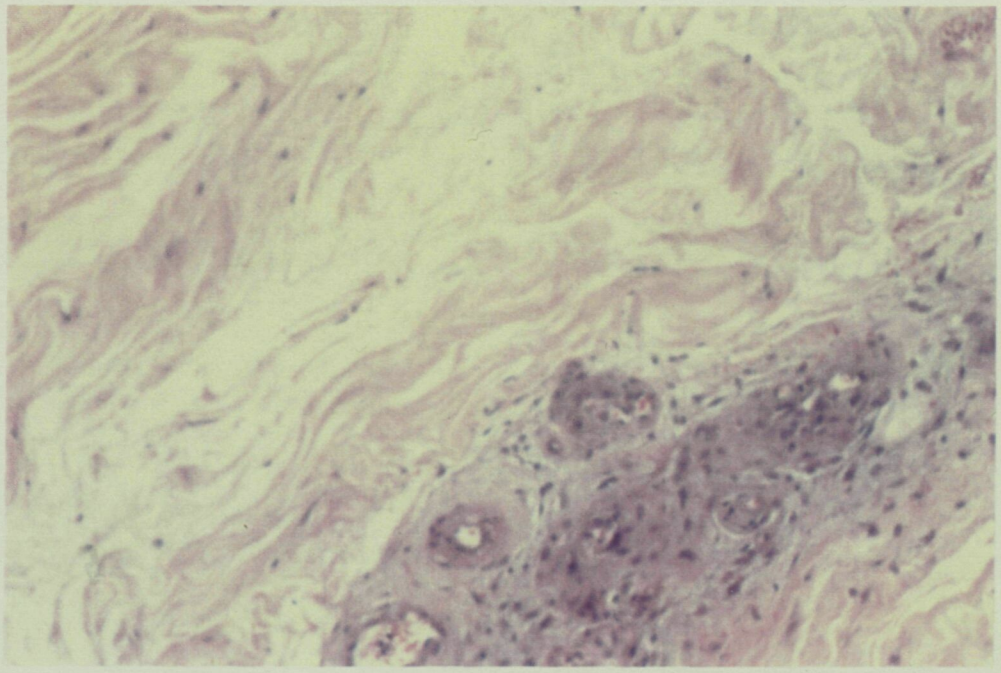

Fig. 70. Patrón de degeneración mixoide asociado a proliferación vascular. Muestra tomada a los 7 días de la RTA, varón de 30 años, deportista. Las fibras de colágena se encuentran adelgazadas y fragmentadas. No se aprecian fibras de apariencia normal. Marcada ausencia de tenocitos. En el margen inferior derecho puede observarse la existencia de un tejido de granulación neoformado, en un intento reparativo de la rotura tendinosa. (HE x 20).

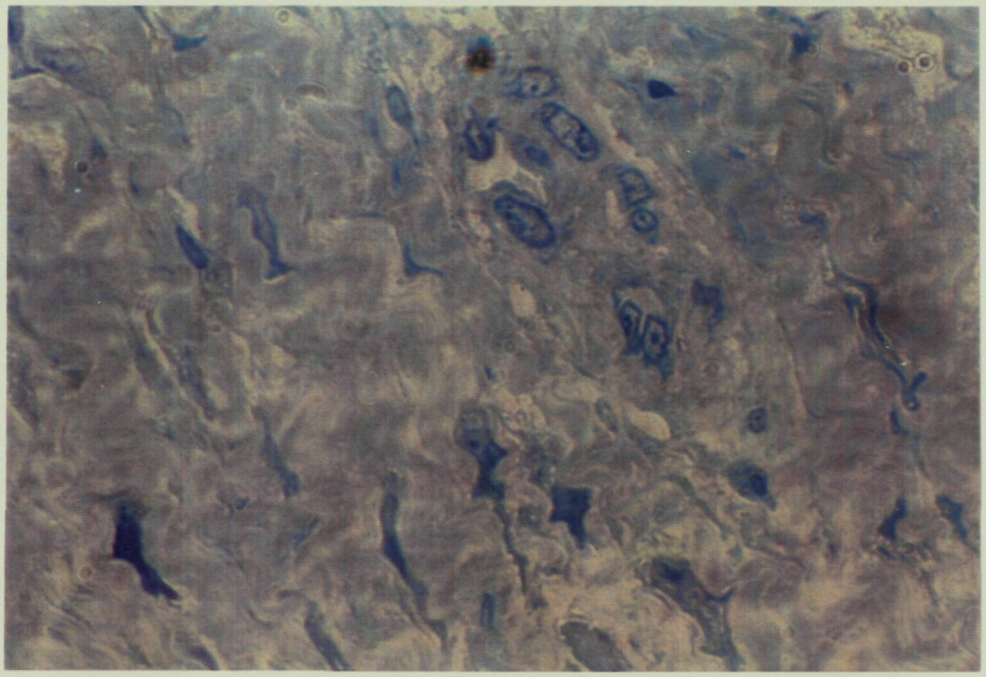

Fig. 71. Patrón característico de degeneración mixoide. Varón de 38 años, deportista con una RTA. Muestra tomada a las doce horas de la lesión. En contraposición a las preparaciones anteriores, la presencia de tenocitos es normal. Se observa la presencia de grandes vacuolas entre las fibras de colágena, algunas de las cuales se encuentran fragmentadas. Algunos tenocitos han perdido su forma alargada característica, y la relación núcleo citoplasma parece verse reducida. (HE x 30).

Fig. 72. Patrón de degeneración lipídica. Muestra de tendón de Aquiles procedente de un varón de 44 años, deportista, que sufrió una RTA. Muestra tomada a las 48 horas. Se observa la presencia de grandes vacuolas lipídicas entre los haces de fibras tendinosas. Puede observarse a la izquierda de las vacuolas, la existencia de un vaso arterial con *estenosis de la luz vascular.* (HE x10).

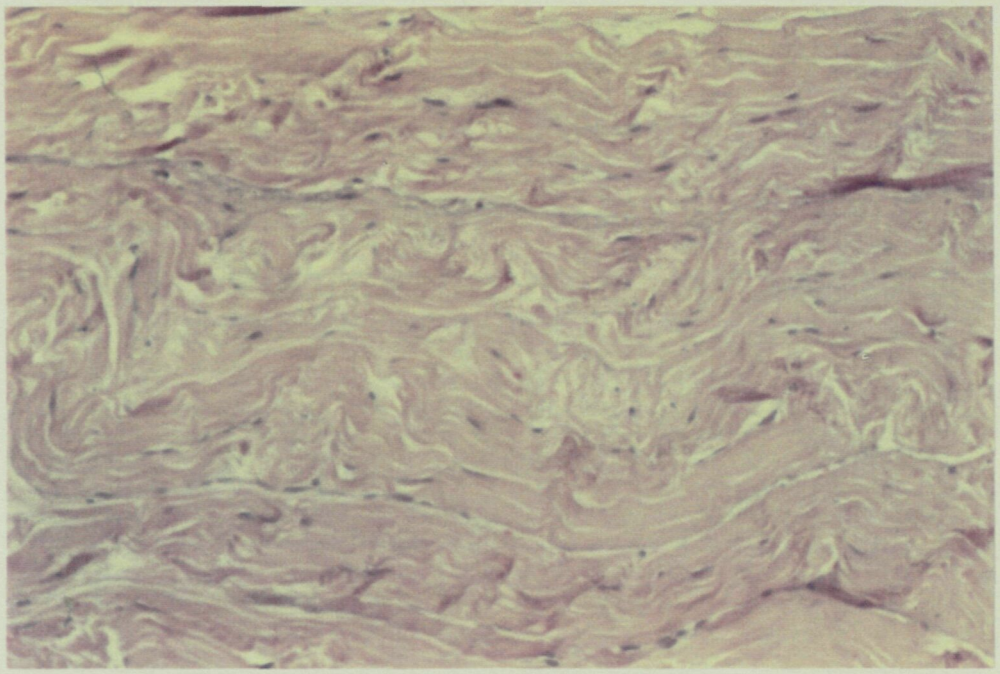

Fig. 73. Patrón de regeneración. Muestra tomada a los 12 días de una RTA, sobre un paciente deportista de 52 años. Se pueden apreciar únicamente pequeñas áreas de tejido tendinoso con degeneración mixoide (centro de la preparación), mientras que la mayor parte del tendón se encuentra ya reemplazado por un tejido colágeno indiferenciado, con fibras colágenas de orientación más o menos regular. (HE x20).

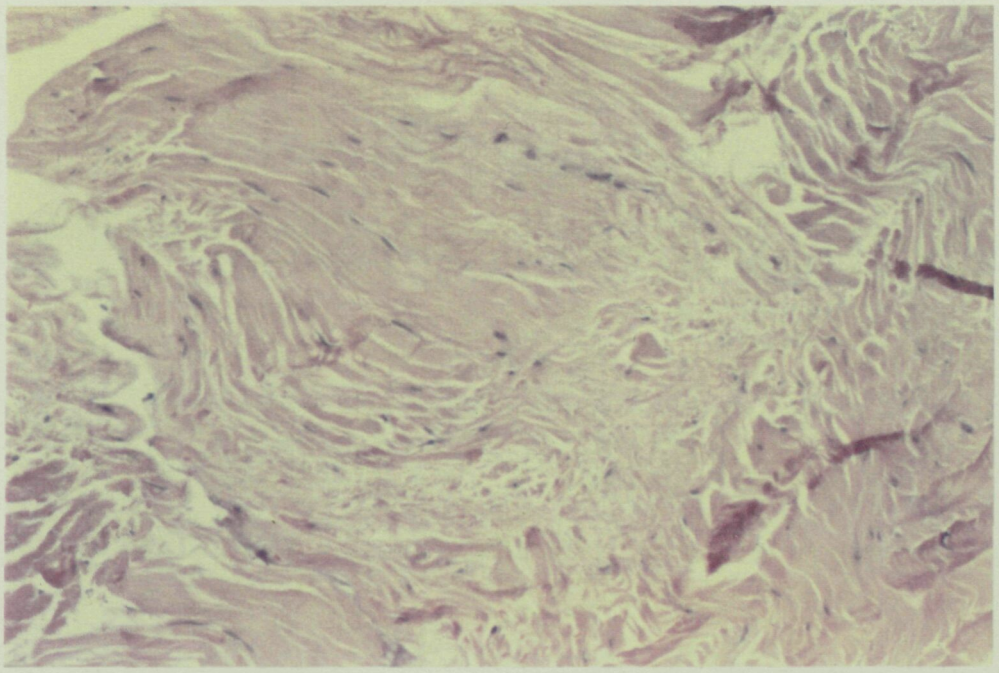

Fig. 74. Patrón de regeneración. Muestra tomada a los 19 días, sobre un varón deportista de 33 años. Las fibras de colágena del tejido conectivo, presentan un patrón de orientación más o menos regular, que asemeja a distancia a un tendón normal, dentro de un campo de degeneración mucoide. (HE x20).

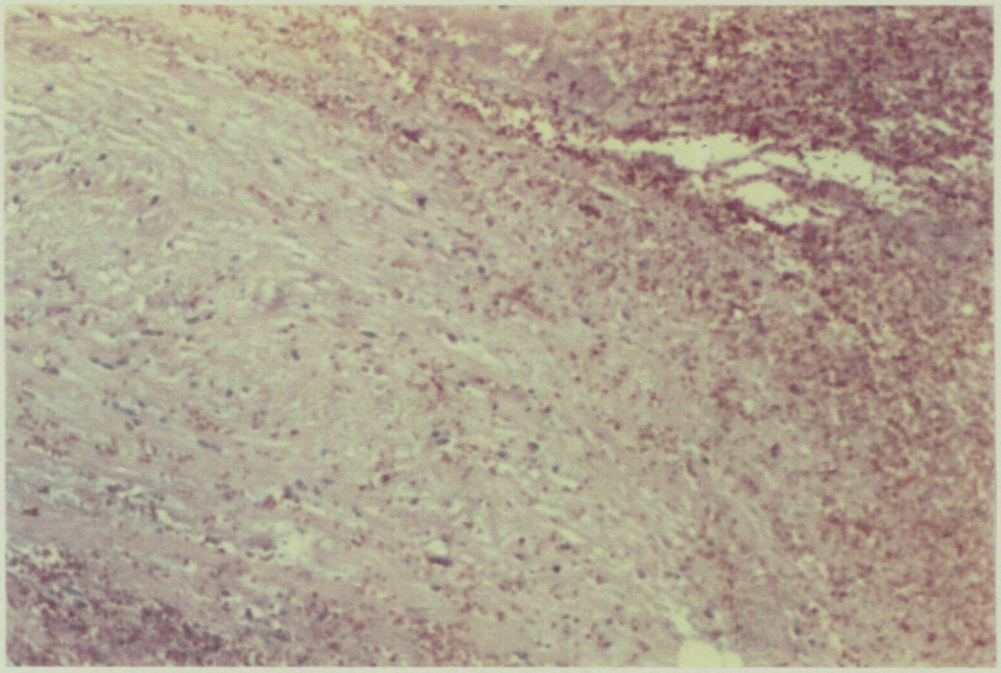

Fig. 75. Degeneración hipóxica, necrosis tisular. Observación de una muestra del tendón de Aquiles obtenida en las primeras 24 horas después de la rotura, correspondiente a un paciente deportista de 29 años. Puede observarse la existencia de una extensa hemorragia, rotura y desintegración de las fibras de colágena. Resalta la ausencia de pigmentación de los núcleos de los tenocitos. (HE x 10).

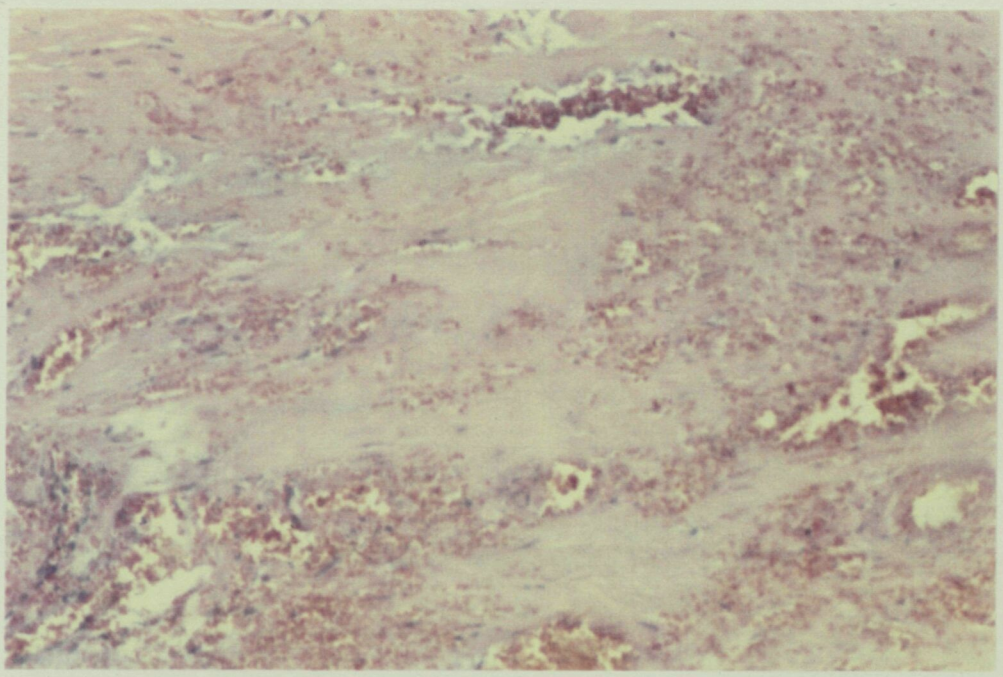

Fig. 76. Degeneración hipóxica, necrosis tisular. Observación de una muestra del tendón de Aquiles obtenida en las primeras 24 horas después de la rotura del mismo, correspondiente a un paciente deportista de 35 años. Llama la atención la ausencia de tenocitos en la muestra. Edema, fragmentación y necrosis del tejido tendinoso por degeneración hipóxica. (HE x 10).

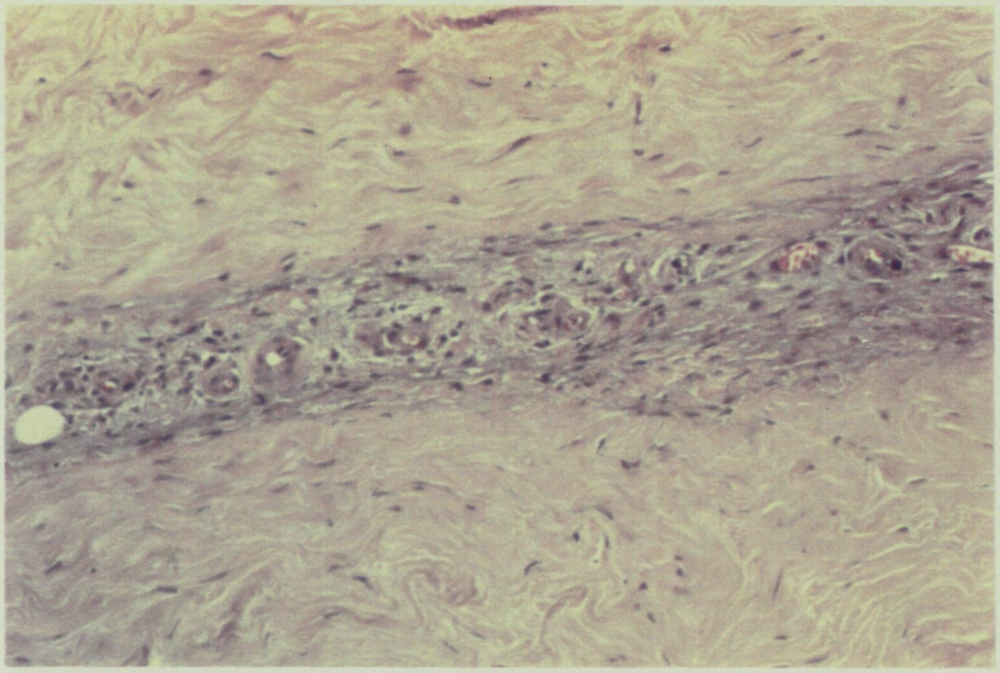

Fig. 77. Proliferación vascular reparativa en el seno de un tendón con degeneración mucoide. Muestra obtenida a los 15 días de la rotura del tendón de Aquiles de un paciente de 42 años. En el centro de la muestra se aprecia la presencia de un tejido neoformado con abundantes vasos en su interior correspondiente a tejido de granulación reparativo. (HE x 30).

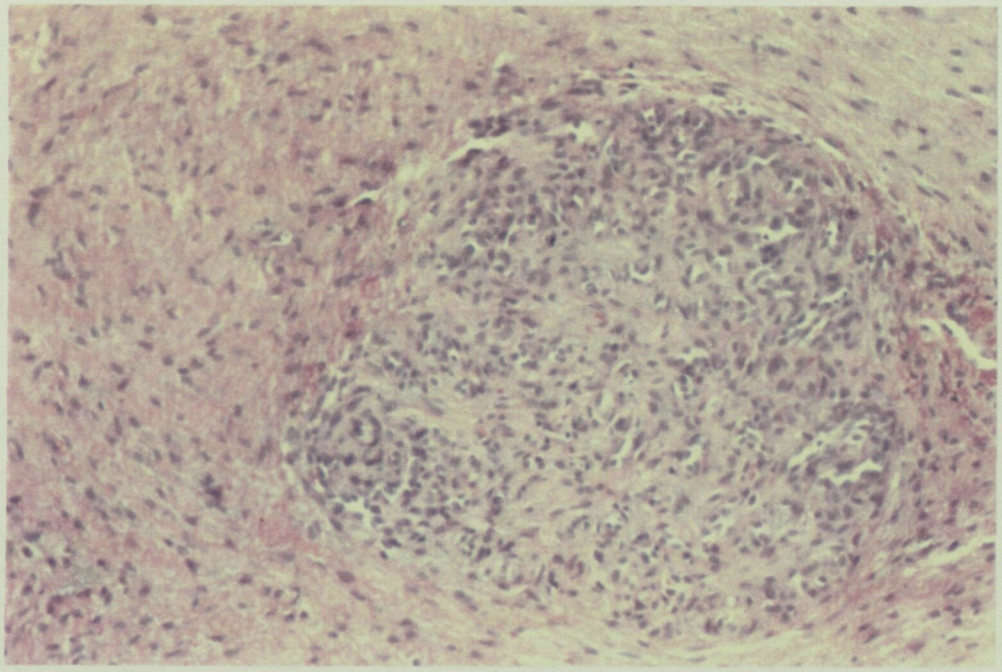

Fig. 78. Extensa proliferación vascular reparativa. Muestra correspondiente a la misma preparación de la figura 77, en un corte transversal. La preparación se encuentra ocupada prácticamente en su totalidad por la presencia de un tejido de granulación rico en vasos, correspondiente al proceso de reparación del tendón. (HE x30).

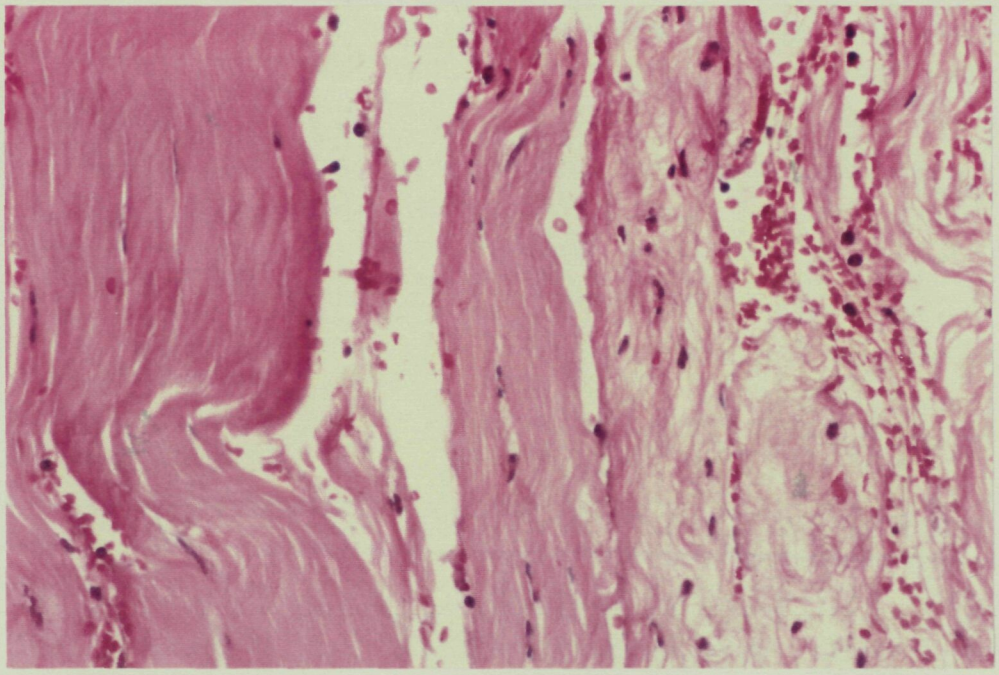

Fig. 79. Degeneración hipóxica. Muestra de una RTA de un varón deportista de 33 años, tomada en las primeras 48 horas. Desintegración y edema de las fibras de colágena de forma predominante en la parte derecha de la preparación. Ondulación exagerada de las fibras de la parte izquierda. Hemorragia en el interior del tejido tendinoso. (HE x30).

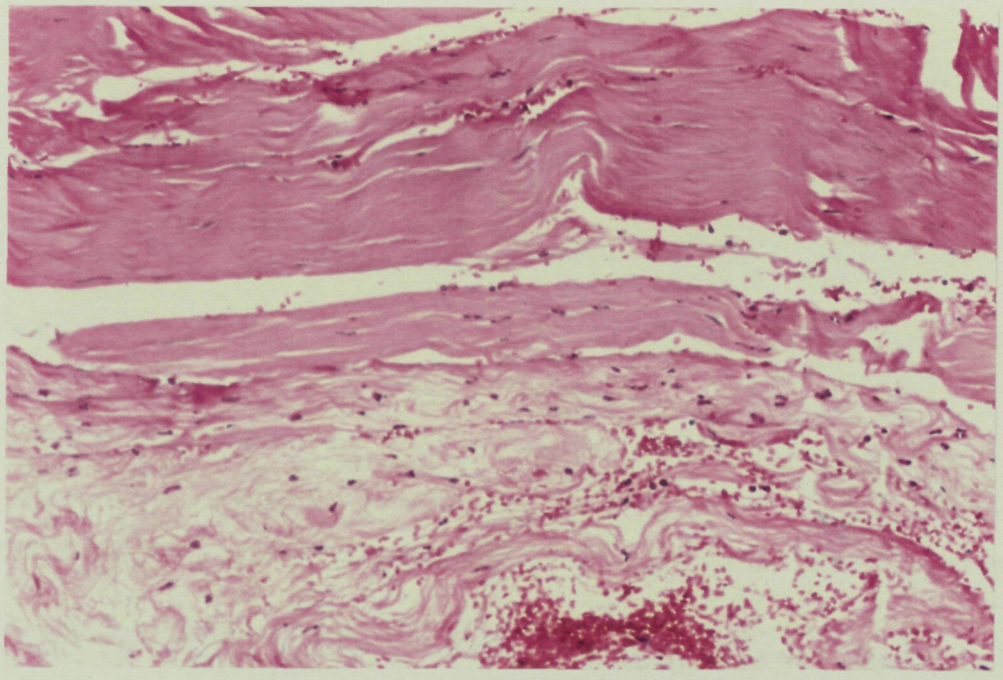

Fig. 80. *Degeneración hipóxica y mucoide asociada. Misma preparación de la muestra* anterior. Se observa la presencia de una hemorragia entre las fibras tendinosas rotas. Existe un patrón de degeneración mucoide o mixoide en la zona inferior de la preparación. (HE x20).

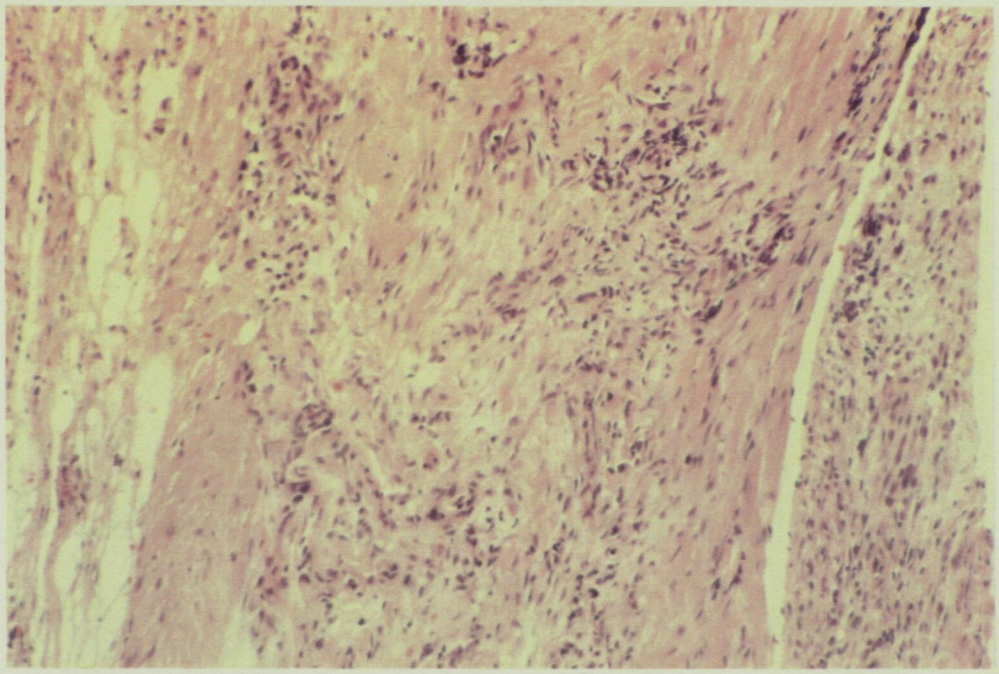

Fig. 81. Degeneración grasa. Muestra tomada a las 24 horas de la rotura en un varón de 26 años. Se observa la pérdida de la orientación longitudinal de las fibras causada por la misma rotura. Acusada picnosis de los núcleos celulares. A la derecha: línea de rotura entre las fibras tendinosas. En el tercio izquierdo de la imagen puede observarse un incipiente patrón de degeneración grasa. (HE x 20).

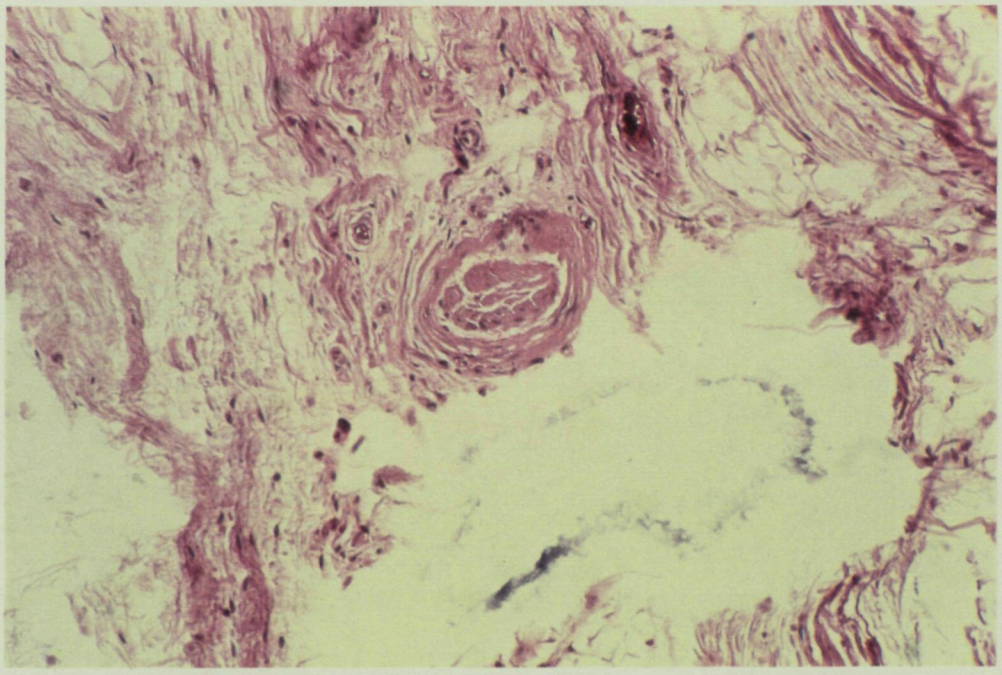

Fig. 82. Degeneración mixoide y grasa. Desestructuración del tejido colágena en una muestra de tendón de Aquiles obtenida a los cuatro días de la rotura, de un paciente de 42 años. Se observan extensas vacuolas grasas o lipídicas en el interior del tendón, provocando la disrupción de las fibras de colágena. Se asocia a la presencia de una degeneración mixoide. Pueden observarse en el centro de la preparación la existencia de cuatro vasos arteriales ocluidos por la presencia de un trombo; uno de los vasos es de mayor tamaño que los otros tres y en éste existe un engrosamiento hialino de las paredes arteriolares.(HE x 20).

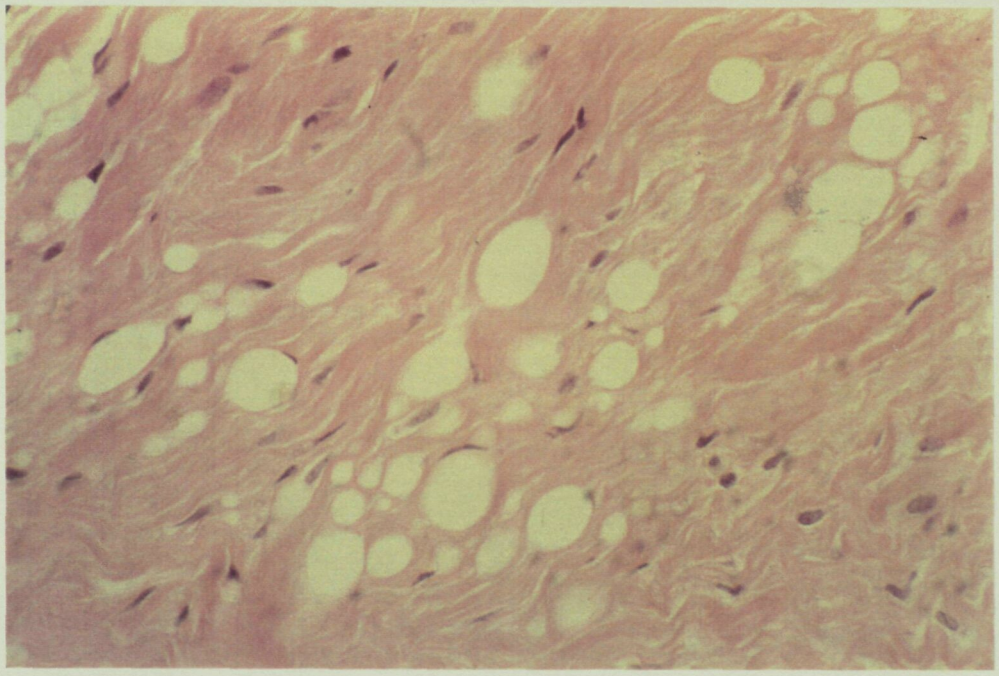

Fig. 83. Degeneración grasa avanzada. Muestra de tendón de Aquiles de un paciente deportista de 30 años, obtenida en las primeras 24 horas del accidente. En las fases avanzadas del proceso degenerativo graso, las células adiposas interrumpen la continuidad de las fibras de colágena, formando cavidades irregulares entre ellas. El eje longitudinal de estas cavidades se encuentra orientado según el eje longitudinal del tendón. En el cuadrante inferior derecho puede observarse la existencia de un patrón de degeneración mucoide asociado a la degeneración grasa. (HE x30).

Fig. 84. Observación de una muestra procedente de una RTA de paciente deportista de 26 años. Corresponde a una segunda muestra del mismo paciente de la figura 81. Con la observación bajo luz polarizada, se hacen visibles la presencia de microrroturas en todo el espesor del tendón. (HE luz polarizada x 10).

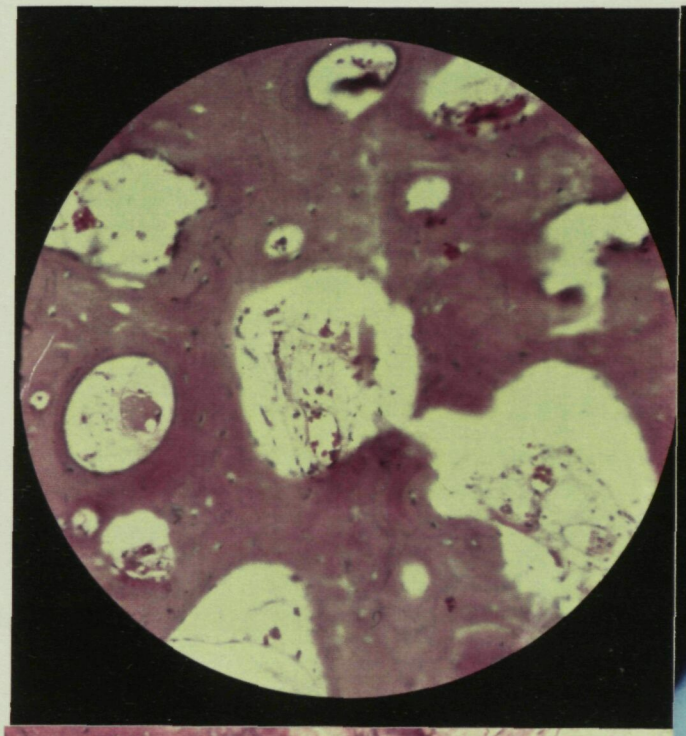

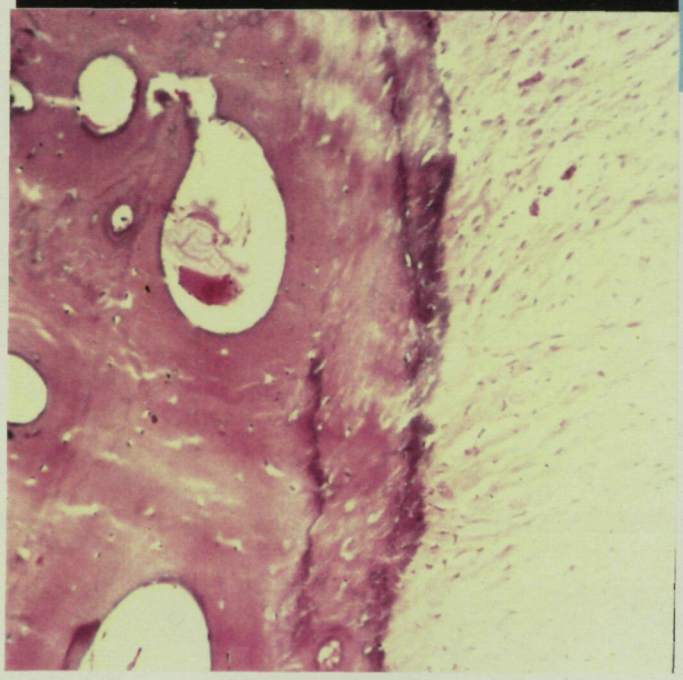

Fig. 85-86-87. Osificación del tendón de Aquiles. Muestra procedente de un paciente deportista (maratón) de 20 años de edad. Antecedentes de molestias ocasionales sobre el tendón de Aquiles de dos años de evolución. La exploración radiológica permitía observar la existencia de una osificación en el seno del tendón de Aquiles. En la observación de la muestra al microscopio óptico se aprecia la existencia de tejido óseo trabecular en el seno del tendón, alternando con zonas de tejido colágeno fibroso. (HE x 20).

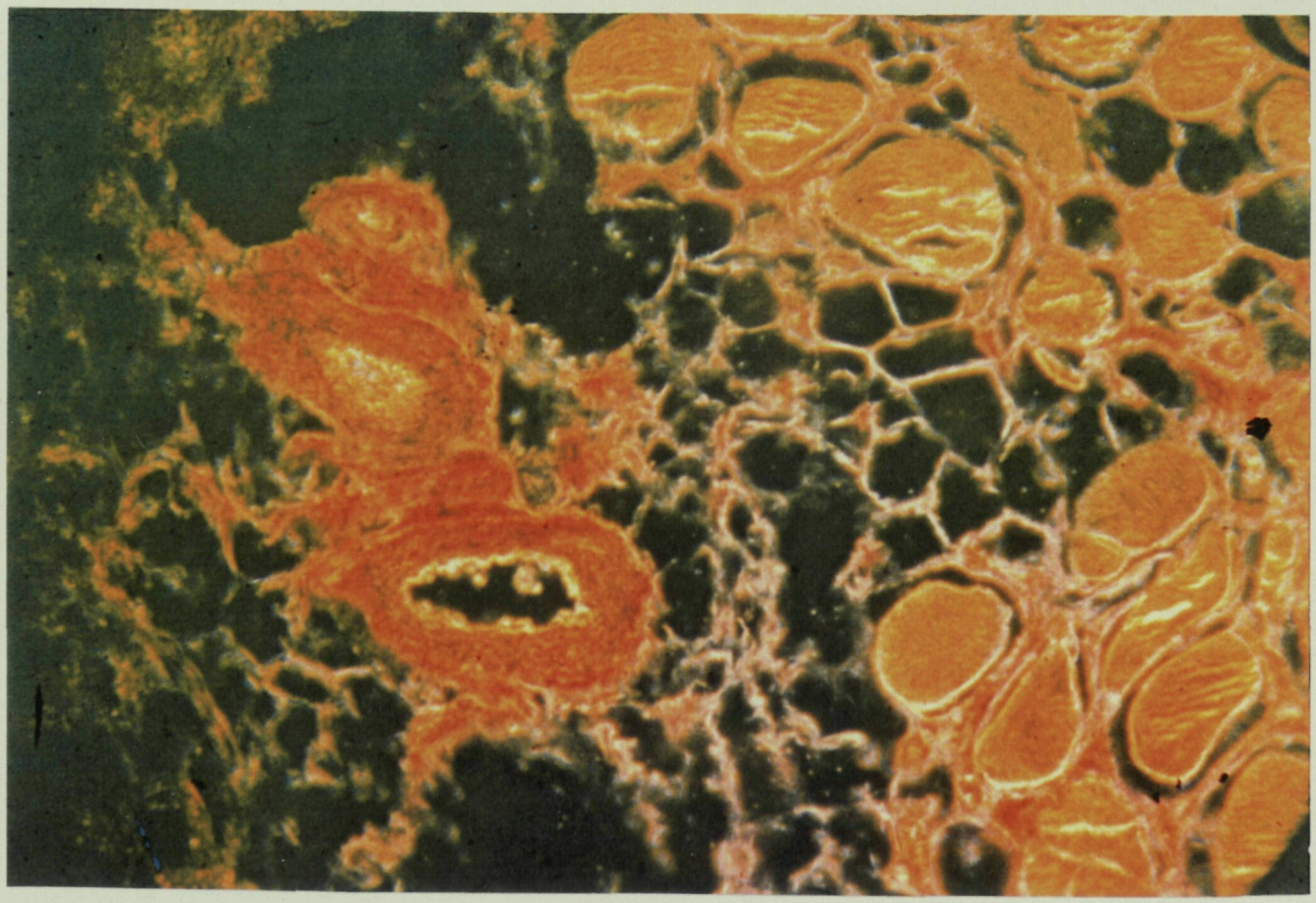

Fig. 88

Fig. 88. Estenosis de la luz vascular. Muestra tomada a las 48 horas sobre un varón de 51 años, deportista con RTA. Unión músculo-tendinosa (sóleo-Aquiles). Se observa una hipertrofia de la pared de los vasos sanguíneos. (Van Gieson x 200).

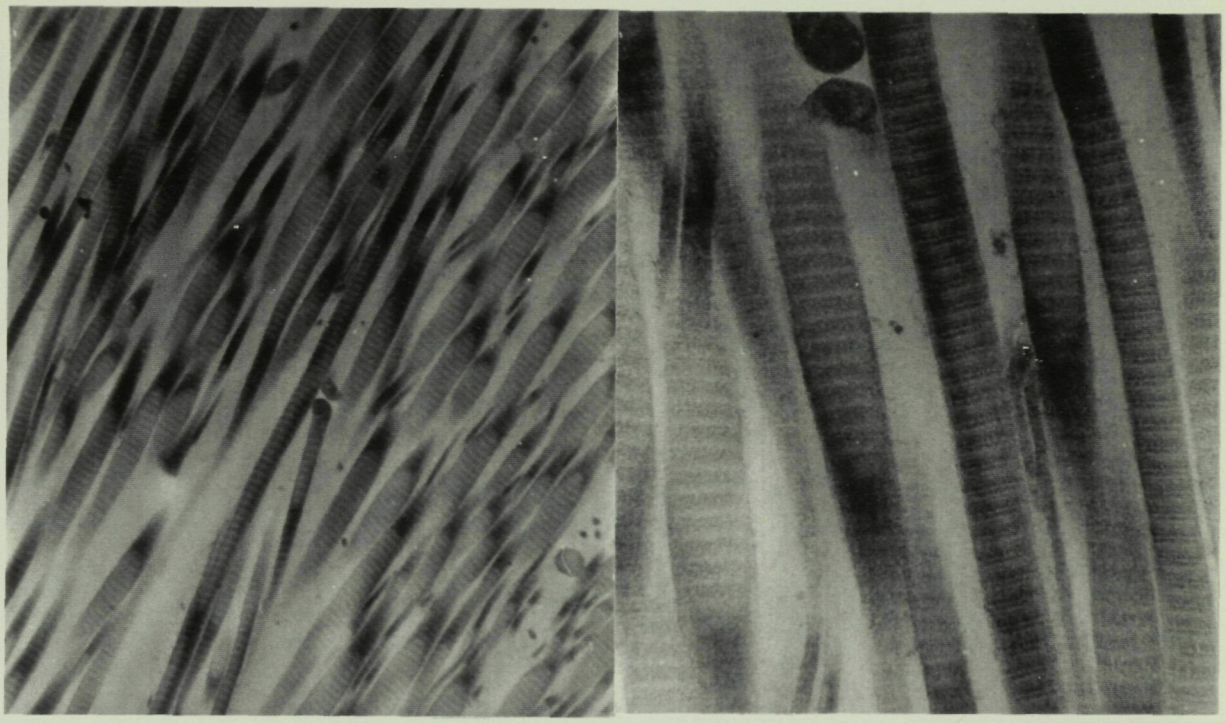

Fig. 89-90. Tendón control, microscopio electrónico de transmisión. Muestras de tendón de Aquiles obtenidas de un donante sano de 32 años a las dos horas del éxitus. Se observa la distribución homogénea de las fibras de colágena en forma de huso, predominantemente dispuestas siguiendo un eje longitudinal si bien puede observarse en la fig. 89 la existencia de dos ejes longitudinales -fibras de la mitad derecha y fibras de la mitad izquierda-, con tendencia hacia la convergencia, de tal forma que parecen dispuestas en espiral. Diámetros similares en todas las fibras. (x 8000, x16000).

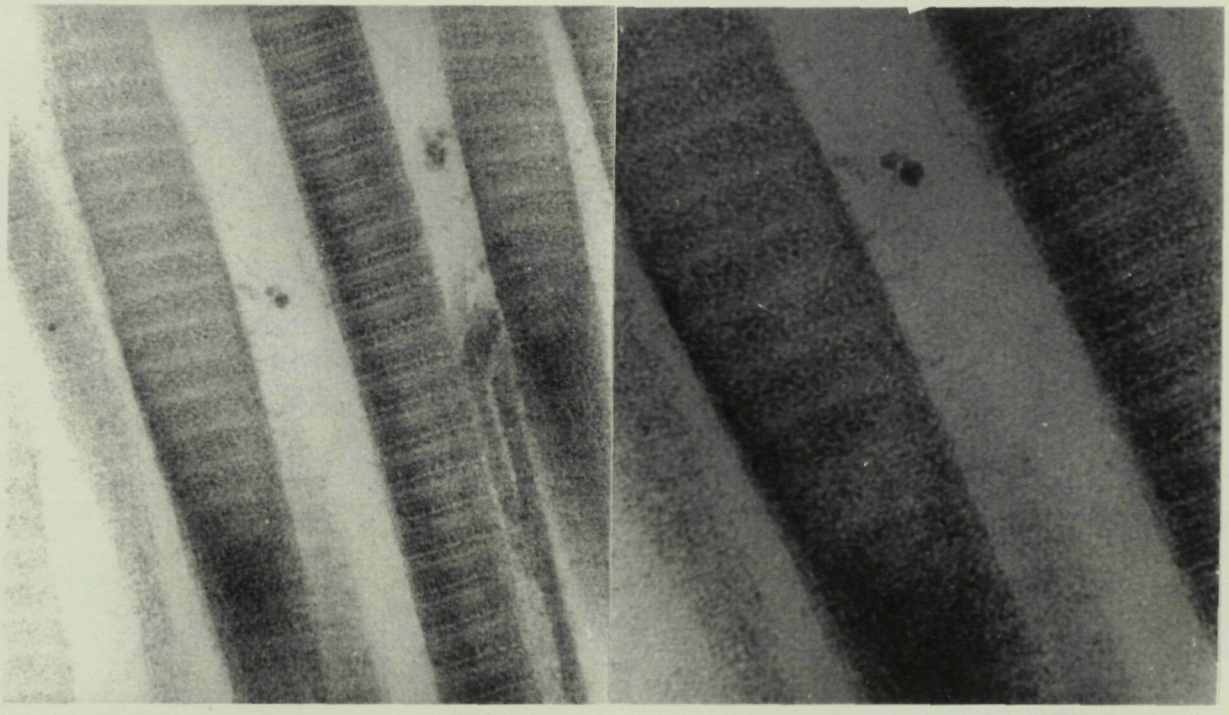

Fig. 91-92. Tendón control de la fig. 89 a mayor aumento. Las fibrillas colágenas presentan una secuencia de bandas transversales espaciadas que se repite cada 68 nm en toda su longitud. Las bandas son un reflejo de la disposición de las moléculas de colágeno que forman las fibrillas. En la fig. 91 se observan dos fibras de menor tamaño (x 26000, x42000).

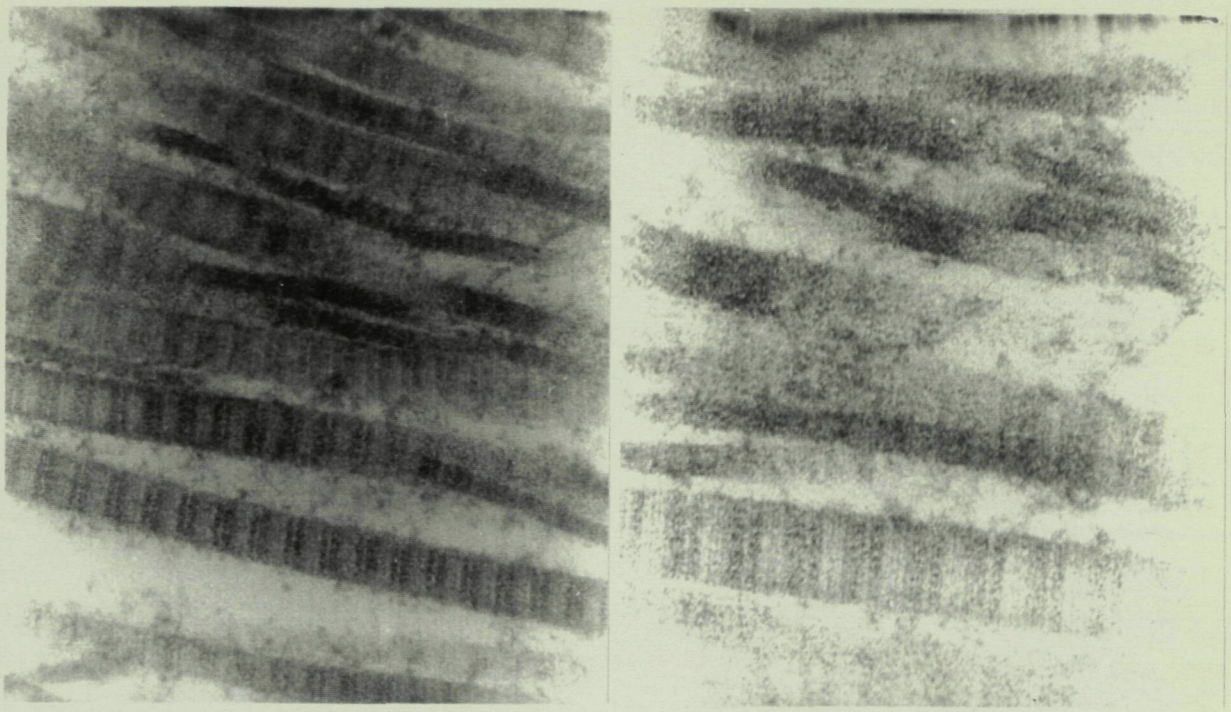

Fig. 93-94. Tendón control. Muestras de tendón de Aquiles obtenidas de un donante sano de 47 años. Se observa la distribución homogénea de las fibras de colágena, predominantemente dispuestas siguiendo un eje longitudinal. Diámetros similares pero de menor homogeneidad que en las fig. 89 a 92. (x 26000, x42000).

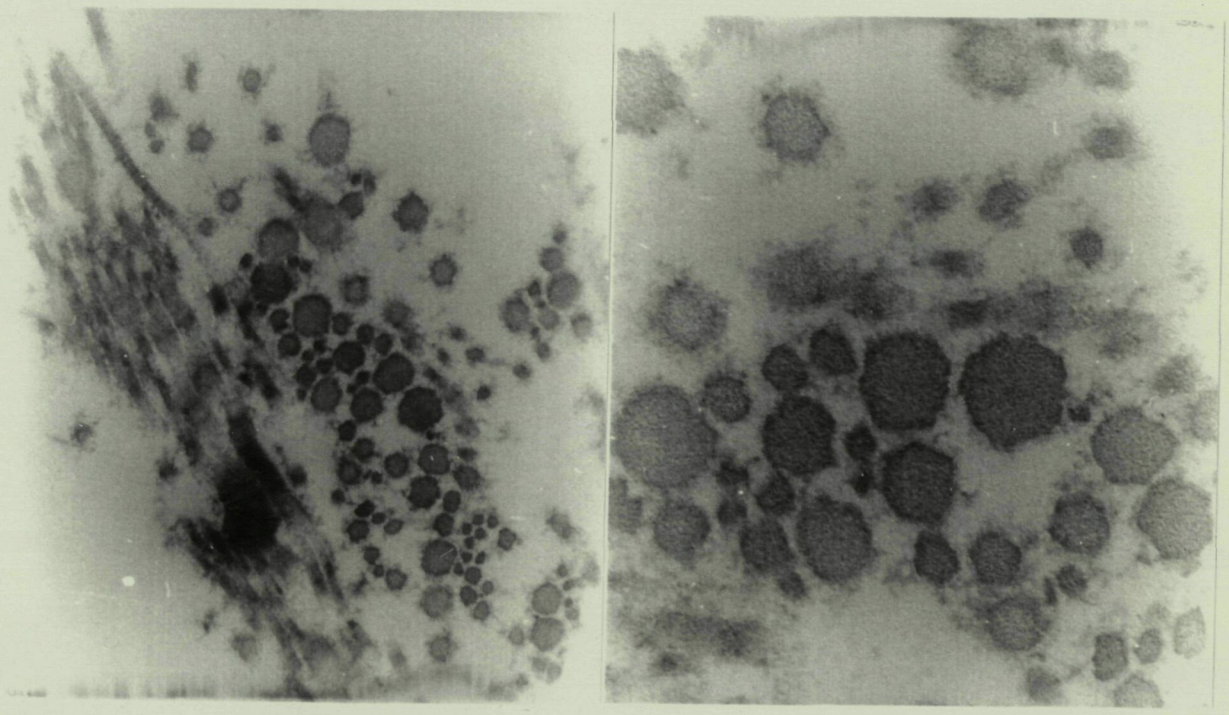

Fig. 95-96. Tendón control. Preparaciones en corte transversal de la muestra de la fig. 93-94. Se observa la presencia de fibras orientadas siguiendo un eje longitudinal y otras dispuestas oblicuamente a las anteriores. En este corte transversal de la misma preparación anterior, se hace más evidente la presencia de fibras de distinto diámetro. (x13000, x33000).

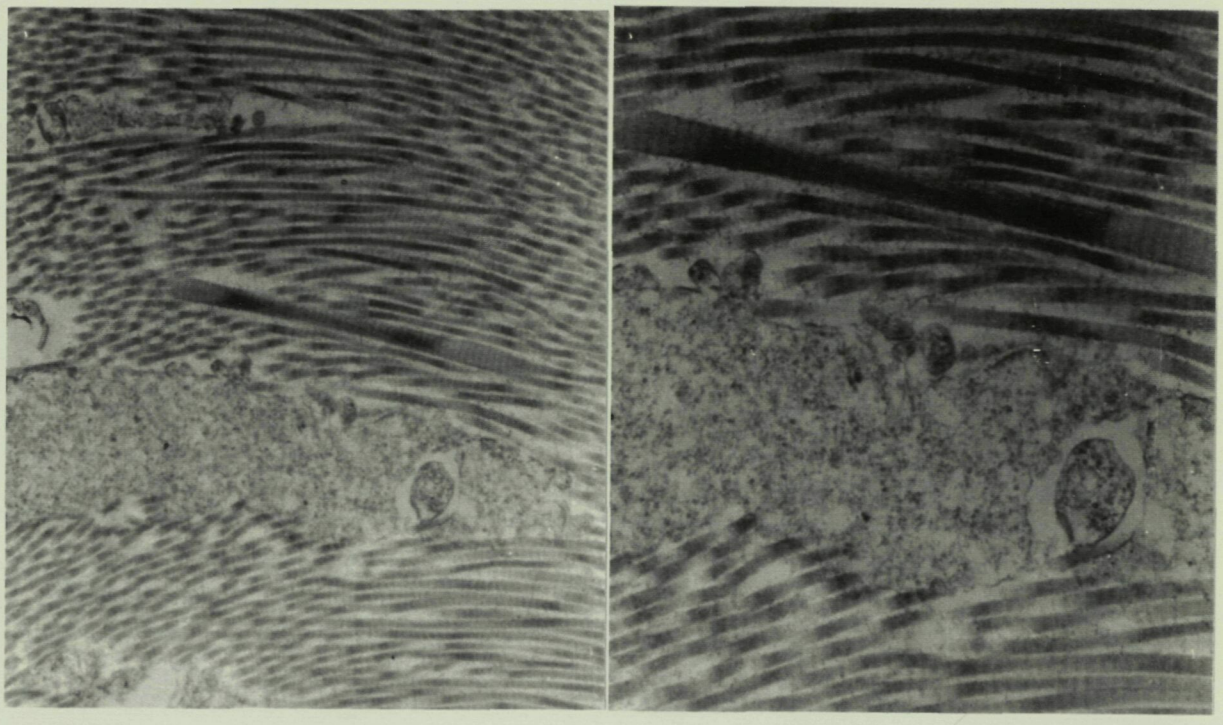

Fig. 97-98. Muestra de un tendón de Aquiles, procedente de una rotura presentada por un paciente deportista de 35 años, con una evolución de 14 días. Observación con el microscopio electrónico de transmisión. Las fibras de colágena se encuentran densamente ordenadas, presentando diferencias marcadas en el diámetro entre ellas. En la parte media de la preparación se observa el citoplasma sin núcleo -en este corte- con un patrón en su interior homogéneo pero desorganizado de material granular. (x 4200 y x 5500).

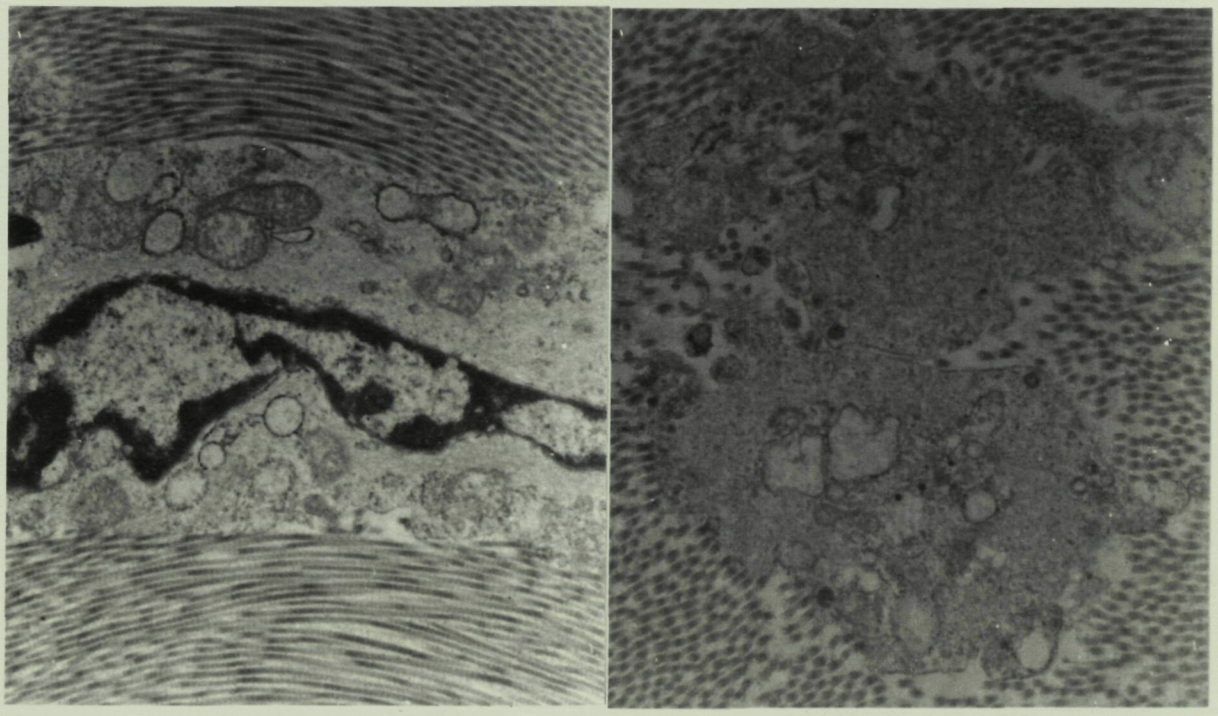

Fig. 99. Misma preparación de las fig. 97-98. En otro campo de observación, las fibras de colágena se muestran ordenadas según un patrón denso. El citoplasma de la célula se identifica claramente con la presencia de núcleo en su interior. (x 4200).

Fig. 100. Misma preparación de las fig. 97-98-99, en un corte predominantemente transversal. Se observa la dirección perpendicular al corte que presentan las fibras de colágena, y las interdigitaciones que forma con respecto a las mismas el citoplasma del tenocito. (x4200).