ARCHIVOS DE PEDIATRÍA
Volumen 44
Número 1
Páginas 14 a 18
Enero/Febrero 1993

Diagnóstico por la imagen

X. Querol
A. Moreno
J. M. Corretger
C. Fernández
X. Pastor

Departamento e Pediatría
Hospital Clínico. Barcelona.

Picnodisóstosis

Lactante varón de seis meses de edad que consulta por retraso de crecimiento manifiesto desde los cuatro meses.

Antecedentes familiares. Primera gestación de padres jóvenes no consanguíneos.

Antecedentes personales. Embarazo y parto sin incidencias. Apgar 8-10-10. Somatometría neonatal: peso 3200 g, longitud 48 cm, perímetro craneal 34,5 cm. No patología perinatal. Desarrollo psicomotor: sonrisa social a los 20 días. Sostén cefálico al mes de vida.

Antecedentes patológicos: diagnosticado de reflujo gastroesofágico a los dos meses. Cuadro de gastroenteritis aguda a los cinco meses.

Exploración física al ingreso. Peso 6200 g (>P_3), talla 63 cm (<P_{10}), PC 45,5 cm (P_{90}), índice de Cronquist 77,5 (normal 51-56), PT 42 cm (P_{50}) cociente segmento inferior/segmento superior 0,64 (valor del recién nacido). Macrocefalia y escafocefalia. Frente abombada. Fontanela anterior amplia de 4x3 cm. Escleróticas azuladas y ojos prominentes. Raíz nasal deprimida y nariz larga. Mentón pequeño y retraído. Pliegue cutáneo submentoniano con microrretrognatia. Cuello corto. Hombros estrechos. Tórax acampanado y pectum excavatum. Abdomen: hepatomegalia de 1 cm y polo de bazo. Extremidades: micromelia con manos y pies pequeños. Ensanchamiento de los pulpejos con acortamiento de los dedos (en palillo de tambor). Clinodactilia del 5º dedo de ambas manos y uñas distróficas (blandas y quebradizas). SNC: tono muscular conservado. Reflejos osteotendinosos presentes y simétricos. Sostén cefálico completo; sedestación con apoyo. ORL: paladar ojival. No dentición.

Exploraciones complementarias. Hemograma: 12700 leucocitos (fórmula leucocitaria normal); 11,1 g/dl hemoglobina; 31% hematocrito; 3.960.000 hematíes. Bioquímica: Ca 10,6 mg/dl; P 6,4 mg/dl. Inmunoglobulinas, fondo de ojo, EEG, ECG, ecografía abdominal, psicometría, cariotipo y RNM craneal de charnela occipital, todos normales.

Serie esquelética. Radiografía de cráneo perfil (Fig. 1). Base de cráneo densa, ensanchamiento de las suturas, ángulo maxilar obtuso (flecha), morfología de la columna vertebral cervical normal. *Radiografía de cráneo frente (Fig. 2).* Esclerosis periorbitaria, imagen en "arlequín" o en "antifaz". *Radiografía de extremidades (Figs. 3 y 4).* Aumento de densidad ósea generalizada, sin distinción entre cortical y medular ósea. Regiones metafisarias normales. Maduración ósea dentro de la normalidad, con presencia de núcleos de maduración correspondientes a ambas cabezas femorales, y dos núcleos de maduración a nivel de ambas muñecas. *Radiografía de manos (Fig. 5).* Densidad ósea aumentada, hipoplasia

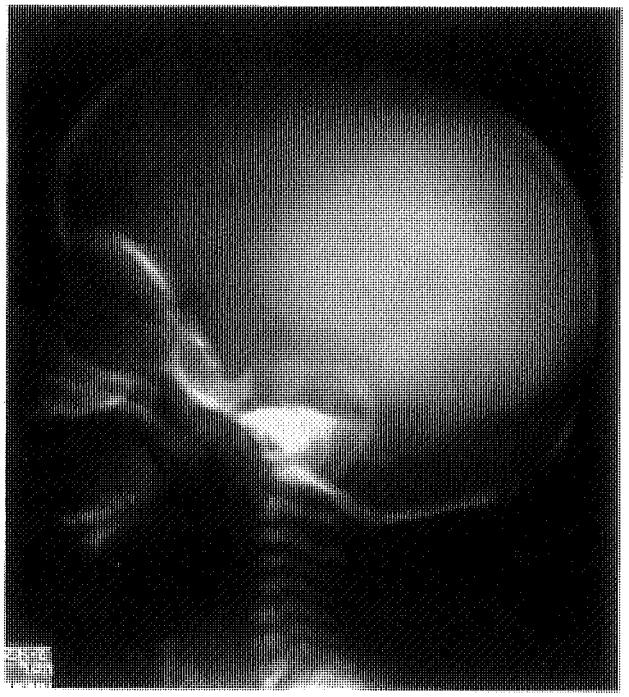

Figura 1.

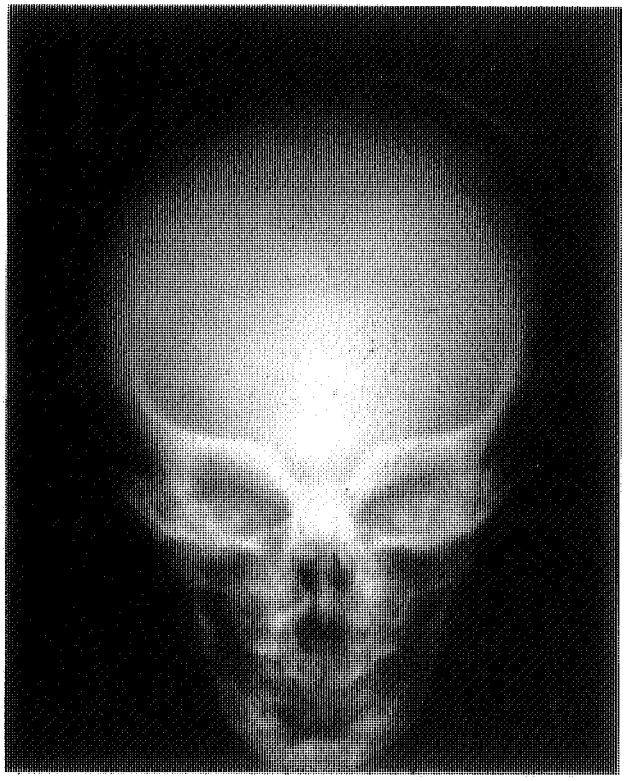

Figura 2.

bilateral de las falanges distales con fragmentación bilateral de la falange distal del primer dedo, más acusada en la mano izquierda (imagen simulando exóstosis) (flecha). *Radiografía de tórax (Fig. 6).* Marco óseo torácico, extremidades superiores y columna vertebral con aumento generalizado de la densidad ósea. Raquisquisis fisiológica dorsal alta. Hipoplasia clavicular bilateral más acusada en la porción acromial de las mismas (flechas). *Radiografía de columna perfil (Fig. 7).* Vértebras dorso-lumbares y costillas densas.

El conjunto de exploraciones radiológicas convencionales son compatibles con el diagnóstico de picnodisóstosis.

COMENTARIOS

La picnodisóstosis constituye una curiosa displasia ósea, de herencia autosómica recesiva, diagnosticada en edad muy variable, que presenta como característica radiológica fundamental un aumento generalizado de la densidad ósea. El término picnodisóstosis fue designado por Maroteaux y Lamy, en el año 1962, utilizando la palabra griega *"pyknos"* que significa densidad. Entidad generalmente conocida en la actualidad dado que dicha displasia afectó al celebre pintor impresionista francés Henri Toulouse-Lautrec.

Clínicamente muestra: talla baja (nanismo micromiélico), tendencia a las fracturas por aumento de la fragilidad ósea, manos y pies cortos, uñas frágiles con morfología en "cuchara", ocasionalmente retraso mental y escleróticas azules, macrocefalia con prominencia frontal y occipital, micrognatia con hipoplasia maxilar, y anomalías dentarias (dentición de leche persistente en la edad adulta, doble hilera de dientes, anodoncia-hipodoncia parcial, maloclusión dentaria).

Radiológicamente destacan aparte del aumento generalizado de la densidad ósea, a nivel del cráneo: la macrocefalia, persistencia de la abertura de la fontanela mayor, fracaso en el cierre de las suturas, presencia de huesos wormianos, ángulo del maxilar obtuso incluso

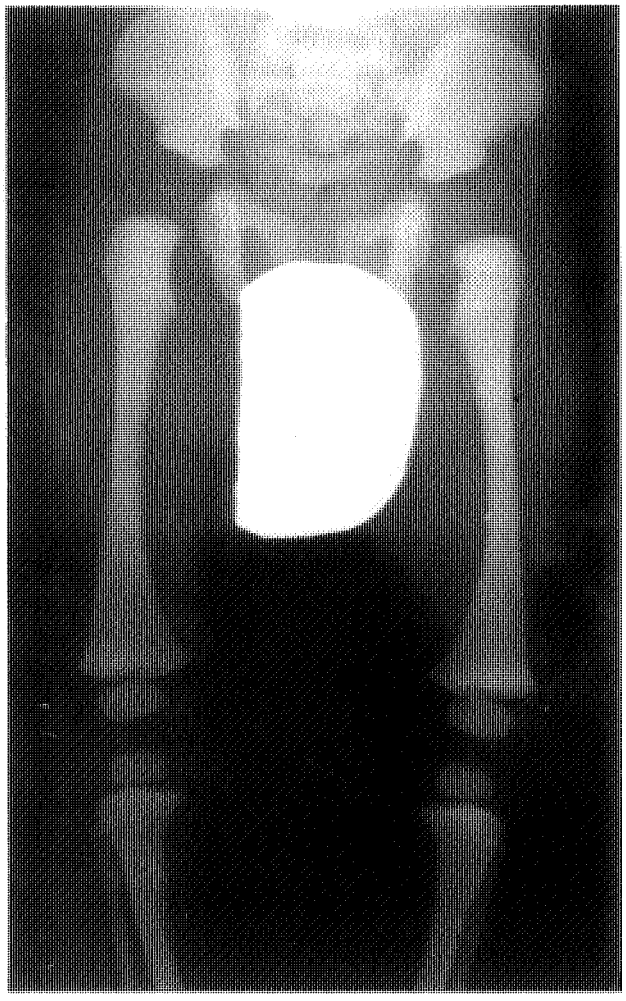

Figura 3.

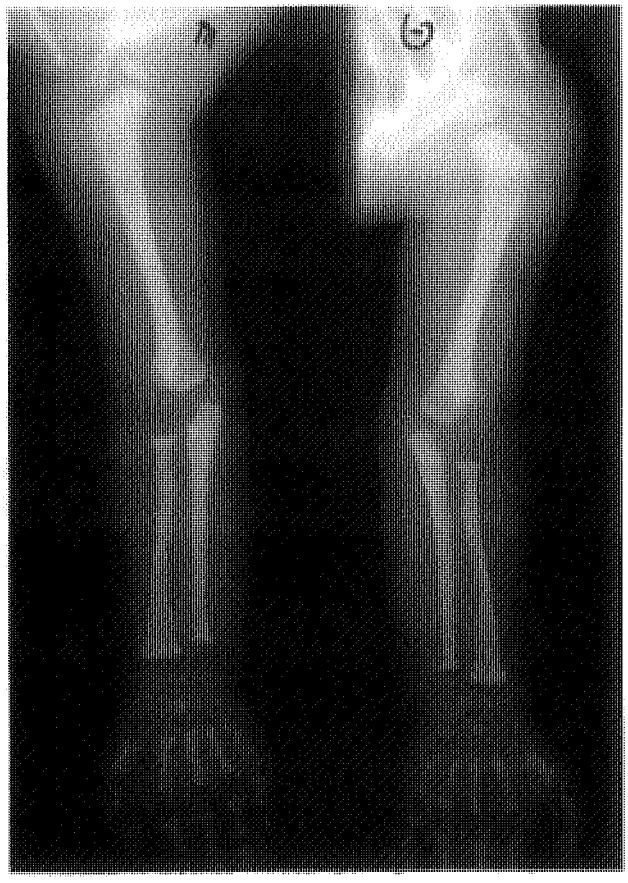

Figura 4.

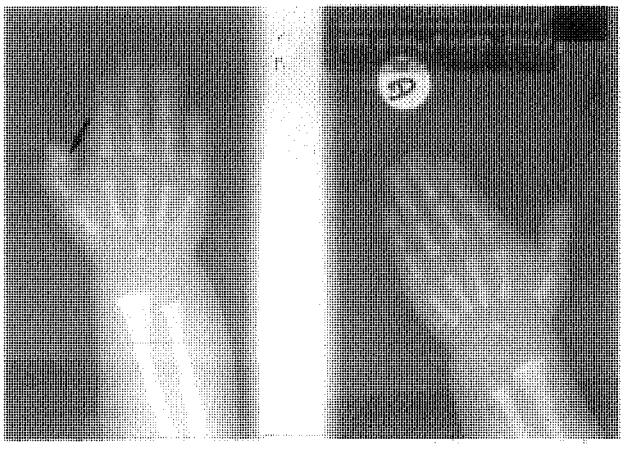

Figura 5.

en línea recta, escasa neumatización de mastoides y senos paranasales en la edad adulta; a nivel de extremidades: acortamiento de las mismas, dedos de las manos pequeños con aplasia total o parcial de algunas falanges distales a menudo con fragmentación; a nivel del tórax: ocasionalmente hipoplasia-ausencia de la porción acromial de las clavículas.

Aunque puede confundirse con la osteopetrosis por el aumento de densidad ósea, con la disostosis cleidocraneal por las anomalías craneales y claviculares, y con la osteogénesis imperfecta por la tendencia a las fracturas,

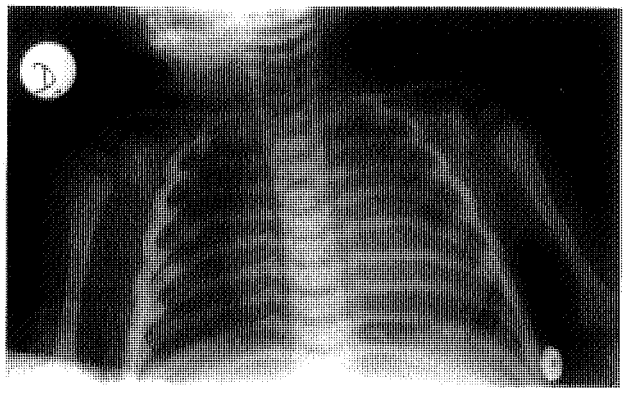

Figura 6.

Tabla 1

	Caso	*Picnodisóstosis*	*Osteopetrosis*
Densidad ósea aumentada	++	+++	+++
Cráneo			
Retraso en el cierre de las fontanelas	+++	+++	—
Suturas craneales abiertas	++	+++	—
Ángulo maxilar obtuso	+++	+++	—
Huesos wormianos	—	+++	—
Micrognatia	++	++	—
Manos			
Hipoplasia parcial falanges distales	+++	+++	—
Extremidades			
Imagen de "hueso dentro del hueso"	—	—	+++
Tórax			
Hipoplasia porción acromial de las clavículas	++	++	—
Tendencia fracturas		+	+
Anomalías dentarias		+++	+
Escasa neumatización mastoides y senos paranasales		+	+

Figura 7.

creemos que el diagnóstico diferencial debe tener en cuenta principalmente la osteopetrosis o enfermedad de los huesos marmóreos, si tenemos en cuenta el aumento generalizado de la densidad ósea como signo radiológico característico de ambas entidades (Tabla 1).

BIBLIOGRAFÍA

1 Maroteaux P, Lamy M, La Pycnodysostose. *Presse Méd* 1962; **70:** 999-1002.

2 Maroteaux P, Lamy M. The «maladie the Toulouse Lautrec». *JAMA* 1965; **191:** 715.

3 Elmore SM. Pycnodisostosis: A Review. *J Bone Joint Surg* 1967; **49A:** 153-161.

4 Albers-Schönberg H. Eine bisher nicht beschriebene Allgemeinekrankung des Skeletter im Röntgenbilde. *Fortschr Röntgenstr* 1907; **11:** 261.

5 Kinkel CL, Beiler DD. Osteopetrosis in adults. *AJR* 1955; **74:** 46.