

## ALTERNATIVAS DE TRATAMIENTO SUSTITUTIVO EN EL ANTEPIE

**Autores:**  
\*Baldiri Prats Climent  
\*Antonio Oller Asensio

**Colaboradores:**  
Anna Carrera Casanova  
Teresa Velilla Muixi

### RESUMEN

Se describen las causas más frecuentes de amputaciones.

Se desarrollan las distintas posibilidades de confección de tratamientos sustitutivos del antepié, así como la valoración previa biomecánica del paciente y de los factores que se deben tener en cuenta en la confección de dichos tratamientos.

El pie es una parte del organismo muy complicada, compuesta de varios segmentos que forman una cadena estático-dinámica, cuya función es amortizar con sus movimientos y elasticidad las fuerzas de presión desarrolladas durante la deambulacion o la bipedestacion.

Cualquier cambio quirúrgico de la morfología repercutirá sobre todo en el pie como conjunto, no sólo como elemento estático, sino como elemento dinámico, ya que al variar la forma varían también las fuerzas de tracción que la musculatura realiza sobre los distintos elementos óseos.

Presentamos cuatro casos clínicos con amputaciones a diferente nivel, así como su tratamiento ortopodológico sustitutivo, justificando el por qué de los mismos.

### INTRODUCCION

La amputación parcial del pie sólo está indicada como última acción terapéutica posible de un tratamiento.

La principal función de la amputación es detener una enfermedad, pero para la mayoría de los pacientes existe también la esperanza de restaurar cierto grado de funcionalidad (Fig. 1).

Esto dependerá de varios factores:

#### La capacidad total, mental y física del paciente

Previo estudio psicossomático, físico y biomecánico del paciente podemos plantear el tipo de tratamiento más adecuada en virtud de la actividad socio-laboral y de la capacidad de aceptación del tratamiento propuesto.

#### El nivel de amputación

Los niveles más frecuentes de amputación en el pie son amputación digital, dígito-metatarsal, transmetatarsal distal, media y proximal, Lisfranc, Chopart y tarso-posterior.

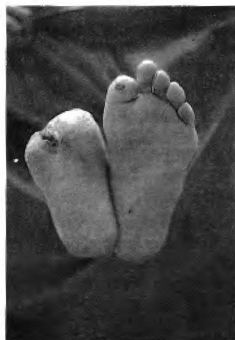

Fig. 1

#### La calidad del muñón

La técnica de la amputación depende mucho del tipo de lesión y de las intervenciones asociadas que deban practicarse.

Plastias cutáneas.  
Secuestrectomías.

Donde tiene gran importancia la sutura, que no existan queloides, ni úlceras, ni espículas óseas que puedan dar lugar a una hiperpresión, etc.

#### La prótesis

De la cual dependerá en gran medida la restitución de la funcionalidad en la mayoría de los niveles de amputación.

### CAUSAS DE AMPUTACION

#### ENFERMEDADES VASCULARES

#### Isquemia arterial aguda

Se produce por un embolismo o una trombosis de una arteria mayor de la extremidad.

**Tromboangeitis obliterante**

Se caracteriza por múltiples lesiones segmentarias, que afectan tanto a las arterias como a las venas, dando lugar a claudicación intermitente o gangrena digital.

**Diabetes**

La diabetes es la responsable de la tercera parte de las amputaciones por trastornos isquémicos. Los mecanismos de la gangrena diabética son complejos, como:

La angiopatía difusa de pequeños vasos.

Presencia de ateromas en arterias mayores.

Susceptibilidad a la invasión bacteriana debida a la hiperglucemia y defecto inmunológico.

Cambios tróficos cutáneos debidos a la neuritis periférica.

El tratamiento de cada uno de los pacientes viene precedido por la determinación de estos factores, algunos de los cuales o todos ellos pueden estar presentes en ciertos casos.

**ENFERMEDADES NEOPLASICAS****TUMORES DE LA PIEL****Melanoma maligno**

Tumor cutáneo que se presenta con frecuencia en las extremidades inferiores. Los lunares pigmentados benignos de la planta del pie y los subungueales son susceptibles de sufrir un cambio maligno. Es un tipo de tumor que se propaga por los vasos linfáticos, dando generalmente metástasis pulmonar.

**Sarcoma de Kaposi**

Se caracteriza por el desarrollo de nódulos hemorrágicos en la piel del pie y del miembro inferior, progresando hacia un lfedema, afectación de ganglios linfáticos y metástasis distantes. Esta lesión se está dando actualmente y con cierta frecuencia en pacientes terminales del SIDA.

**TUMORES DE TEJIDOS BLANDOS****Fibrosarcoma****Liposarcoma****Neurofibrosarcoma**

Que, aunque no son comunes, suelen presentarse en los miembros inferiores, normalmente en pacientes por debajo de los 50 años.

**TUMORES OSEOS****Osteosarcomas****Sarcomas osteogénicos****Fibrosarcomas perióísticos**

Los tumores óseos constituyen la indicación más frecuente de amputación en el tratamiento de las enfermedades malignas de las extremidades inferiores.

**TRAUMATISMOS**

Por accidentes laborales, de tráfico, etc.

El contenido de este trabajo se refiere a las amputaciones del antepié.

A continuación veremos varias alternativas de tratamiento ortopodológico que hemos empleado en amputados a diferente nivel.

**AMPUTACION DIGITAL**

La amputación de un dedo sólo está indicada cuando no puede conservarse con ninguna terapéutica, pero hay que ser todavía más riguroso en la indicación si se trata del primer dedo. Incluso la falange distal tiene una gran importancia funcional durante la marcha.

La amputación de un dedo siempre conlleva la desviación de los otros dedos, que tienden a ocupar el espacio libre.

Además, podemos encontrar que, dependiendo de la técnica quirúrgica empleada, puede quedar la cabeza del metatarsiano libre, de forma que incide directamente sobre la cara plantar; o bien que este metatarsiano también haya sido amputado, de tal forma que se profoca una sobrecarga de los metatarsianos adyacentes.

**PRIMER CASO**

Presentamos a continuación el caso de una paciente de 62 años de edad, que acude a consulta por metatarsalgias centrales que modifican y dificultan la deambulación.

En la exploración observamos:

Amputación de tercer dedo con desviación hacia el eje medial del pie de los dedos restantes.

Hiperqueratosis de cabezas centrales.

Insuficiencia de tejido adiposo plantar.

Helomas de pulpejo en 2.º y 4.º dedos y en dorso del 2.º (Fig. 2).

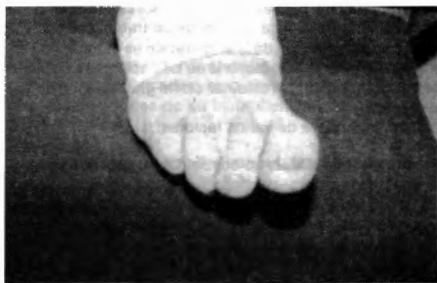

Fig. 2

**TRATAMIENTO**

Confeccionamos ortoprésis de silicona tipo masilla, con los siguientes objetivos:

Alienación de los dedos, para lo cual rellenamos el espacio vacío que provocó la amputación del tercer dedo. Descarga de los pulpejos de los dedos, rellenando el espacio subfalángico para evitar la formación de helomas. Protección del heloma dorsal del 2.º dedo mediante una pequeña aleta en la parte superior de la ortesis. Sustitución del tejido adiposo plantar, cubriendo con silicona la cara plantar correspondiente a las articulaciones metatarso-falángicas (Fig. 3).

Con todo ello conseguimos además un incremento de la superficie de apoyo plantar y una elongación del triángulo de despegue.

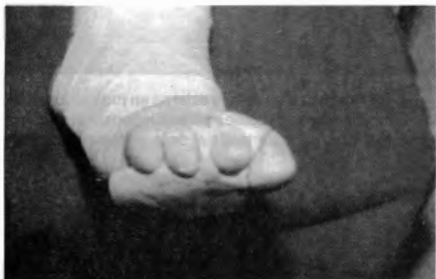

Fig. 3

## AMPUTACION DIGITO-METATARSAL

Si bien la amputación de un solo dedo puede provocar y, de hecho, provoca alteraciones biomecánicas, éstas son mucho mayores cuando la amputación afecta también a los metatarsianos.

Cualquier teoría de apoyo queda descartada si no existen los pilares básicos que conforman el arco anterior.

La falta de uno o varios de estos pilares no sólo provoca la sobrecarga del resto, sino que además produce alteracio-

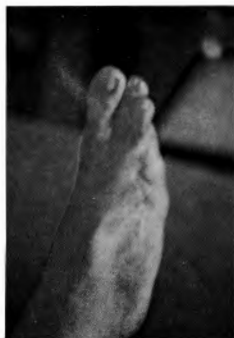

Fig. 4

nes biomecánicas importantes que dificultan la dinámica del paciente.

## SEGUNDO CASO

Presentamos a continuación el caso de una paciente de 28 años de edad que sufrió amputación traumática de diáfisis proximal del 5.º metatarsiano, tercio medio del cuarto y de 4.º y 5.º dedos (Fig. 4).

Presenta:

Cicatriz en cara dorsal y engrosamiento dérmico en la zona amputada, donde existen edemas y ligera hiperqueratosis.

Dolor en el seno del tarso por apoyo en supinación, ya que en dinámica presenta incremento del varismo por déficit de apoyo en el arco longitudinal externo (Fig. 5).

Previa exploración biomecánica se confecciona tratamiento, teniendo en cuenta que, desde hace cuatro años, llevaba un guantelete de goma espesa, tubitón y polímero de silicona, que según manifiesta le producía mayor estabilidad en estática y dinámica.

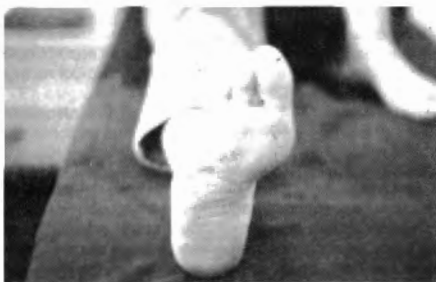

Fig. 5



Fig. 6

TRATAMIENTO

Consiste en la sustitución de la zona amputada mediante silicona masilla semi-blanda, con una prolongación hacia el espacio sub-falángico de los dedos restantes para incrementar la superficie de apoyo plantar y evitar la garra de los mismos (Fig. 6).

Para conseguir una buena sujeción de esta prótesis se recubre toda la zona con una doble capa de vendaje tubular impregnado en polímero de silicona (Fig. 7).

Interesa conseguir que la órtesis quede fija, pero al mismo tiempo sea flexible para mayor comodidad de la paciente y funcionalidad en dinámica.

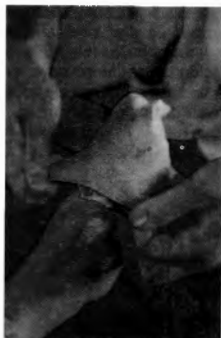

Fig. 7

Se coloca una bolsa de plástico y se hace deambular al paciente hasta un total fraguado de la silicona.

A pesar de que la paciente refiere mayor estabilidad en dinámica, observamos que persiste, aunque en menor medida, el varismo de retropié y la marcha en supinación, por lo que decidimos complementar el tratamiento con un soporte plantar.

Para ello confeccionamos un molde con la prótesis colocada y cubierta con la bolsa de plástico para conseguir una perfecta adaptación del soporte posteriormente (Fig. 8).

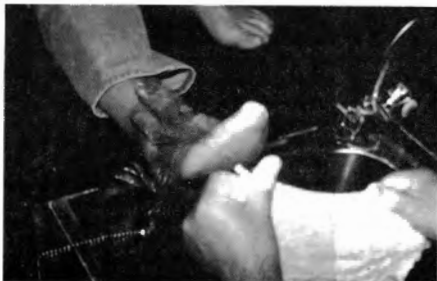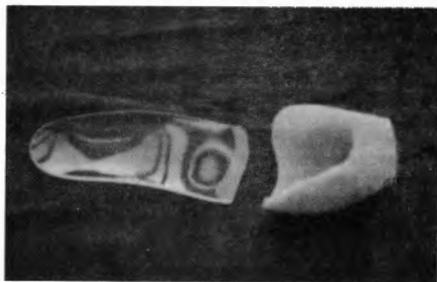


Fig. 8

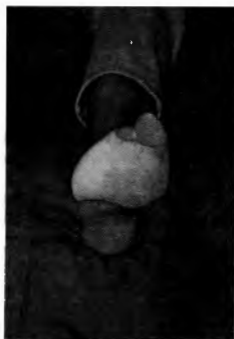

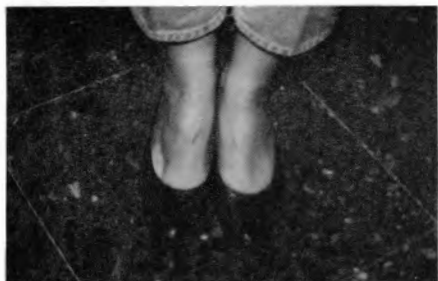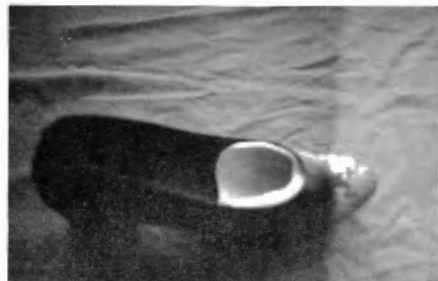
Fig. 9

- Recogemos bien el arco externo en toda su longitud, incidiendo en cuboides para compensar el varismo.
- Recortamos la parte distal de la prótesis, dejando libres los dedos para evitar su maceración, hasta encajar la prótesis en el calzado, de forma que no se vea (Fig. 9).
- Escogemos como material para la confección del soporte plantar plexidur de 3 mm de grosor, para conseguir que mantenga bien la corrección del arco longitudinal externo (Figs. 10-11).



Figs. 10 - 11

Puede observarse el tratamiento terminado y adaptado al calzado que habitualmente utiliza la paciente (Figs. 12-13).



Figs. 12 - 13

### TERCER CASO

El tercer caso que presentamos es similar al anterior en cuanto al nivel de amputación.

Se trata de una paciente diabética de 50 años que acude

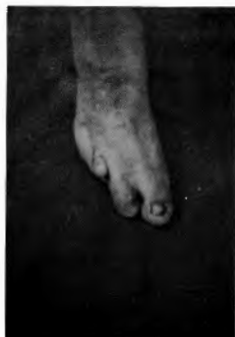

Fig. 14

a consulta después de varias intervenciones quirúrgicas (Fig. 14). Presenta:

Dolor selectivo en bases de 3.º, 4.º y 5.º metatarsianos.

Heloma de pulpejo de 2.º dedo.

Edema post-quirúrgico de dicho dedo.

Algas generalizadas en todo el pie (Fig. 15).

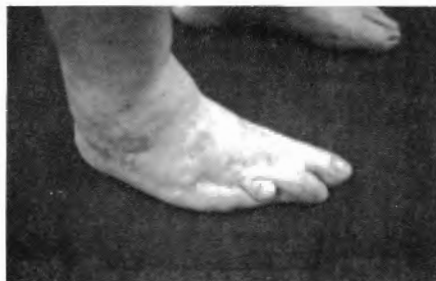

Fig. 15

Para deambular precisa de vendajes y protecciones de algodón que se efectúa ella misma y como único calzado usa un tobipié.

En carga, presenta edema maleolar y adducción mecánica postquirúrgica, además de un incremento del varismo por déficit de apoyo en arco externo y rotación del 2.º dedo con clinodactilia distal.

La problemática de esta paciente inició, según refiere ella misma, hace cuatro años con un heloma infectado en dorso de 5.º dedo.

Podemos observar las alteraciones vasculares por calcificación y la destrucción osteo-articular de las cabezas metatarsales y bases de las falanges proximales de 4.º y 5.º dedos (Fig. 16).

Dos años más tarde y tras infecciones repetidas ha ido sufriendo amputaciones parciales, presentamos estudio ra-

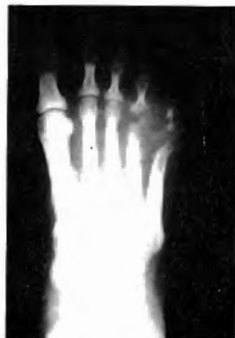
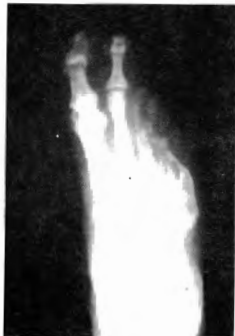
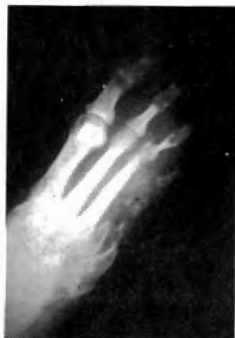Fig. 16

diológico secuencial de dichas intervenciones (Figs. 17-18). La última intervención que se le efectuó fue una artroplastia a nivel de la interfalángica proximal del 2.º dedo, por presentarse éste en garra.



Figs. 17 - 18

Realizamos exploración y estudio biomecánico de la paciente observando una dismorfología de la huella y un desplazamiento del centro de gravedad hacia la extremidad izquierda, aparte de la marcha en supinación de la extremidad afecta (Fig. 19).

Debido a la imposibilidad física de esta paciente para poder colocarse un guantelete, optamos de entrada por confeccionarle el tratamiento integrado en el soporte plantar. Para ello confeccionamos el molde, intentando recoger al máximo (Fig. 20) el arco externo y haciendo presión en cuboides, como en el caso anterior, para intentar compensar el varismo. Debido a la alteración metabólica de la paciente, nos inclinamos por un material semi-blando, con capacidad de amortiguación y que al mismo tiempo sustituya el efecto del tejido adiposo plantar, por lo que empleamos un foam termoadaptable semi-blando consistente.

Una vez adaptado sobre el molde, rellenamos con goma espuma la zona amputada para evitar el desplazamiento digítometatarsal existente, dándole una forma de cuña para




Fig. 19

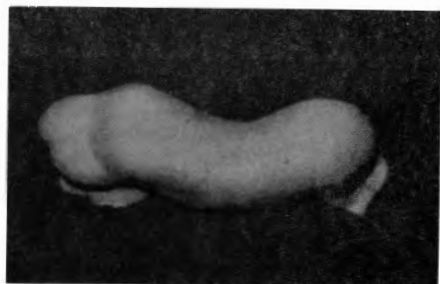


Fig. 20

que haga el efecto de un elemento pronador anterior y compense la supinación existente en el antepié (Fig. 21).

Debido a la poca consistencia del material empleado decidimos complementar el tratamiento mediante un soporte de plexidur que compense mejor el varismo dinámico (Fig. 22).

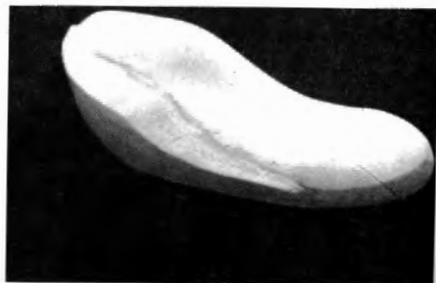

Fig. 21

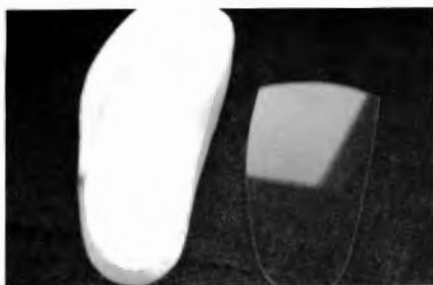


Fig. 22

Antes de adherir los dos soportes, hacemos deambular al paciente durante unos días para comprobar la efectividad del tratamiento, lo cual nos permite retocar el soporte de pleixidur sin dificultades, ya que en dos ocasiones aumentamos la corrección del arco externo hasta conseguir el efecto deseado (Fig. 23).

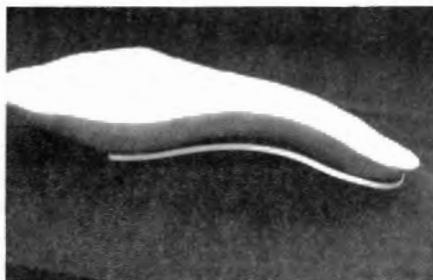


Fig. 23




Fig. 24

Podemos observar el cambio que se experimenta en la huella plantar con y sin el tratamiento (Fig. 24). Recomendamos un calzado fisiológico con capacidad suficiente para obtener la correcta interrelación pie, prótesis, calzado (Fig. 25).



Fig. 25

#### AMPUTACION TRANSMETATARSAL

Es un tipo de amputación que incide sobre los cinco metatarsianos; ésta será más distal o proximal dependiendo de la alteración. Parte importante en este tipo de amputación será el muñón, que se efectúa con un colgajo de piel de la cara plantar y debe servir de almohadillado.

Los resultados de las amputaciones a nivel del metatarso empeoran a medida que el muñón se acorta. Frecuentemente aparece un equinismo, y la formación de osteofitos a nivel de la amputación es rápida.

El último caso que presentamos es el de un paciente que presenta amputación transmetatarsal a nivel de sus bases, debida a alteraciones vasculares agravadas con un proceso infeccioso (Fig. 26).

Acude a consulta por presentar úlcera traumática en la

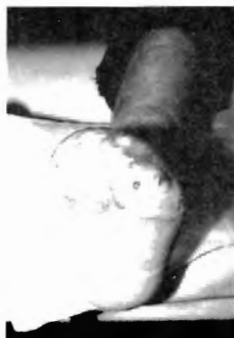

Fig. 26

zona distal del muñón, que precisa de tratamiento mediante limpieza y curas tópicas.

Radiológicamente se observa que la zona distal de los metatarsianos presenta irregularidades, y a nivel de 4.º y 5.º aparece una imagen que hace sospechar de la presencia de una osteofitosis que coincide con la zona de la úlcera (Fig. 27).

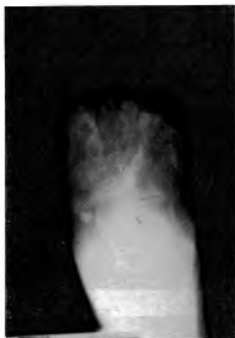

Fig. 27

Efectuamos tratamiento ortopodológico provisional mediante la confección de un soporte plantar de foams, descargando la zona de la úlcera para evitar al máximo las hiperpresiones sobre la misma (Fig. 28).

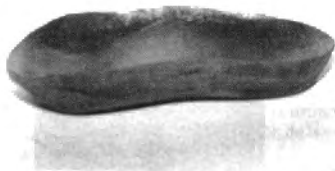

Fig. 28

El tratamiento definitivo consiste en la confección de un soporte de foam semiduro, reforzando los arcos con cornylon y unido a una palmilla de ortholen que ocupa el perímetro interno del calzado (Fig. 29).

Añadimos la prótesis propiamente dicha y confeccionada con foam consistente para conseguir que el tratamiento sea ligero (Fig. 30).

A esta zona distal le efectuamos unos cortes en forma de «V» para facilitar el movimiento de despegue. Se unen ambas partes mediante cola de impacto (Fig. 31). Aplicación

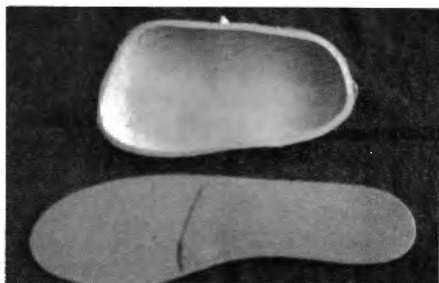


Fig. 29

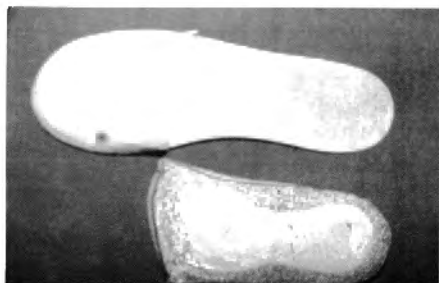


Fig. 30

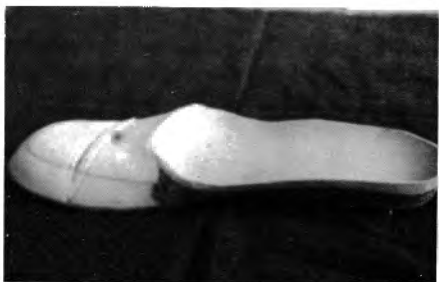

Fig. 31

del tratamiento en el calzado del paciente que, como pueden observar, ha sido modificada por el mismo, añadiéndole una cinta que aumenta la sujeción del mismo (Figs. 32-33).



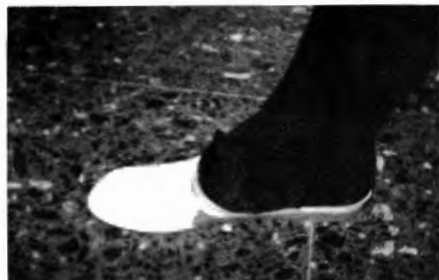

Fig. 32



Fig. 33

## CONCLUSIONES

Sea cual sea el nivel de amputación, la confección de la prótesis debe intentar devolver al máximo la funcionalidad dinámica del paciente, no debe ser únicamente el relleno de lo que falta.

Se debe valorar mucho la capacidad de comprensión del paciente, así como su capacidad física para el uso de la prótesis.

Los materiales que empleemos variarán mucho dependiendo de cada paciente, e incluso de las preferencias del propio profesional, pero ante todo deben ser agradables y atraumáticos en contacto con el muñón, sobre todo en pacientes diabéticos.

## BIBLIOGRAFIA

1. Vitali; Robinson; Andrews; Harris; *Amputaciones y prótesis*. Ed. Jims, 1984.
2. Hackenbroch, M.; Witt, A.N.; *Atlas de cirugía ortopédica*. Vol. 5. Pierna y pie. Ed. Científico-Médica, 1978.
3. Kapandji; *Cuadernos de fisiología articular*. Toray - Masson, 1977.
4. Viladot; Cobi; Clavell; *Ortesis y prótesis del aparato locomotor*. Ed. Masson, 1987.
5. Viladot, A.; *Patología del antepié*. Ed. Toray, 1984.
6. Giannestras, N.J.; *Trastornos del pie*. Ed. Salvat, 1983.