



EXOSTOSIS SUBUNGUEAL

Trabajo Fin de Grado de Podología
Código asignatura: 360416
Autora: Pamela Stephany Villanueva Sánchez
Tutor: Dr. Enric Giralt de Veciana
Fecha de presentación: 8 de Junio de 2015

ÍNDICE

1. RESUMEN.....	5
2. JUSTIFICACION.....	7
3. OBJETIVOS.....	8
4. MATERIAL Y METODOS.....	9
4.1 BASES DE DATOS Y FUENTES DOCUMENTALES CONSULTADAS	9
4.2 ESTRATEGIA DE BUSQUEDA.....	9
4.3 CRITERIOS DE SELECCIÓN	9
4.3.1 Criterios de inclusión.....	9
4.3.2 Criterios de exclusión.....	9
5. INTRODUCCION.....	10
6. ANTECEDENTES HISTÓRICOS.....	11
7. DEFINICION	12
8. ANATOMIA DEL APARATO UNGUEAL	12
8.1 CRECIMIENTO DE LA LÁMINA UNGUEAL.....	13
8.2 FUNCIONES DE LA UÑA	13
8.3 ESTRUCTURA DE LA UÑA	14
8.3.1 Matriz ungueal	14
8.3.2 Lecho ungueal	15
8.3.3 Lámina ungueal	15
8.3.4 Pliegue proximal o eponiquio	16
8.3.5 Cutícula	16
8.3.6 Lúnula o media luna blanca	17
8.3.7 Pliegues periungueales laterales	17
8.3.8 Banda onicodérmica	18
8.3.9 Hiponiquio.....	18
9. HISTOLOGIA.....	18
10. EPIDEMIOLOGIA	19
11. ETIOLOGIA	20
12. CLINICA	21
12.1 ALTERACIONES UNGUEALES POR EXOSTOSIS.....	21
12.2 RADIOGRAFIA.....	22
13. DIAGNOSTICO DIFERENCIAL	23
13.1 AFECCIONES DERMATOLÓGICAS.....	23
13.1.1 Tumor glómico	23
13.2 ENTIDADES OSEAS.....	24

Exostosis subungueal

13.2.1 Condroma	24
13.2.2 Osteocondroma	26
14. CLASIFICACION SEGÚN LOS ESTADIOS	30
14.1 ESTADIOS INICIALES	31
.....	31
14.2 ESTADIOS MODERADOS	31
14.3 ESTADIOS SEVEROS	32
15. TRATAMIENTO	34
15.1 TRATAMIENTO INCRUENTO	34
15.1.1. Inyecciones de esteroides.....	34
15.1.2 Ortesis	35
15.1.3 Terapia física	35
15.2 TRATAMIENTO CRUENTO	35
15.2.1 Abordaje quirúrgico.....	35
15.2.2 Clasificación.....	36
16. DISCUSIÓN.....	45
17. CONCLUSIONES	46
18. BIBLIOGRAFIA.....	47
19. AGRADECIMIENTOS	49

INDICE DE TABLAS

TABLA 13.2. Diagnóstico diferencial entre exostosis y osteocondroma.....	28
TABLA 14. Clasificación clínica según la evolución de la deformidad y la sintomatología asociada	30
TABLA 14.1. Clasificación de Yague de Paz.....	33
TABLA 15.2.2.Esquema terapéutico para el tratamiento de la exostosis subungueal asociada a la onicocriptosis.....	36
TABLA 15.2.4 Estadio y técnica correspondiente.....	38
TABLA 15.2.2. 2. Técnicas a campo abierto y tipo de incisión.....	40

Exostosis subungueal

INDICE DE ESQUEMA

Técnicas quirúrgicas para la exostosis.....	37
---	----

INDICE DE FIGURAS

FIGURA 5. Radiografía (Rx) de Exostosis subungueal.....	10
FIGURA 7. Exostosis subungueal.....	12
FIGURA 8.3 Estructura del aparato ungueal.....	14
FIGURA 8.3. Estructura del aparato ungueal.....	16
FIGURA 8.3. Estructura del aparato ungueal	17
FIGURA 9. Exostosis subungueal macroscópicamente.....	19
FIGURA 12.1 Uñas en teja de Provenza.....	20
FIGURA 12.2. Radiografía (Rx) de una exostosis subungueal.....	22
FIGURA 13.2.1. Condroma.....	24
FIGURA. 1 Rx de una exostosis.....	25
FIGURA. 2 Rx de un condroma.....	25
FIGURA 13.2.2 Osteocondroma.....	26
FIGURA. 3.2.2.1 Rx de un osteocondroma.....	27
FIGURA 4.1 Exostosis subungueal en estadio inicial.....	31
FIGURA 14.2. Exostosis subungueal en estadio moderado.....	32
FIGURA 14.3. Exostosis subungueal en estadio severo.....	33
FIGURA 15.2.2. 1 Mínima Incisión Surgery MIS.....	38
FIGURA 15.2.2.2.3. Abordaje a campo abierto: Boca de pez.....	39

1. RESUMEN

La exostosis subungueal es una excrecencia benigna de crecimiento lento del hueso normal debajo de la uña, su localización más frecuente en el pie es en la superficie dorsal de la falange distal del 1er dedo aunque puede aparecer en cualquier otro. Es descrito como una deformidad adquirida en la que el traumatismo o microtraumatismo parece ser la etiología más común. Es esencial desarrollar un buen diagnóstico diferencial entre patologías dermatológicas y óseas. A partir del estadio de la exostosis y las afectaciones de los pliegues periungueales se realizará las diferentes técnicas quirúrgicas que se crean convenientes.

Conclusiones

Es primordial conocer las características diferenciales entre patologías que cursan con sintomatología parecida para llegar a un diagnóstico correcto. Hay una relación importante entre la proliferación de la exostosis y la modificación que sufre la lámina ungueal. Mediante una anamnesis y exploración completas se llegará a la etiología de la exostosis dando lugar a la realización del tratamiento adecuado. A través de una radiografía podremos llegar a diferenciar una exostosis de un osteocondroma u otra patología similar. En dependencia al grado de exostosis existente vendrá determinado el tratamiento más correcto.

Palabras clave

Exostosis subungueal. Patología ungueal. Osteocondroma. Condroma. Diagnóstico diferencial.

ABSTRACT

Subungual exostosis is a benign outgrowth of slow growth of normal bone under the nail, the most common foot location is on the dorsal surface of the distal phalanx of the hallux although it may appear in the others. It is described as a deformity acquired by trauma or microtrauma and it seems to be the most common etiology. It is essential to develop a good differential diagnosis between skin and bone diseases. For a proper treatment, different surgical techniques will be considered depending on the stage of the exostosis and the effects of the periungual fold.

Conclusions

It is essential to know the different characteristics between pathologies with similar symptoms to reach a correct diagnosis. There is an important relationship between the proliferation of the exostosis and modification suffering the nail plate. Through an anamnesis and a complete examination we will know the etiology of the exostosis and proceeding to do a suitable treatment. Through x-rays we can see the difference between an exostosis and an osteochondroma or other similar pathology. Depending of the exostosis' grade we can determine the correct treatment.

Keywords

subungual exostosis. Nail pathology. Osteochondroma. Chondroma Differential diagnosis.

2. JUSTIFICACION

Este trabajo pretende profundizar algunos conceptos acerca de la exóstosis subungueal, conocer la manera de establecer un diagnóstico correcto, para poder, así realizar correctamente un tratamiento.

No debemos olvidar que se trata de una patología que puede confundirse fácilmente con otras lesiones, por ello, considero que es importante establecer un diagnóstico diferencial adecuado. Esto evitará diagnósticos erróneos y nos llevará por tanto, al correcto tratamiento.

Una parte muy importante de nuestro trabajo como podólogos, es la prevención mediante la educación sanitaria.

Para poder realizar esta función correctamente, debemos conocer los factores causantes y predisponentes de esta patología. Así podremos orientar a nuestros pacientes hacia prácticas saludables que eviten su formación.

Al mismo tiempo, una vez diagnosticada la exóstosis subungueal es importante aplicar el procedimiento quirúrgico más adecuado a las características de la lesión y según cada paciente. Valorando las características de la lámina ungueal y la exóstosis, podremos decidir la técnica más específicamente.

Cabe recalcar que no existen muchos estudios que hablen del tema, que es una patología prevalente y que por tanto considero que debe ser estudiada a profundidad.

Exostosis subungueal

3. OBJETIVOS

Principal

- Es conocer las características específicas de la exostosis subungueal para un correcto diagnóstico y tratamiento.

Secundarios

- Poder diferenciar la exostosis subungueal de otras patologías que cursan con sintomatología parecida
- Conocer los factores que ocasionan la formación de exostosis subungueal
- Valorar la implicación ungueal según las características de la exostosis subungueal
- Aplicar el tratamiento quirúrgico más correcto en dependencia a las características de la exóstosis y la lámina ungueal.

4. MATERIAL Y METODOS

4.1 BASES DE DATOS Y FUENTES DOCUMENTALES CONSULTADAS

Ya que es un trabajo de revisión, documentación e investigación bibliográfica ha resultado esencial la búsqueda de artículos y libros extraídos del CRAI del Campus de ciencias de la salud de la Universidad de Barcelona, recursos vía internet referente a la patología de la exostosis subungueal, definición, clasificación y tratamiento. Así como las bases de datos: PUBMED, MEDLINE, CINAHL, SCOPUS.

4.2 ESTRATEGIA DE BUSQUEDA

Las palabras clave que utilicé para mi búsqueda de artículos son: Exostosis subungual, exostosis subungueal, etiología, estadio, clínica, tratamiento, treatment, surgery, MIS, Boca de pez, Boca de tiburón, traumatismos, anatomía ungueal.

4.3 CRITERIOS DE SELECCIÓN

4.3.1 Criterios de inclusión

No he aplicado limitación temporal alguna en cuanto a los artículos escogidos referente ya que si no, no tendría artículos suficientes.

He tenido en cuenta artículos en inglés y castellano para mi trabajo.

4.3.2 Criterios de exclusión

Aquellos que no podía acceder a través del fondo del CRAI biblioteca o eran de pago.

5. INTRODUCCION

La exostosis subungueal es una lesión o patología ósea descrita por Dupuytren en el año 1817 y definida por este mismo autor en 1847.

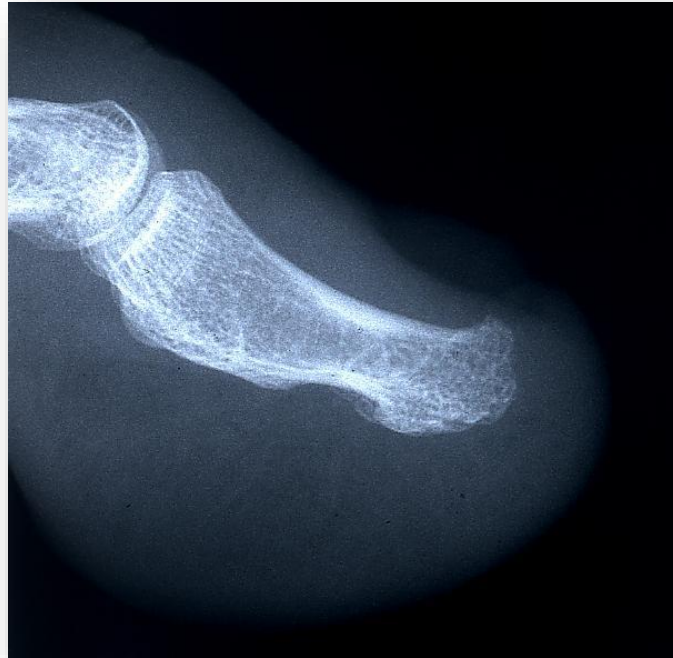

Figura 5. Radiografía (Rx) de Exostosis subungueal (Fuente cedida por el Profesor JM. Ogalla)

Según Salazar Graván y Susana (2014) la exóstosis subungueal se considera un tipo de osteocondroma que produce deformidad cutánea y ungueal de rápido crecimiento, no doloroso, frecuentemente tras un traumatismo. Puede ser confundida inicialmente con una enfermedad de la uña (paroniquia u onicosis) permitiendo el crecimiento de la lesión subyacente.

Las exostosis subungueal es una excrecencia benigna de crecimiento lento del hueso normal debajo de la uña, se presenta de forma aislada. Puede aparecer en todos los huesos del esqueleto aunque la localización más frecuente es en la falange distal de los dedos del pie afectando a la unidad ungueal.

La presencia de una exostosis subungueal se suele interpretar como un proceso reactivo, más que como un proceso neoplásico, descrito como una

Exostosis subungueal

deformidad adquirida en la que el traumatismo o microtraumatismo parece ser la etiología más importante de los factores, se cree que el uso de tacones altos, zapatos estrechos; esfuerzos atléticos; cirugías anteriores; y trastornos primarios tales como hallux valgus y hallux limitus pueden acelerar el desarrollo de este trastorno.

Ocurre con más frecuencia en la cuarta y quinta década de la vida y es más común en mujeres que en hombres.

Clínicamente, puede aparecer en combinación con otras alteraciones de las uñas enmascarando el estado del hueso subyacente, con frecuencia no reconocido o mal diagnosticado.

6. ANTECEDENTES HISTÓRICOS

Descrita inicialmente por el Barón Guillaume Dupuytren en el año 1817 y definida por este mismo autor en 1847. La definió como un crecimiento óseo de la falange distal del dedo gordo del pie. Éste subrayó que estas lesiones se confundían frecuentemente con una patología de la uña y a veces fueron tratadas incorrectamente con cauterizaciones, otras veces fueron diagnosticadas como un tumor maligno y en alguna que otra ocasión con medidas excesivamente radicales, tales como la amputación digital.

La patogenia exacta de la exostosis subungueal no está clara, aunque el trauma, infección, tumor, anormalidad hereditaria, o la activación de un quiste cartilaginoso todo se ha sugerido como posibles etiologías de exostosis subungueal. La mayoría considera que es una metaplasia reactiva resultante de microtraumatismos. La exóstosis subungueal, comparte algunas características clínicas y radiológicas con el osteocondroma.

7. DEFINICION

Podría definirse como una excrecencia benigna de crecimiento lento del hueso normal debajo de la uña, la localización más frecuente en el pie es en la superficie dorsal de la falange distal del dedo gordo del pie según Francisco José Moreno Martín (2009) este determinó que las exostosis son aisladas, de crecimiento lento, son tumores benignos osteocondrales que pueden aparecer en todos los huesos del esqueleto, las exostosis que aparecen en la falange distal de los dedos de los pies y afectan a la unidad ungueal se llama exostosis subungueal, el dedo gordo del pie es la localización más frecuente aunque pueden aparecer en cualquier dedo.

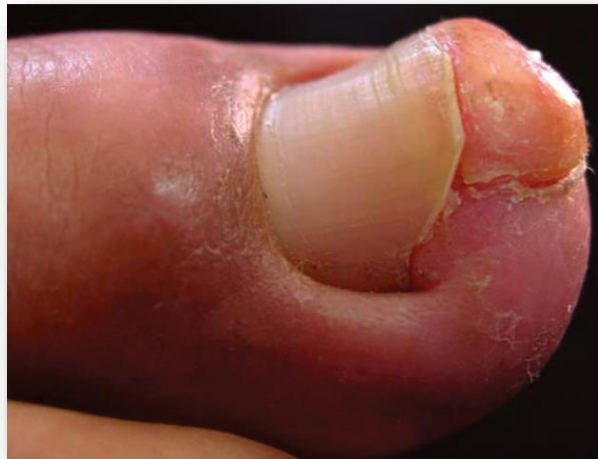

Figura 7. Exostosis subungueal. (Fuente: [http://imgkid.com/subungual-exostosis.shtml /](http://imgkid.com/subungual-exostosis.shtml/))

8. ANATOMIA DEL APARATO UNGUEAL

La uñas se consideran órganos anejos de la piel y constituyen una cobertura evidente y sólida sobre el dorso de las falanges distales de los dedos, se componen de una estructura de epitelio estratificado plano, queratinizado y dispuesto de forma biconvexa facilitando su adhesión al lecho ungueal.

Las uñas se desarrollan a partir de la epidermis. La lámina ungueal presenta un aspecto rosado debido a su transparencia revelando el flujo sanguíneo de los capilares de la dermis subyacente al lecho ungueal.

Exostosis subungueal

La uña tiene una forma cuadrangular, rodeada lateralmente por dos surcos, denominados labios o rodetes ungueales, los cuales a su vez están delimitados por dos pliegues ungueales laterales.

8.1 CRECIMIENTO DE LA LÁMINA UNGUEAL

Su crecimiento es aplanado por la orientación de la matriz ungueal, y también por la dirección de la diferenciación celular que se produce en esta zona y porque la queratinización ocurre en la base de la uña, limitada dorsalmente por el pliegue proximal y ventralmente por la falange distal.

El grosor de las uñas varía de un individuo a otro entre 0,5 – 0,75 mm en los dedos de las manos y hasta 1mm en los dedos de los pies.

La lámina ungueal crece a lo largo de la vida, ocupando aproximadamente el 50% de la falange distal del primer dedo.

El crecimiento medio en longitud de las uñas de los dedos de las manos es de, aproximadamente, 1mm a la semana, mientras que en las uñas de los pies este crecimiento es tres veces más lento.

8.2 FUNCIONES DE LA UÑA

- Protege a los dedos frente a traumatismos
- Facilita la regulación de la circulación periférica
- Favorece la sensación propioceptiva a través de la contrapresión
- Protege estructuras neurovasculares
- Amplían la superficie de apoyo de los dedos durante la marcha

8.3 ESTRUCTURA DE LA UÑA

8.3.1 Matriz ungueal

La matriz ungueal es el epitelio localizado por debajo del pliegue proximal del aparato ungueal y se encarga de mantener el crecimiento de la lámina ungueal. Ocupa la anchura de dicha lámina y longitudinalmente se extiende desde los 5mm anteriores al pliegue por debajo de la piel hasta el borde distal de la lúnula, que implica que la mayor parte de la matriz se encuentra bajo la piel del dorso de la falange distal.

La transformación de las células superficiales de la matriz en células ungueal da lugar al crecimiento de la lámina ungueal, de esta forma la capa, más externa y dura es empujada hacia fuera sobre el estrato germinativo.

La matriz es la región productora de la uña, la parte proximal de la matriz es la encargada de producir la uña dorsal, y la parte distal, la cara inferior de la lámina.

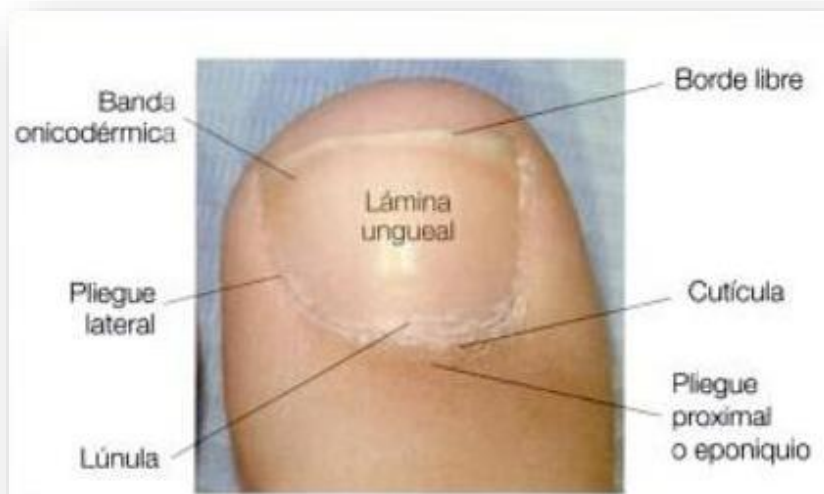

Figura 8.3 Estructura del aparato ungueal. Fuente: Atlas de cirugía ungueal)

Exostosis subungueal

8.3.2 Lecho ungueal

Denominado también matriz estéril por su mínima aportación celular a la formación de la cara inferior de la lámina.

Esta aportación ayuda a que la lámina crezca y se adhiera al lecho ungueal, en el lecho aparecen restos de la queratina de la lámina ungueal.

El lecho presenta pliegues longitudinales paralelos a los pliegues de la lámina ungueal, dándole adherencia a la unión lámina – lecho, ya que aumenta la superficie de contacto entre ambos.

8.3.3 Lámina ungueal

Se denomina uña a la placa o lámina ungueal, constituye de una cobertura sólida, fuerte y relativamente inflexible sobre el dorso de las falanges distales de los dedos.

Compuesta por células queratinizadas, enucleadas y muy cohesionadas. Tiene una estructura de epitelio estratificado plano, queratinizado, y adquiere forma biconvexa.

La forma curvada de la uña, además de facilitar su adherencia al lecho ungueal, parece que tiene relación con la forma de la falange subyacente.

La lámina ungueal se forma a partir de la matriz ungueal, por lo que los cambios que afecten a ésta también afectarán a la primera. La matriz ungueal produce la lámina ungueal de manera continua a la velocidad de 0,1 mm diario en las manos y un tercio de esta velocidad en los pies.

Exostosis subungueal

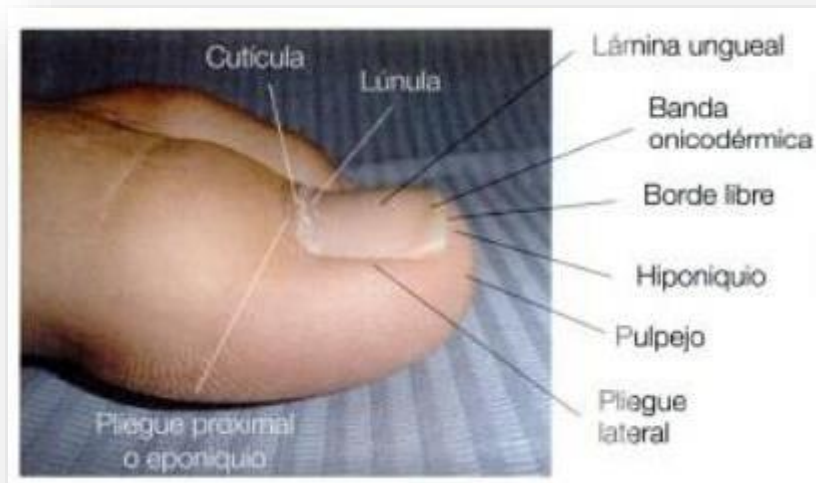


Figura 8.3. Estructura del aparato ungueal (Fuente: Atlas de cirugía ungueal)

La lámina ungueal es traslúcida, de color blanquecino proximalmente (sobre la lúnula), rosada sobre el lecho ungueal, que trasluce una dermis altamente vascularizada, y presenta una coloración clara traslúcida sobre el borde libre. Fina en los niños, con la edad la lámina se vuelve pálida, apagada y opaca. En personas mayores de 50 años se aprecian surcos longitudinales que dan a las uñas aspecto de “eslabones de salchichas”.

8.3.4 Pliegue proximal o eponiquio

Es la región del epitelio que se encuentra en la parte más proximal de la lámina ungueal. Protege dorsalmente la matriz ungueal que es la principal productora de la lámina ungueal. La parte más plantar del pliegue ayuda a la formación de la lámina ungueal.

El eponiquio está compuesto por epidermis no ungueal en la parte más dorsal, y se continúa con un pliegue epidérmico que termina plantarmente en estrecha unión con la lámina ungueal en crecimiento.

8.3.5 Cutícula

Se forma como una extensión endurecida y queratinizada del pliegue ungueal proximal, que rodea el surco proximal y se adhiere a la parte dorsal de la lámina

Exostosis subungueal

ungueal, cerrando el espacio entre la lámina ungueal y el pliegue proximal. La cutícula está formada por el estrato corneo modificado, que procede de las regiones inferior y superior del pliegue proximal. Además contribuye a proteger la matriz ungueal evitando que cualquier objeto extraño llegue a afectarla.

8.3.6 Lúnula o media luna blanca

Es una estructura epitelial bajo la zona proximal de la lámina ungueal. Su color es blanquecino, se localiza justo en la zona de separación de la matriz con el lecho ungueal. Tiene forma de media luna. Su color es pálido y blanquecino se debe a que la dermis vascular subyacente a la matriz ungueal en esta región no se trasluce, porque en esa zona el estrato basal de la matriz es más grueso que en otras regiones, como el lecho ungueal, en los pies prácticamente solo se observa en el primer dedo.

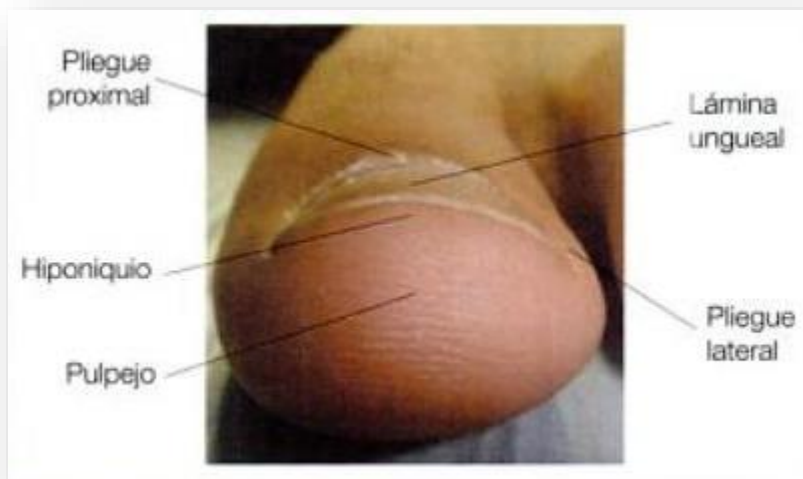

Figura 8.3. Estructura del aparato ungueal. (Fuente: Atlas de Cirugía ungueal)

8.3.7 Pliegues periungueales laterales

Son pliegues epidérmicos de estructura similar a la descrita en el pliegue ungueal proximal, en este caso los pliegues rodean la uña lateralmente. La función principal es proteger la lámina ungueal evitando que pase material

extraño bajo la uña, resguardando de posibles infecciones y cambios en ella.

Exostosis subungueal

8.3.8 Banda onicodérmica

Es la línea que separa el borde libre de la uña del lecho ungueal. El borde libre es la parte de la lámina ungueal que puede extenderse más allá del extremo distal del dedo, localizada frente al hiponiquio y al cual no se encuentra adherido.

8.3.9 Hiponiquio

Es el borde epitelial o de epidermis situado bajo el borde libre de la lámina ungueal; es distal al lecho ungueal. Limitado por una línea eritematosa que precede a la banda onicodérmica, más fina y translúcida, presentando una anchura de 0,1 – 1mm. Esta línea formará la unión del hiponiquio con el lecho. Se encuentra distal al lecho ungueal, bajo el borde libre de la uña, continuándose con la piel del pulpejo del dedo. Esta región es de coloración rosada y de convexidad distal.

9. HISTOLOGIA

Según Andrea T Deyrup y et al (2015). El osteocondroma muestra una transición gradual de la proliferación de células fusiformes de cartílago hialino en el hueso trabecular. En cambio, en la exostosis esta transición no está bien conservada.

Según Alfred J Phillips (1998) En el examen macroscópico, la cabeza de la exostosis es brillante y lisa, y se compone de cartílago. En general, una exostosis subungueal consta de fibrocartílago, mientras que la cabeza del osteocondroma subungueal se compone de cartílago hialino. En ambos casos, hay señales frecuentes de rápido crecimiento. Este es identificado por una hiper celularidad y aumento de la actividad mitótica.

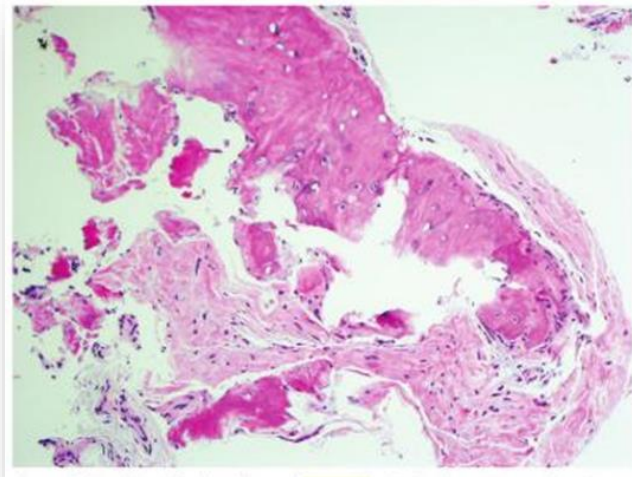


Figura 9. Exostosis subungueal macroscópicamente. (Fuente: Practical Orthopedic Pathology: A Diagnostic Approach)

10. EPIDEMIOLOGIA

Según Francisco Javier García Carmona, et al (2009) la exóstosis es más frecuente en mujeres que en hombres en una proporción de 4:1 y su incidencia en la 5ta década de la vida.

Con respecto a la edad de aparición, José Luis Lázaro Martínez y et al (2009) señalan su comienzo entre la 2ª y 3ª década de la vida otros como Lelièvre o Duvries opinan que la frecuencia es mayor en la adolescencia que en el adulto.

Según Lemont y Christman (1990) clasifican el proceso formativo de la exóstosis subungueal en:

- Tipo I (genético). Se da entre la segunda y tercera décadas de la vida. Presenta una hipertrofia de la zona media del lecho ungueal, con crecimiento del lecho trabecular que está recubierto por fibrocartílago, asociado mayormente a una paroniquia.
- Tipo II (adquirido). Aparece entre la cuarta y sexta décadas de la vida, con una localización dorsocentral y distal sin recubrimiento de la misma por tejido cartilaginoso. El traumatismo es el agente causal más importante.

Exostosis subungueal

Murphey señala que el 77-80 % de las lesiones que afectan al pie, se localizan en el primer dedo.

11. ETIOLOGIA

Según José Luis Lázaro y Esther García Morales (2009), la irritación crónica en el periostio podría ser la causa más común de la exostosis. Según Enric Giralt et. al es la irritabilidad del periostio (2010).

Por lo que relacionamos diversos factores desencadenantes de dicha irritación:

- Práctica de actividades deportivas que dan lugar a microtraumatismo repetitivos en la uña y la falange distal del hallux por el roce del calzado
- Calzado con puntera estrecha y tacón alto, esto más que todo en sexo femenino ya que da lugar a microtraumatismos
- Hiperextensión de la falange distal del primer dedo por el roce continuo que provoca hallux extensus
- Antecedentes quirúrgicos en las uñas.
- Anomalías en la longitud del dedo
- Rotaciones digitales
- La inestabilidad del arco longitudinal del pie, ya que un primer radio dorsiflexionado, bien como alteración primaria o secundaria a una excesiva pronación del pie, que pueda causar un hallux limitus podría ser un ejemplo, ya que en esta deformidad la falange proximal se coloca en flexión y la distal se hiperextiende como un mecanismo compensatorio ocasionando así que la punta del dedo sufra una agresión local de forma constante contra la pala del zapato.
- Traumatismos agudos sobre el área de la lesión
- Como etiología hereditaria:

Otro factor etiológico es el Síndrome de Exostosis Múltiple, una enfermedad autosómica dominante que afecta principalmente a la población infantil y se caracteriza por el desarrollo de exóstosis en los huesos largos, siendo raras las descripciones de exóstosis subungueales en este síndrome.

Exostosis subungueal

- Malformaciones en el cartílago de la zona distal de la falange del hallux, es un factor etiológico a destacar. Lo más correcto es decir que en algunos pacientes con exóstosis podía existir un resto atávico en la región distal y medial del hallux que correspondería a una forma de “prehallux”.

12. CLINICA

La clínica de la exostosis subungueal es:

- Inflamación en el lecho ungueal dando un aspecto rojizo a la zona, aumentando produce una isquemia con dolor a la presión directa sobre la lámina ungueal que puede estar sobrelevada, acompañándose de inflamación a nivel de los surcos ungueales.
- La infección y la ulceración solo estarán presentes en casos muy severos de exóstosis por el crecimiento óseo desmesurado.

12.1 ALTERACIONES UNGUEALES POR EXOSTOSIS

Las uñas en teja de provenza es una alteración ungueal típica que produce la exostosis subungueal al ir aumentando el tamaño y su grado, la lámina ungueal irá deformando su estructura lentamente llegando a adquirir forma de teja o pinza produciendo un estrangulamiento del lecho ungueal, los bordes laterales de la uña ejercerán una presión constante, producirá una constricción de forma permanente en la superficie de la uña deformándola (unguis constringens). En casos extremos pueden unirse entre sí, formando un túnel, o tomando la forma

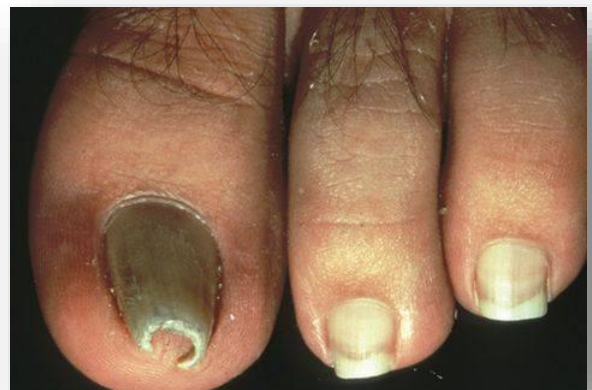

Figura 12.1 Uñas en teja de Provenza (Fuente: <http://www.nailsmag.com/article/962/what-are-pincer-nails>)

Exostosis subungueal

de un cono. Además de producir una erosión, por la presión de la exóstosis sobre éste.

Generalmente suele ser poco resistente y su lecho se encuentra relleno de lechos córneos. Los bordes cortantes tienden a hundirse en las partes blandas, debido a la plicatura lateral, predisponiendo a una uña encarnada

12.2 RADIOGRAFIA

Para el correcto diagnóstico es imprescindible la realización de una radiografía dorsoplantar y perfil del dedo afecto en placa oclusal que nos dará una imagen mucho más real y nítida.

En la radiografía debemos observar:

1. Las partes blandas
2. El periostio.
3. La cortical.
4. La diáfisis, metáfisis, epífisis y placa de crecimiento.
5. La articulación.

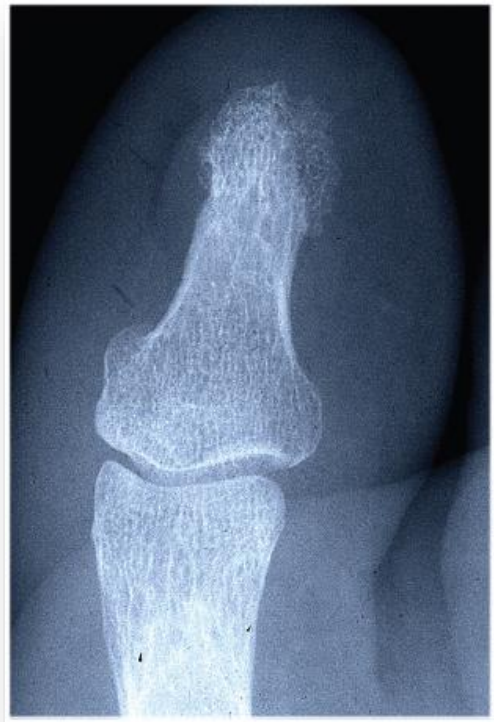

Figura 12.2. Rx de una exostosis subungueal. (Fuente: cedida por el Profesor JM. Ogalla)

Existen situaciones en las que la ausencia de sintomatología es aparente. En estadios iniciales la lesión puede no ser visible debido a la presencia de tejido fibroso cartilaginoso. En estadios avanzados se observará una excrecencia ósea en forma de pico, con una base ancha que se va estrechando a medida que aumenta en altura, sin interrupción de la cortical». Según Francisco Javier García Carmona, et al (2005).

Según Enric Giralt et al (2010) La exostosis está formada por tejido óseo, cartilaginoso y fibrótico; estos 2 últimos son radiotransparentes con lo que radiológicamente solo veremos tejido óseo.

13. DIAGNOSTICO DIFERENCIAL

13.1 AFECCIONES DERMATOLOGICAS

Según autores como Dumontier y Abimelec y García Carmona (2005) apuntan a la importancia de realizar un buen diagnóstico diferencial con afecciones dermatológicas que pueden tener su localización en el primer dedo del pie en la región subungueal, tanto de carácter benigno como maligno, como puede ser el quiste el tumor glómico.

13.1.1 Tumor glómico

Según A.Zalacaín, et al (2008). Se trata de una neoplasia vascular benigna originada en un segmento arterial denominado canal de Sucquet Hoyer. Además se puede definir como glomusneuromioarterial, y se localiza generalmente en los dedos de los pies (en su región subungueal) o en la piel y estructuras más profundas de cualquier parte del cuerpo.

Etiología, los tumores glómicos son hamartomas derivados del cuerpo glómico, una anastomosis arteriovenosa dérmica importante en el control de la presión y temperatura de la sangre periférica. Ultraestructuralmente y por inmunohistoquímica se ha observado que derivan del músculo liso vascular.

Existen dos tipos de tumor glómico: el solitario y el múltiple. El más común es el solitario, descrito por primera vez por Wood en 1812. El múltiple suele ser por transmisión genética, mientras que el solitario es adquirido. Pueden ser dérmicos o subcutáneos; raramente el tumor se vuelve maligno.

Clínica, el tumor glómico solitario se caracteriza por la siguiente tríada: Sensibilidad térmica, sensibilidad localizada y dolor. El múltiple, por noma general, es asintomático. Aunque la mayoría de los tumores glómicos múltiples son de escaso tamaño, algunos pueden alcanzar varios centímetros de diámetro.

Diagnóstico, su aparición esporádica, de pequeño tamaño, puede presentarse en cualquier parte del cuerpo y, con mayor frecuencia, en las extremidades,

Exostosis subungueal

especialmente en el lecho ungueal de personas jóvenes, con mayor predominio en mujeres.

Cuando se localizan bajo la uña, se observa una macha azul – rojiza a través de la placa ungueal y es muy doloroso a la compresión o a la palpación ligera. Los cambios de temperatura, especialmente el frío, pueden desencadenar el dolor. Además de la clínica, se debe realizar una radiografía para comprobar si hay alteración ósea, así como una resonancia magnética.

13.2 ENTIDADES OSEAS

También se tiene que realizar el diagnóstico diferencial con otras entidades óseas, como el condroma y el osteocondroma.

13.2.1 Condroma

Tumoración cartilaginosa primaria, benigna. Es el tumor más frecuente de la mano y el pie. Su localización puede ser en cualquier hueso del pie, pero con preferencia en el calcáneo y en las falanges.

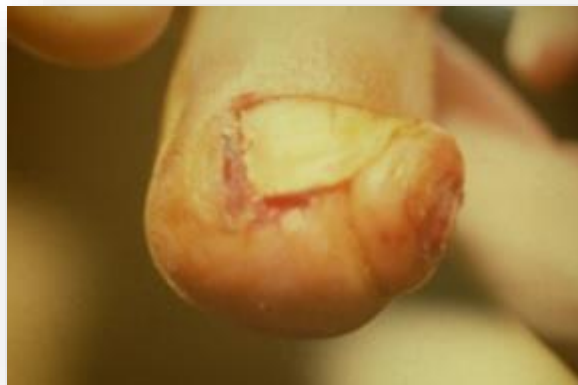

Figura 13.2.1. Condroma. (Fuente: Foto cedida por el Profesor JM. Ogalla)

Tenemos dos tipos de condroma:

- Encondroma: Situado en el interior de la sustancia ósea
- Econdroma: Generalmente se proyecta fuera del periostio en el curso de su crecimiento.

Exostosis subungueal

La etiología del condroma es como de la exostosis desconocida, la hipótesis son microtraumatismos repetitivos, los condromas solitarios se atribuyen por Virchow a la proliferación de fragmentos de cartílago de conjunción no empleados en el desarrollo del hueso y que más tarde evolucionan por cuenta propia.

Su clínica es una tumoración dura, inmóvil, de carácter cartilaginoso muy vascularizado, de crecimiento lento, dolor punzante a la presión, el tamaño varía entre 5 a 20 mm.

La proyección radiológica que se realiza para un buen diagnóstico es:

- Dorso plantar del dedo de lateral y perfil del dedo

Diferenciación entre exostosis y condroma

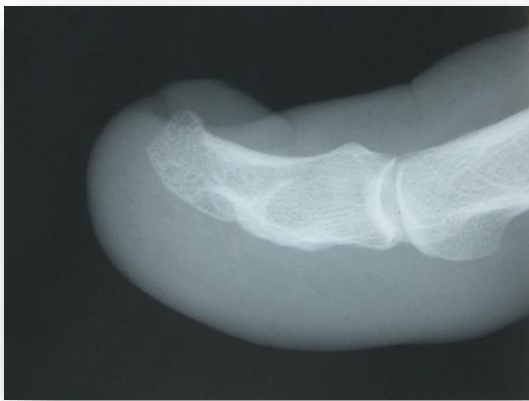

Figura. 5 Exostosis. (Fuente: Foto cedida por el Profesor JM. Ogalla)

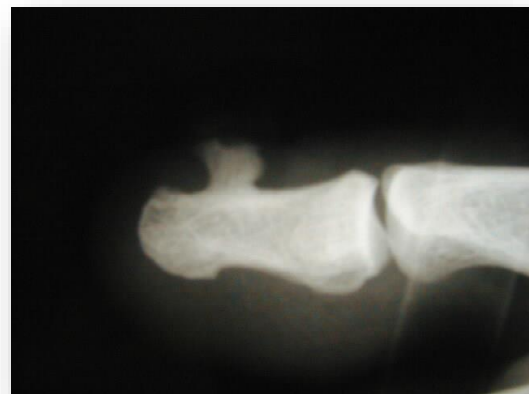


Figura. 6 Condroma (Fuente: Foto cedida por el Profesor JM. Ogalla)

La exóstosis en estadios iniciales puede no ser visible radiográficamente debido a la presencia de tejido fibrocartilaginoso en la lesión, sin aparición de formación perióstica de hueso, en estadios más avanzados, se observa una excrecencia ósea en forma de pico, localizada en la falange distal, consistente en hueso esponjoso con presencia de trabéculas óseas, con una base ancha que se va estrechando a medida que aumenta en altura, sin interrupción de la cortical. Al ser el hueso esponjoso, la imagen radiológica será radio opaca, es decir, tendrá densidad el hueso, además de crecer centrado con respecto al eje medio del

Exostosis subungueal

dedo. En el condroma su aspecto es sésil o pediculado, existe aparición de formación perióstica de hueso, el crecimiento es paralelo a la falange distal, es contrario a la articulación adyacente. Crece desplazado lateralmente.

13.2.2 Osteocondroma

Según García Carmona (2005) lo denomina exostosis osteocartilaginosa, de base sésil o pediculada que aparece en huesos de osificación endondral sobre todo en los grandes huesos largos (fémur, tibia, falanges, etc.) y que tiene asiento metafisario.

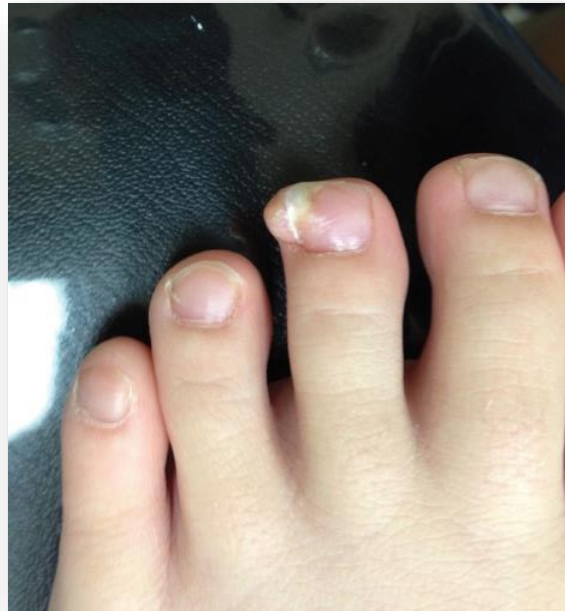

Figura 13.2.2 Osteocondroma. (Fuente: <http://www.pediatricconsultant360.com/article/subungual-osteochondroma-third-toe>)

Es infrecuente su hallazgo en el pie, cuando aparece tiene predilección por las diáfisis de los metatarsianos, aunque también puede presentarse de forma inusual en los dedos de los pies, sobre todo en la falange distal del primer dedo.

Su etiología no es bien conocida, podría ser que existiera un componente genético, con una variante hereditaria de este trastorno, aunque también podría estar relacionado con una historia de traumatismos previos, que provocarían el desprendimiento de un fragmento de periostio de la falange subyacente, que se diferenciaría y crecería, dando lugar a un tumor. También se ha propuesto la

Exostosis subungueal

hipótesis de que no se trate de un tumor verdadero, sino de un trastorno del crecimiento óseo ocurrido durante el proceso de osificación endondral; éste provocaría la aparición de células residuales del cartílago de crecimiento, las cuales proliferarían y se desarrollarían hasta conformar el osteocondroma. Ello explicaría que estas lesiones dejen de crecer al alcanzarse la madurez esquelética.

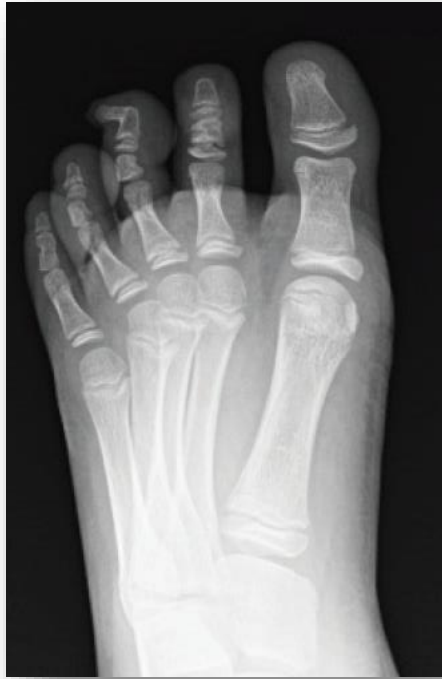

Figura. 7.2.2.1 Osteocondroma (Fuente: <http://www.pediatricconsultant360.com/article/subungual-osteochondroma-third-toe>)

Las manifestaciones clínicas del osteocondroma pueden pasar inadvertidas debido a su lento crecimiento. De manera que las lesiones permanecen asintomáticas o se descubren casualmente al realizar el estudio radiológico por otros motivos. Produce dolor a la presión directa o por compresión de las terminaciones nerviosas de la zona. Asimismo, es capaz de elevar la uña, despegándola y deformándola, en ocasiones incluso puede perforar el lecho ungueal. Este tumor no suele asociarse tan frecuentemente con la existencia de onicocriptosis como la exostosis subungueal, sin embargo puede causar la perforación del lecho con mayor frecuencia que esta.

Exostosis subungueal

Las dos patologías con una mayor similitud son la exostosis y el osteocondroma por ello se García Carmona (2008) realiza un cuadro comparativo.

	EXOSTOSIS	OSTEOCONDROMA
Definición	<ul style="list-style-type: none"> • Proliferación ósea benigna • Recubierta de tejido fibrocartilaginoso 	<ul style="list-style-type: none"> • Tumor óseo benigno • Recubierto de tejido cartilaginoso hialino
Epidemiología	Mujeres entre 40 – 60	Hombres menores de 20 años
Localización	<ul style="list-style-type: none"> • Extremo falange distal 1er dedo • No existe placa de crecimiento • Menor tamaño 	<ul style="list-style-type: none"> • Metáfisis de crecimiento 1er dedo de falange distal • Mayor tamaño
Etiología	<ul style="list-style-type: none"> • Traumatismo agudo • Microtraumatismos repetitivos 	<ul style="list-style-type: none"> • Trastorno de crecimiento óseo, por lo que el cartílago se hernia
Clínica	<ul style="list-style-type: none"> • Dolor a la presión • Helomas subungueales • Se asocia a onicriptosis • Deformación de la lámina ungueal 	<ul style="list-style-type: none"> • Dolor por compresión de terminaciones nerviosas • Perforación del lecho ungueal • Deformación de la lámina ungueal

Exostosis subungueal

Radiología	<ul style="list-style-type: none"> • Forma de pico • No existe diferenciación perióstica • Crecimiento dorsal y excéntrico al hueso • Crece centrado con respecto al eje medio del dedo 	<ul style="list-style-type: none"> • Aspecto pediculado • Diferenciación perióstica • Crecimiento paralelo a la falange distal, contrario a la articulación adyacente • Crece desplazado lateralmente
Pronóstico	Nula posibilidad de malignización	Posibilidad de malignización (1%)
Tratamiento	Quirúrgico	Quirúrgico

Tabla 23.2. Diagnóstico diferencial entre exostosis y osteocondroma. (Adaptado: Abordaje quirúrgico en la patología subungueal. García Carmona)

Según Beatriz Gomez Martín, et al (2007) La importancia de realizar un diagnóstico diferencial entre las posibles patologías fácilmente confundibles con una exóstosis, es de vital importancia para poder tomar una adecuada elección terapéutica. La patología que más frecuentemente es confundida con una exóstosis es un condroma también llamado osteocondroma.

El osteocondroma se compone de una parte central de hueso esponjoso o incluso cavidad medular, rodeado de una capa cortical, y con un casquete o capuchón de cartílago hialino en su parte más superficial.

Las diferencias con la exostosis subungueal son:

- El osteocondroma se asienta en la metáfisis de crecimiento del hueso al que afecta, en cambio la exóstosis subungueal lo hace en el extremo de la falange distal del dedo, donde no hay placa de crecimiento.
- La posibilidad de malignización del osteocondroma es de menos de 1% en cambio es nula y escasa para la exóstosis subungueal
- El osteocondroma posee un recubrimiento a modo de cofia de cartílago hialino, a diferencia de la exóstosis que lo tiene pero de tejido fibrocartilaginoso.

Exostosis subungueal

- El osteocondroma no presenta aspectos histológicos parecidos a los de un callo de fractura, la exostosis subungueal sí los presenta.

14. CLASIFICACION SEGÚN LOS ESTADIOS

Según García Carmona (2008) la presencia de los síntomas y signos de la exostosis subungueal están relacionados con el grado de la exostosis y de las onicopatías asociadas diferenciando en varios estadios en dependencia al dolor y las características macroscópicas.

Estadios	Clínica asociada
Estadio I : Deformidad leve	<ul style="list-style-type: none">• Presencia de dolor relacionado con exostosis• Dolor distal asociado a la presencia de helomas subungueales• Lámina ungueal normal o ligeramente incurvada
Estadio II: Deformidad moderada	<ul style="list-style-type: none">• Presencia de dolor relacionado con la exostosis• Dolor a nivel de los pliegues ungueales asociado a la presencia de helomasperiungueales y onicocriptosis• Uñas enclaustradas con hipertrofia del pulpejo y los bordes ungueales• Lámina ungueal incurvada

Exostosis subungueal

Estadio III: Deformidad severa	<ul style="list-style-type: none">• Presencia de dolor relacionado con exostosis• Onicopatías asociadas (onicomicosis, onicogrifosis, etc)• Lámina ungueal muy incurvada (uñas “ en pinza” o “ en tenaza”) o distrófica• Yatrogrenia quirúrgica
--------------------------------	--

Tabla 14. Clasificación clínica según la evolución de la deformidad y la sintomatología asociada. (Adaptado: Abordaje quirúrgico en la patología subungueal. García Carmona)

14.1 ESTADIOS INICIALES

El único síntoma prevalente es la manifestación dolorosa al presionar la lámina ungueal sobre la exóstosis. En casos de deformidad leve, se produce dolor por la presencia de helomas subungueales con una lámina ungueal normal.

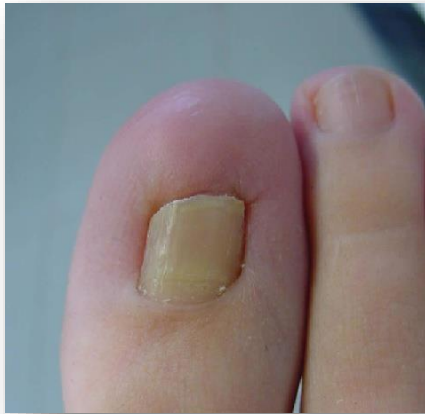

Figura 8.1 Exostosis subungueal en estadio inicial (Fuente: <http://www.ar-podiatry.com/materialdidactico/2/exostosis/ES.swf>)

14.2 ESTADIOS MODERADOS

La exóstosis va avanzando, encontramos presencia de onicocriptosis asociada, lámina ungueal incurvada, que es proporcional al tamaño que va adquiriendo la exóstosis.

Además encontramos uñas enclaustradas con hipertrofia a nivel del pulpejo del dedo y de escaso crecimiento en longitud de la lámina ungueal por el tope que presentan las partes hipertrofiadas.

Exostosis subungueal

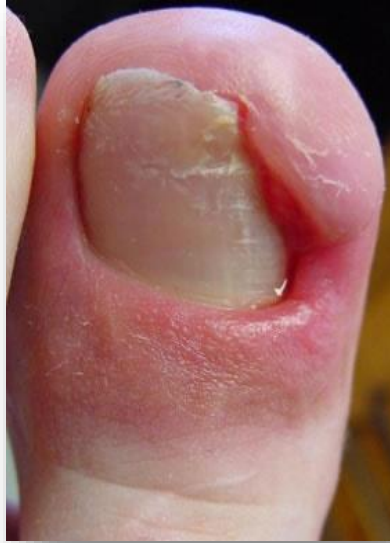

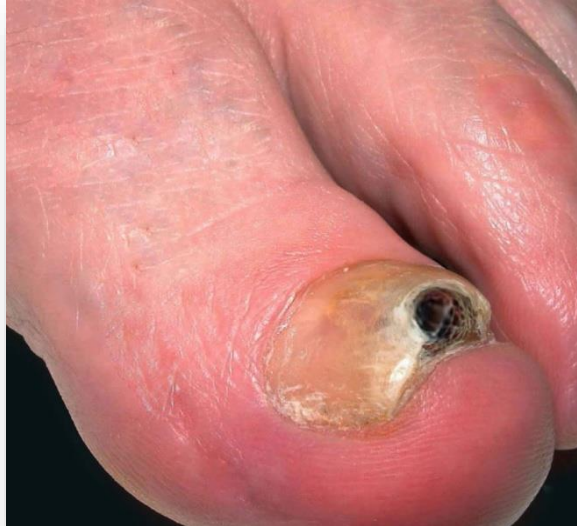Figura 14.2. Exostosis subungueal en estadio moderado (Fuente: <http://www.ar-podiatry.com/materialdidactico/2/exostosis/ES.swf>)

14.3 ESTADIOS SEVEROS

Debido al incurvamiento progresivo de la lámina ungueal (uñas en pinza, o en tenaza), se produce estrangulaciones o atenazamiento del lecho ungueal e incluso puede llegar a una ulceración del mismo, debido a la erosión que ejerce la presión de la exóstosis sobre el lecho.

En este estadio y en uñas muy distróficas, la exóstosis subungueal se puede presentar como una lesión solitaria, caracterizada por la aparición de un nódulo blando, firme, fijo y discreto, de un tamaño menor a 0,5 mm, la cual produce elevación, incurvamiento y a veces despegamiento u onicolisis de la lámina ungueal. La superficie del nódulo puede mostrar un color blanco nacarado, un aspecto carnososo, telangiectásico y a menudo ulcerado. Esta lesión, provocará un dolor agudo a la presión directa, el cual a veces es incapacitante.

Exostosis subungueal



.Figura 14.3. Exostosis subungueal en estadio severo
(Fuente: <http://www.ar-podiatry.com/materialdidactico/2/exostosis/ES.swf>)

Yagüe de Paz establece que el tamaño de la lesión y de la deformidad que la exóstosis subungueal produce en la uña, determina una clasificación de cuatro grados.

Grado	Manifestaciones
I	No supera los 4'5 mm de altura y es ligeramente molesta
II	No supera los 4'5 mm de altura pero afecta a las estructuras vecinas
III	No supera los 4'5 mm de altura, afecta a las estructuras vecinas y existe un ligero despegue de la zona afectada

Exostosis subungueal

IV	Supera los 4'5 mm de altura y despega la uña provocando deformación
----	---

Tabla 14.1. Clasificación de Yague de Paz. Adaptado: Exóstosis subungueal vs. Osteocondroma: Diagnóstico diferencial Francisco José Moreno Martín

15. TRATAMIENTO

Se realizará el tipo de tratamiento dependiendo del estado de la exostosis y de la afectación de la lámina ungueal.

Pudiendo diferenciarlo entre:

- Tratamiento cruento
- Tratamiento incruento

15.1 TRATAMIENTO INCRUENTO

Consiste en la aplicación de diversos tratamientos los cuales no implican hacer incisiones en la piel, ni del limado del tumor benigno de la exostosis.

El tratamiento incruento podrá ayudar a aliviar el dolor de la exostosis aunque no será un tratamiento definitivo. Según Francisco Javier García Carmona; Javier Pascual Huerta; Diana Fernández Morato (2009) las medidas conservadoras incluyen una rutina continua de atención podológica.

Según Suzanne Levine existen una serie de modalidades de tratamiento que han sido reportados:

15.1.1. Inyecciones de esteroides

La inyección de corticosteroides en la masa ayudará a reducir y aliviar el dolor que se siente al caminar.

Exostosis subungueal

15.1.2 Ortesis

Utilizaríamos dispositivos ortopédicos personalizados (plantillas ortopédicas) que podrán aliviar el malestar mediante la distribución de peso del paciente.

15.1.3 Terapia física

El dolor se tratará a través de métodos de terapia física que llevan el medicamento anti-inflamatorio en la exostosis, sin necesidad de inyección.

En caso la exostosis aumente de tamaño o se incremente el dolor ha de ser evaluado.

El tratamiento quirúrgico solo se considerará si el paciente continúa experimentando el dolor después de los tratamientos no quirúrgicos.

15.2 TRATAMIENTO CRUENTO

Consiste en los diversos métodos quirúrgicos que consiste en el limado de la exostosis, este tratamiento definitivamente resolverá el problema.

15.2.1 Abordaje quirúrgico

El tratamiento de la exóstosis subungueal es eminentemente quirúrgico. Se han descrito numerosas técnicas para el abordaje quirúrgico de la exóstosis distal aunque la premisa más importante en cuanto al procedimiento, es garantizar la integridad de la unidad ungueal en la medida de lo posible. También será fundamental a la hora de extirpar la exóstosis el dejar una pequeña concavidad en la cara dorsal de la falange subyacente para evitar la recurrencia de la lesión.

Según de los autores García Carmona y et al (2005) recogen una serie de objetivos de la cirugía de la exostosis subungueal

Exostosis subungueal

15.2.2 Clasificación

En algunos casos existe una asociación entre el lecho ungueal y lámina ungueal que dan lugar a la formación de alteraciones de tejidos blandos periungueales. La asociación más común es la de la exostosis subungueal con onicocriptosis.

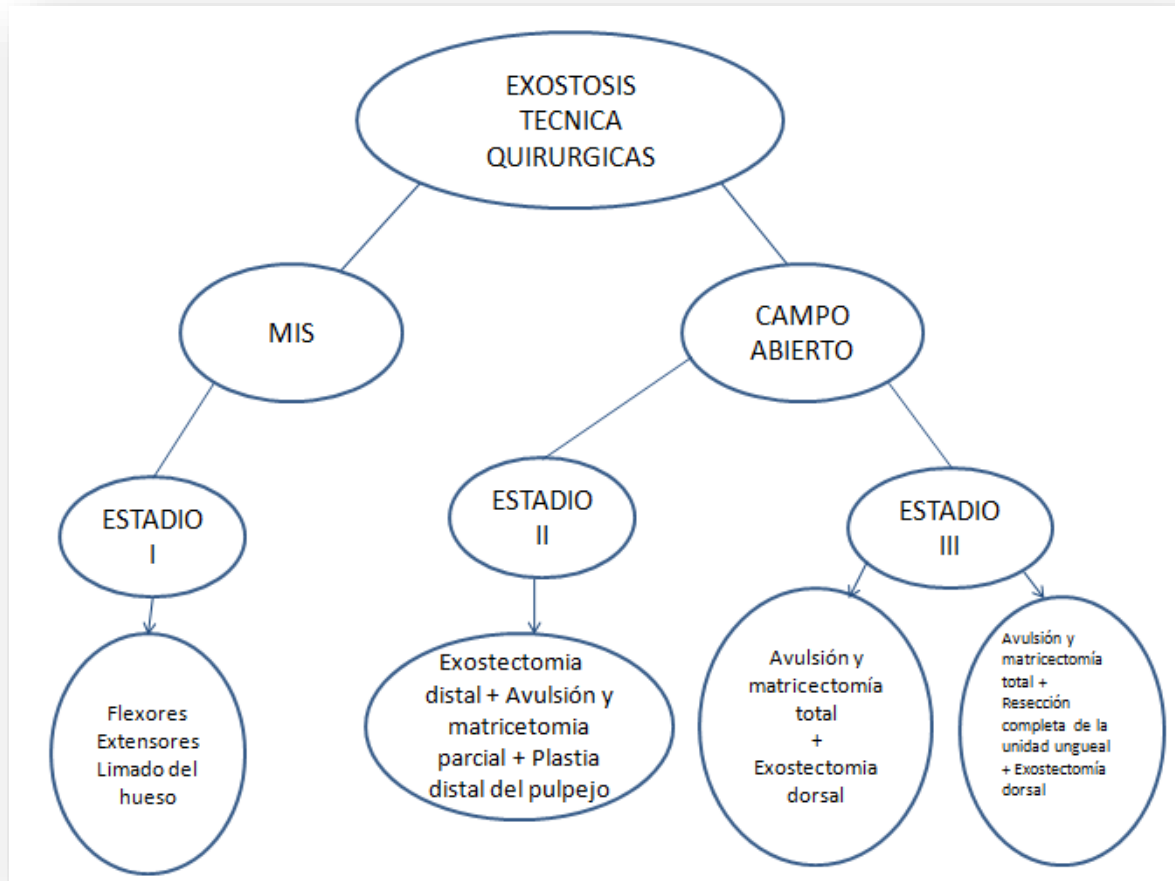
Los autores García Carmona y Fernández Morato (2005) desarrollan un esquema terapéutico para el tratamiento de la exostosis subungueal asociada a la onicocriptosis.

Estadio I (deformidad leve) Presencia de exostosis	Exostectomía distal (Inciisión “en boca de pez” o técnica de Mercado)
Estadio II (deformidad moderada) Presencia de exostosis Onicocriptosis asociada Uña enclaustrada	Exostectomía distal (incisión “ en boca de pez”) + Avulsión y matricetomía parcial (Técnica de Frost o de Winograd) + Plastia distal del pulpejo
Estadio III (deformidad severa) Presencia de exostosis Onicopatías asociadas Uñas “en pinza” o “en tenaza” Uñas muy distróficas Yatrogenias	Avulsión y matricectomía total (Técnica de kaplan) + Exostectomía dorsal Resección completa de la unidad ungueal (lámina, lecho y matriz) + (modificación de la técnica de Zadik) + Exostectomía dorsal

Tabla 15.2.2. Esquema terapéutico para el tratamiento de la exostosis subungueal asociada a onicocriptosis. (Adaptado:Abordaje quirúrgico en la patología subungueal. García Carmona)

Exostosis subungueal

Observando los esquemas realizados por diversos autores en relación al tratamiento quirúrgico en los distintos estadios de la exostosis creo conveniente realizar un esquema incorporando otros aspectos.



Esquema 15.2.3. Técnicas quirúrgicas para la exostosis

El tratamiento vendrá determinado por el estadio de la exostosis y las afectaciones de los pliegues periungueales.

ESTADIO	TECNICA
I	Exostectomía MIS

Exostosis subungueal

II	Exostectomía MIS, Boca De Pez o de Tiburón + Técnica de Onicocriptosis
III	Exostectomía en Boca De Pez o Del Lecho + Técnica de Onicocriptosis

Tabla 15.2.4. Estadio y técnica correspondiente

15.2.2. 1 Mínima incisión surgery (MIS)

Lluis Castillo Sánchez definió “La Cirugía de Mínima Incisión (MIS)” como un conjunto de técnicas quirúrgicas que a través de pequeñas incisiones permiten

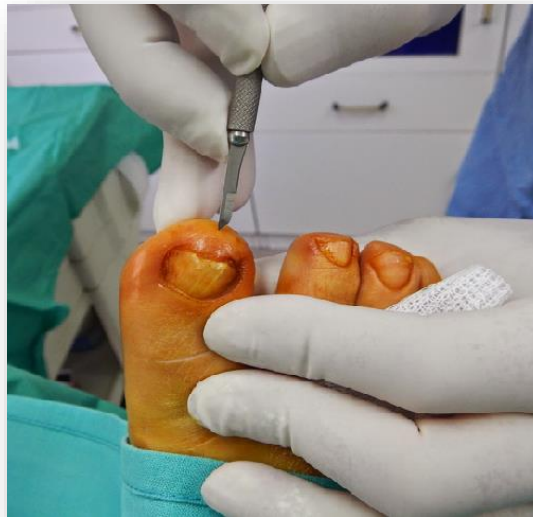

Figura15.2.2. 1 Mínima Incisión Surgery MIS. Fuente (<http://podobasas.blogspot.com.es/2015/03/exostosis-subungueal-por-cirugia-mis.html>)

realizar correcciones de las diferentes deformidades del pie. Al no haber apertura por planos, el traumatismo quirúrgico que se produce es mínimo y al realizarse las técnicas sin isquemia, se consigue no dañar los tejidos adyacentes, evitar la exposición directa de la zona a intervenir y no comprometer el sistema circulatorio en aquellos pacientes que sufran un deterioro del mismo.

Exostosis subungueal

15.2.2. 2 Campo abierto

Existen dos vías de abordaje

15.2.2.2.3 Boca de pez

Aquí se respeta la lámina ungueal, según Javier García Carmona y et al (2005) se realiza una incisión “en forma de boca de pez” en la zona distal del dedo a nivel del pulpejo en toda su amplitud, con la finalidad de disecar y elevar dorsalmente la unidad ungueal (lámina ungueal y lecho ungueal), proporcionando así el abordaje de la exóstosis subyacente.

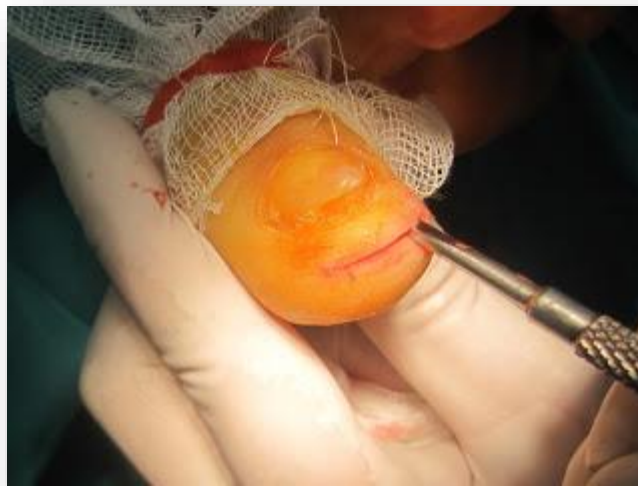

Figura 15.2.2.2.3. Abordaje a campo abierto: Boca de pez.
(Fuente: <http://podobasas.blogspot.com.es/2013/07/excelente-maravilloso-mal-dia-operacion.html>)

15.2.2 .2. 4 Boca de tiburón

Se respeta la lámina ungueal, se realiza una incisión “en forma de boca de tiburón” en la zona distal del dedo a nivel del pulpejo desde la zona lateral a la contralateral abarcando todo el pulpejo, con la finalidad de disecar y elevar dorsalmente la unidad ungueal (lámina y lecho ungueal), proporcionando así el abordaje de la exostosis subungueal.

Exostosis subungueal

Técnica a campo abierto	Incisión
Boca de pez	Zona distal del dedo a nivel del pulpejo en toda su amplitud
Boca de tiburón	Zona distal del dedo a nivel del pulpejo abarcando todo el pulpejo de lateral a contralateral

Tabla 15.2.2. 2. Técnicas a campo abierto y tipo de incisión

15.2.2.3 Resección de la lámina ungueal

Resección de la lámina ungueal con extracción de la misma, incisión en el lecho ungueal y delimitación de la exostosis mediante la separación de los componentes de la incisión.

MINIMA INCISION SURGERY

Descripción de la técnica

- Técnica quirúrgica que se realiza sin hacer hemostasia.
- Necesitamos que haya sangrado para que haga arrastre de todas las partículas óseas.
- La incisión será de 3mm en la parte distal del dedo, es la amplitud de una hoja bisturí nº 15.
- Delimitación de la exostosis con escoplo curvo sin dañar el tejido blando deslizándose sobre tejido óseo.
- Limado de la exostosis con movimiento de proximal a distal de profundidad a superficie sin vaivén.
- Una vez limado ir presionando con el pulgar de la mano pasiva en forma de drenaje para eliminar partículas óseas.
- Lavado con suero fisiológico a presión por la misma incisión.
- Comprobación de la acción quirúrgica correcta mediante Rx o fluoroscopia.
- Si es necesario nuevo limado y lavado

Exostosis subungueal

- Lavado con anestésico + Corticoide (9.1) Mepivacaína al 1% + Betametasona a presión para lograr el arrastre de las partículas óseas limadas.
- Cierre de la incisión con seda 5/0 o aplicación de Tiras de aproximación apretamos muy bien la uña contra la parte subungueal para que así salga toda la sangre (con esto no habrá hematoma, ni inflamación, la cura será rápida y no habrá dolor).
- Rx control postoperatorio.
- Vendaje semicompresivo.

INCISION EN BOCA DE PEZ

Descripción de la técnica

Esta técnica la utilizamos cuando nos encontramos con una exostosis de grado II.

- Realizamos el diseño de la incisión con un lápiz dermográfico, la longitud de la incisión estará condicionada por la morfología y localización de la exostosis.
- Hacemos la incisión con la hoja de bisturí nº15, se realiza una incisión “en forma de boca de pez” en la zona distal del dedo a nivel del pulpejo en toda su amplitud.
- Se profundiza con el bisturí hasta notar la falange distal y con el escoplo curvo vamos deslizándonos por el dorso la falange distal delimitando y diseccionando la exostosis del tejido dérmico.
- Separación del tejido blando para observar la exostosis.
- Observación de la exostosis.
- Extirpación mediante cizallas Rowsky, limado con lima de otorrino y alisado con lima de Joseph.
- Lavado con SF a presión.
- Comprobación de la acción quirúrgica correcta mediante Rx o fluoroscopio.

Exostosis subungueal

- Lavado con anestésico + Corticoide (9.1) Mepivacaína al 1% + Betametasona a presión para lograr el arrastre de las partículas óseas limadas.
- Secado de la zona.
- Cierre de la incisión con sutura de seda 5/0.
- Aplicación de espongostán como gasa hemostática.
- Vendaje ferulizante alineador.
- Con una lima de otorrino haciendo vaivén de distal a proximal para regularizar la superficie ósea.

INCISION EN BOCA DE TIBURON

Descripción de la técnica

Esta técnica la utilizamos cuando nos encontramos con una exostosis de grado II o III.

- Realizamos el diseño de la incisión con un lápiz dermatográfico, la longitud de la incisión estará condicionada por la morfología y localización de la exostosis.
- Hacemos la incisión con la hoja de bisturí nº15, en la zona distal del dedo a nivel del pulpejo abarcando todo el pulpejo de lateral a contralateral.
- Se profundiza con el bisturí hasta notar la falange distal y con el escoplo curvo vamos deslizándonos por el dorso la falange distal delimitando y diseccionando la exostosis del tejido dérmico.
- Observación de la exostosis.
- Extirpación mediante cizallas Rowsky, limado con lima de otorrino y alisado con lima de Joseph.
- Lavado con SF a presión.
- Comprobación de la acción quirúrgica correcta mediante Rx o fluoroscopio.
- Lavado con anestésico + Corticoide (9.1) Mepivacaína al 1% + Betametasona a presión para lograr el arrastre de las partículas óseas limadas.
- Secado de la zona.

Exostosis subungueal

- Cierre de la incisión con sutura de seda 5/0.
- Aplicación de espongostán como gasa hemostática.
- Vendaje ferulizante alineador.

RESECCION DE LA LAMINA UNGUEAL

Descripción de la técnica

Técnica de cordero

Cordero aboga por entrar por el eponiquio hasta la zona más proximal de la matriz y, previo despegue de la lámina ungueal, extraerla haciendo palanca.

- Hemostasia de la zona
- Despegue de la lámina ungueal del lecho y el pliegue ungueal, tanto proximal como lateral, con un Kocher / mosquito recto o escoplo.
- Exéresis de la lámina ungueal, introducimos espátula por debajo del eponiquio hasta la zona más proximal de la lámina ungueal y, a la vez que sujetamos la lámina por el dorso con el pulgar de la mano pasiva, hacemos un giro de 180° con la espátula de manera que extraemos la lámina ungueal por completo.
- Delimitación y disección con bisturí nº 15 de la exostosis de la exostosis del tejido dérmico.
- Observación de la exostosis
- Extirpación mediante cizallas Rowsky, alisándolo con lima Joseph de distal a proximal.
- Lavado con SF a presión.
- Comprobación de la acción quirúrgica correcta mediante Rx o fluoroscopio.
- Lavado con anestésico + Corticoide (9.1) a presión para lograr el arrastre de las partículas óseas limadas.
- Secado exhaustivo de la zona.
- Cierre de la incisión con Tiras de aproximación ya que no queremos provocar una hipertrofia.

Exostosis subungueal

- Aplicación de espongostán como gasa hemostática.
- Vendaje ferulizante alineador, manteniendo el primer dedo en cierta flexión plantar.

16. DISCUSIÓN

- Hay escasa bibliografía sobre la exostosis subungueal incluso en algunos de los artículos hay confusión entre la exostosis y otras patologías.
- El mejor tratamiento para la exostosis subungueal es la extirpación completa de la lesión ya que así dará lugar a una menor incidencia de recurrencia. Francisco Javier García Carmona propuso la exostectomía en boca de pez en la exostosis de grado I lo cual me pareció excesivo ya que el grado de deformidad de la exostosis es leve y la lámina ungueal presenta un ligero incurvamiento por lo que lo más lógico y menos agresivo sería realizar la técnica de Mínima Incisión MIS.
- En la revisión bibliográfica se encuentra algunas diferencias con respecto a la epidemiología de la exostosis subungueal. José Luis Lázaro Martínez señalan su comienzo entre la 2ª y 3ª década de la vida, en cambio y Lelievre o Duvris señalan que la frecuencia es mayor en la adolescencia que en el adulto.
- Según José Luis Lázaro y Esther García Morales la irritación crónica en el periostio podría ser la etiología más común de la exostosis sin embargo Enric Giralt et. al manifiesta que es la irritabilidad del periostio, a pesar de esto todos los autores difieren que la causa más común es el traumatismo.
- El diagnóstico tardío que se deriva de un erróneo diagnóstico al principio del proceso de la exostosis, al poder ser confundida inicialmente con una paroniquia u onicolísis dando lugar al crecimiento de la lesión subyacente, aumentando así el estado de esta y recurriendo a técnicas más agresivas para su tratamiento, las cuales se podrían evitar. Es por esto que es importante saber realizar un diagnóstico correcto con las diferentes patologías asociadas.
- Podemos realizar técnicas mínimamente agresivas frente a otras altamente traumáticas.

17. CONCLUSIONES

- Es esencial y primordial el conocer las características diferenciales entre patologías que cursan con sintomatología parecida para llegar a un diagnóstico correcto.
- Hay una relación importante entre la proliferación de la exostosis y la modificación que sufre la lámina ungueal.
- Mediante una anamnesis y exploración completas llegamos a conocer la etiología de la exostosis hecho que nos facilitará el conocimiento del tratamiento adecuado.
- A través de una Rx podremos llegar a diferenciar una exostosis de un osteocondroma u otra patología similar.
- En dependencia al grado de exostosis existente vendrá determinado el tratamiento más correcto.

18. BIBLIOGRAFIA

1. GARCIA CARMONA Francisco Javier, et al. A Proposed Subungual Exostosis Clinical Classification and Treatment Plan. *Journal of the American Podiatric Medical Association*. November/December 2009. Vol 99. No 6.
2. GARCIA CARMONA Francisco Javier, et al. *Abordaje quirúrgico en la patología subungueal*. 1ra Edición. España: Aula Médica, 2005. 60 p. ISBN 84-7885-384-7.
3. GARCIA CARMONA Francisco Javier. *Patología y cirugía ungueal*. 1ra Edición. España: Mayo, 2008. 124 p. ISBN 978-84-96792-97-5.
4. GOMEZ MARTIN Beatriz, et al. Exóstosis subungueal vs. Osteocondroma: Diagnóstico diferencial. *Revista Internacional de Ciencias Podológicas*. 2007, Vol. 1, Núm. 1, p, 101-110.
5. Fernández-Vázquez JM et al. Encondroma de la falange distal. *Acta Ortopédica Mexicana*. 2011; 25(6). 376-379.
6. ANTONIO Zalacain et al. *Atlas y sinopsis de enfermedades cutáneas del pie*. 1ra Edición Barcelona: Edika Med, 2008. 171 p. ISBN 8478775366, 9788478775361
7. ROBERT Baran et al. *A text atlas of Nail disorders. Techniques in investigation and diagnosis*. Tercera edición. CRC Press. 2003. 256 p. ISBN 1482207281, 9781482207286
8. RICHERT Bertaran et al. *Nail Surgery*. Volumen 7 de Series in Dermatological Treatment. Editor: CRC Press, 2011. 204 p. ISBN 1841847801, 9781841847801.
9. ALFONSO Martínez Nova. *Podología. Atlas de cirugía ungueal*. Madrid: Ed. Médica Panamericana, 2006. 184 p. ISBN 8498350042, 9788498350043.
10. SUSANA Salazar Gaván et al. Exostosis subungueal: un verdadero osteocondroma. *Rev. S. And. Traum. y Ort* (en línea). 2014; Disponible en: <http://www.portalsato.es/documentos/revista/Revista14-1/2014-1.%2010.pdf>.

11. BEATRIZ Gomez Martín. Exóstosis subungueales vs osteocondroma: importancia del diagnóstico diferencial. Revista Internacional de Ciencias Podológicas (en línea). Vol. 1, 2007, Núm. 1. Disponible en: <file:///C:/Users/USER/Downloads/19556-19596-1-PB.PDF>. ISSN 1887-7249.
12. FRANCISCO JOSE Moreno Martín. Exóstosis subungueal vs. Osteocondroma: Diagnóstico diferencial. Reduca (Enfermería, Fisioterapia y Podología) Serie Sesiones clínicas Podológicas. 1 (1): 18-31, 2009 Disponible en: <http://www.revistareduca.es/index.php/reduca-enfermeria/article/viewFile/45/45>. ISSN 1989-5305.
13. ANDREA T Deyrup et al. *Practical Orthopedic Pathology: A Diagnostic Approach: A Volume in the Pattern Recognition Series*. 1ra edición. Elsevier Health Sciences, 2015. 400 p. ISBN 145573828X, 9781455738281.
14. Castillo Sánchez et al. Patologías susceptibles de cirugía mis. Parte 1. LA EXÓSTOSIS SUBUNGUEAL. *Revista El Peu*. 1 Vol. 34. Enero Abril 13. Núm 1. 8 – 13 p. Disponible en: <http://www.aemis.org/descargas/articulos/exostosis.pdf>
15. FRANCISCO JAVIER Garcia Carmona, et al. Cirugía de la Exostosis subungueal. *Cirugía dermatológica, Piel* 2004;19(9):522-5 p. Disponible a: http://www.clinicadelpieembajadores.com/cirugia_de_la_exostosis_subungueal.pdf
16. ALFRED J Phillips. Subungueal exostosis. The podiatry institute. 1993; p 72- 74. Disponible en: http://www.podiatryinstitute.com/pdfs/Update_1993/1993_15.pdf
17. JOSE Sánchez Fernández. Manual de técnicas quirúrgicas: anestesia local: cirugía menor. España: Ediciones Díaz De Santos, S.a. 1992. ISBN - 10: 8479780584.
18. JUSTIN G, CAMILLE A, HENNINGER. Subungual Exostosis. *Cutis*. 2012; Vol 90, p 241 -243. Disponible en: http://www.cutis.com/fileadmin/qhi_archive/ArticlePDF/CT/090050241.pdf

19. AGRADECIMIENTOS

Quiero agradecer a todas las personas que me han ayudado y han colaborado en la realización de este trabajo, en especial al doctor Enric Giralt que me ha orientado, supervisado y me ha proporcionado los conocimientos necesarios.

También quiero agradecer al profesor José Manuel Ogalla por algunas de las fotos que se presentan en este trabajo.

Gracias a mis padres que sin su apoyo no tendría las posibilidades de estudiar Podología.