

PSEUDARTROSIS EN LAS FRACTURAS BIFOCALES DE LA DIAFISIS TIBIAL

POR EL DOCTOR
A. FERNANDEZ SABATE *

Introducción

La fractura bifocal de la diáfisis tibial había sido agrupada erróneamente entre las fracturas conminutas. Entendemos que son fracturas bifocales aquellas que entre dos trazos de fractura aislan un fragmento intermedio constituido por un cilindro diafisario completo. Su evolución está presidida por la lentitud de la consolidación y la relativa frecuencia de pseudartrosis, por cuyo motivo han merecido una especial atención. Brocq, Chabrut y Poilleux presentaron tres observaciones en 1941; May, otras tres en 1948; Boutin analiza 25 casos en 1956; Stulz y Jenny presentan 19 casos en 1962, y Decoulx, Ducloux y Dupont estudian el problema terapéutico de 30 casos en 1963.

Se trata de fracturas consecutivas, por lo general a traumatismos violentos, que van acompañadas de importante atrición de partes blandas en muchos casos. En la serie de Stulz y Jenny, de 19 casos, eran abiertos 13. El peroné puede presentar uno o dos trazos de fractura, cercanos o distanciados de los focos tibiales. La vascularización del segmento intermedio aislado entre dos trazos es precaria, tanto más cuanto que la violencia del accidente ocasiona a veces despegamientos importantes del cilindro musculoperióstico que lo enfunda. La reducción y la inmovilización estrictas son difíciles de obtener con métodos ortopédicos, y la agresión de los métodos quirúrgicos puede crear un mayor déficit a la circulación ya precaria del segmento. La consolidación es larga, de unos siete meses para Decoulx y colaboradores. El fracaso de la consolidación es frecuente y alcanza el 50 por 100 de casos en la serie de Boutin.

Material

Hemos analizado una serie de 323 pseudartrosis postraumáticas de la diáfisis tibial en nuestra tesis doctoral preparada en la Clínica Quirúrgica Ortopédica del profesor Merle d'Aubigné (Hospital Cochin, París). De ellas, 204 correspondían a casos que no supuraban en el momento del tratamiento, y en éstos hemos analizado algunos datos de interés biológico sobre la consolidación de las pseudartrosis. Ello no es

* Ex asistente de la Clínica Quirúrgica Ortopédica del Hospital Cochin, París (Prof. R. Merle d'Aubigné); médico adjunto del Centro de Rehabilitación y Traumatología de la Ciudad Sanitaria de la Seguridad Social «Francisco Franco», Barcelona (Director: Dr. R. Sales-Vázquez; Jefe Departamento: Dr. F. Collado).

posible en los 119 casos supurados, ya que la larga evolución de la infección focal y los efectos de los múltiples tratamientos aplicados alteran ostensiblemente el proceso de consolidación.

Estas 204 pseudartrosis no supuradas proceden en 181 casos de fractura de tibia y peroné (84 por 100), y en 23 casos, de fractura de tibia aislada (16 por 100). La fractura tibial fue unifocal en 185 casos (90,5 por 100) y bifocal en 19 casos (9,5 por 100). En todas las fracturas bifocales existía participación del peroné. Estos 19 casos serán analizados en este trabajo. Previamente comentaremos la biología de su consolidación.

Vascularización diafisaria

Una fractura que se localiza en una diáfisis crea a este nivel serios compromisos vasculares; toda fractura desplazada es una grave lesión para la circulación diafisaria, ya centromedular, ya perióstica. De la gravedad de la destrucción vascular dependerá el ritmo de los procesos regenerativos de la consolidación; la formación del callo tiene su punto de partida en la llamada «explosión vascular de la fractura» y en territorio isquémico no puede producirse.

En la fractura bifocal, la circulación centromedular sufre una doble interrupción a la que puede sumarse un despegamiento más o menos considerable del cilindro musculoperióstico que forra el fragmento intermedio. Su vascularización está comprometida, sobre todo porque el orificio nutricio suele ser alcanzado por el foco de fractura proximal. En el examen radiográfico es difícil saber con exactitud cuál es la localización del orificio nutricio y sólo la densidad de la imagen radiográfica del fragmento intermedio al cabo de unos meses podría poner de manifiesto si existe o no un cierto grado de avascularidad del citado fragmento. Esta relación entre la afectación de la circulación diafisaria en la fractura bifocal y el futuro de su consolidación justifica que sea necesario tener presentes los elementos de esta vascularización para comprender la fisiopatología del proceso de curación de tales fracturas (figura 1).

1. *Arterias.*

La región epifisometafisaria está abundantemente irrigada por vasos procedentes directamente de la periferia, por conexiones de las inserciones musculares y por vasos de la cápsula articular. Todos estos vasos se anastomosan con otros procedentes del área diafisaria.

Tres sistemas aportan sangre a la diáfisis: el sistema de la arteria nutricia, el sistema de las arterias epifisometafisarias y el sistema de las arterias periósticas.

La arteria nutricia, rama de la tibial posterior, es la principal fuen-

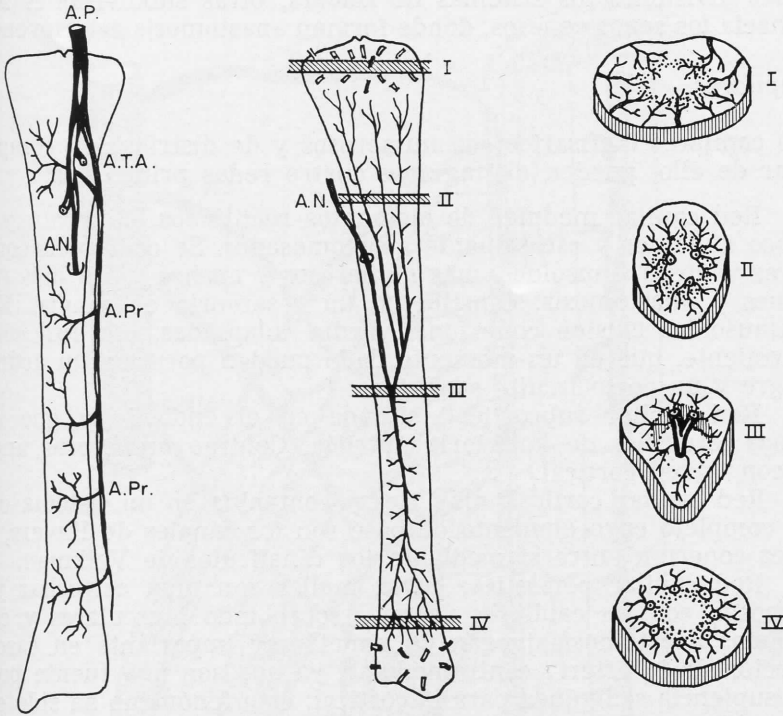


Figura 1.—Circulación arterial de la tibia (tomado de Kelly, Nelson y Peterson). A. P.: arteria poplítea. A. T. A.: arteria tibial anterior. A. Pr.: arterias periólicas que nacen de la tibial anterior siguiendo una disposición en peldaños. A. N.: arteria nutricia que nace de la tibial posterior y se divide en tres ramas ascendentes y en una única rama descendente, a partir de las cuales nacen en sentido radial ramas laterales destinadas a la cortical. I: vasos epifisometafisarios que penetran en el hueso en todos los sentidos y se disponen como los radios de una rueda. II: ramas de división de la rama ascendente de la arteria nutricia, cuyas ramas laterales penetran en la cortical a través del endostio. III: división de la arteria nutricia a nivel de la mitad de la diáfisis en rama ascendente y rama descendente, que dan ramas laterales radiales. IV: divisiones de la rama descendente en vasos periféricos en el tercio distal de la diáfisis.

te de aporte sanguíneo. En ella se distinguen tres porciones: un trayecto previo a su entrada en el hueso, que discurre oblicuamente en un canal progresivamente profundo; un segmento canalicular en el interior del canal nutricio, a veces de varios centímetros; el interior del canal medular, donde se divide en ramas ascendentes y en una única rama descendente. De estas ramas secundarias parten ramas laterales en sentido radial que penetran en la cortical y alcanzan con

sus finas divisiones los sistemas de Havers; otras subdivisiones se dirigen hacia los senos venosos, donde forman anastomosis arteriovenosas.

2. *Capilares.*

Los capilares diafisarios son numerosos y de distribución compleja. A pesar de ello, pueden distinguirse cuatro redes principales:

a) Red capilar medular de elementos rectilíneos, estrechos y largos, poco divididos y escasamente anastomosados. Se continúan con los capilares venosos sinusoides, más numerosos y anchos y con más ramificaciones y anastomosis; constituyen un reservorio de sangre. Entre estos sinusoides existen conexiones medio colapsadas, con funcionalismo durmiente, que en un momento dado pueden permitir un acúmulo de sangre y un cortocircuito sanguíneo.

b) Red capilar subcortical, situada en el endostio y que nace de ramas terciarias de la arteria nutricia. Contrae numerosas anastomosis con la red cortical.

c) Red capilar cortical, muy rica y contenida en un sistema canalicular complejo cuyo elemento de base son los canales de Havers, que a su vez conectan entre sí mediante los canaliculos de Volkman.

d) Red capilar perióstica, cuyas mallas son muy estrechas y se anastomosan con los capilares vecinos, sobre todo musculares y corticales. Estas anastomosis juegan un papel muy importante en caso de destrucción de la arteria centromedular, ya que son una fuente potencial de suplencia sanguínea para la cortical; este fenómeno ha sido estudiado por Trueta y Cavadias y por Zucman y Maurer.

3. *Unión osteomuscular.*

Existe una amplia conexión capilar entre la vascularización del músculo y la de la cortical ósea en las zonas ricas en inserciones, que se efectúa a través del periostio. La circulación normal se hace del músculo hacia el periostio, como revelan los trabajos de Zucman, pero en caso de isquemia muscular se produce una inversión de la corriente circulatoria, que entonces se dirige del periostio hacia el músculo y permite así que parte del músculo sobreviva. Se considera que de esta circulación anastomótica periosteomuscular depende la irrigación de las osteonas del 1/3 externo de la cortical (figura 2).

Trueta y Cavadias han demostrado que la destrucción de la arteria centromedular al realizar un enclavado intramedular desencadenaba una reacción perióstica hipervascular a partir de las anastomosis musculares. Esta reacción se traducía por el espesamiento del periostio y por la aparición en su seno de numerosos vasos paralelos, perpendiculares al eje del hueso. De este modo, la circulación periosteomuscular se encarga de irrigar todo el espesor de la diáfisis. En cambio, no ha sido

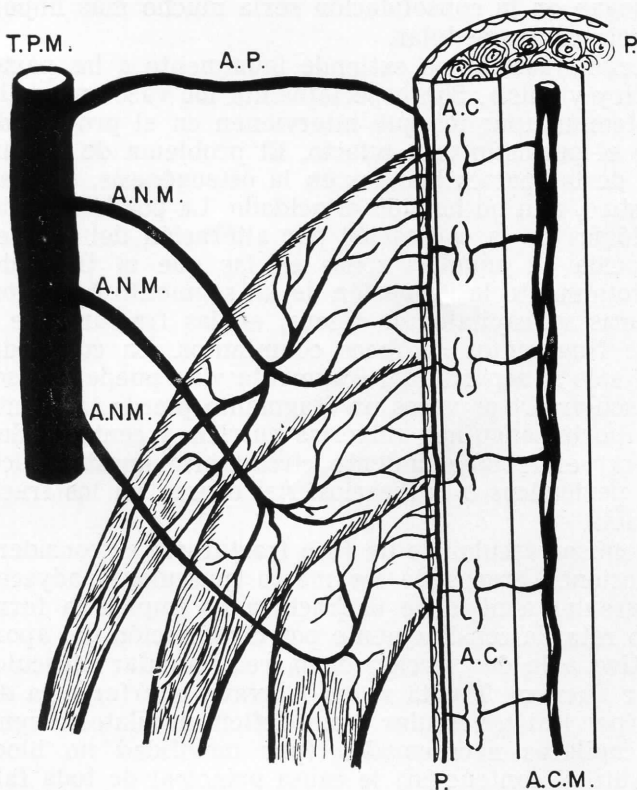


Figura 2.—Vascularización de la unión osteomuscular, según Zucman. T. P. M.: tronco principal del miembro. A. P.: arteria perióstica. A. N. M.: arterias nutricias de los músculos. A. C. M.: arteria centromedular. A. C.: arterias corticales. P.: periostio.

posible poner en evidencia el fenómeno inverso, es decir, una eventual sobreactivación de la arteria centromedular después de una resección perióstica.

Vascularización y osteogénesis

El examen arteriográfico repetido durante el curso evolutivo de las fracturas experimentales demuestra que la consolidación arranca de una verdadera exploración vascular: el hueso nuevo trabecular siempre está abundantemente vascularizado, y los vasos periósticos, sobre todo, se multiplican y se dilatan. Para muchos autores es a nivel de éstos donde se inicia la osteogénesis (Mac Nab, Kolodny, Wray, Maurer), y el

papel que juegan en la consolidación sería mucho más importante que el de la arteria centromedular.

Esta reacción vascular se extiende igualmente a las partes blandas vecinas (Hurley y cols.). Son especialmente los vasos musculares de la unión periosteomuscular los que intervienen en el proceso de osteogénesis cuando el periostio está intacto. El problema de la participación de los vasos de las partes blandas en la osteogénesis, sin pasar por el relevo perióstico, aún no ha sido dilucidado. La posibilidad de una desviación patológica de la osificación por alteración del aporte hemático es bien conocida en aquellas zonas en las que el trazo de fractura interrumpe totalmente la irrigación de un segmento óseo, como ocurre en las fracturas subcapitales de fémur, en las fracturas de escafoides y en algunos fragmentos de focos conminutos. La consolidación será muy lenta, y sólo si a partir del fragmento vivo puede revascularizarse el hueso avascular. Otras veces un fragmento pierde la fuente más importante de aporte sanguíneo (arterias nutricias y centromedular) y tiene que esperar el restablecimiento circulatorio anastomótico a partir de los vasos periósticos o epifisarios. Así ocurre en las fracturas bifocales de la tibia.

El compromiso vascular de un foco fracturario es considerable cuando existen lesiones graves de las masas musculares adyacentes. Esta exclusión muscular a nivel de la fractura no impide la formación del callo, pero lo retarda sensiblemente por disminución del aporte sanguíneo consecutivo a la destrucción de la red vascular musculoperiástica estudiada por Zucman. Trueta ve en la grave interferencia de la circulación focal (por lesión vascular o por déficit circulatorio general) y de los nuevos capilares neoformados (por movilidad no bloqueada en fracturas de difícil contención) la causa principal de toda falta de consolidación.

Estas dificultades de la reparación fracturaria se acrecientan en los segmentos óseos provistos de escasas inserciones musculares, donde con dificultad se establece una circulación anastomótica compensadora cuando se lesionan los vasos principales. Salmon llamó a estos segmentos «zonas vasculares débiles». Una de las más paradigmáticas es el tercio distal de la diáfisis tibial, donde el compromiso circulatorio será agravado en caso de abertura del foco y de presencia de otro foco a nivel más alto, como ocurre en muchas fracturas bifocales.

Fragmento intermedio

Podríamos suponer que el fragmento intermedio se comportaría como un auténtico injerto que debería ser rehabilitado en los casos de abertura focal y amplio despegamiento musculoperiástico. La observación clínica no lo confirma, ya que en los casos de Stulz, Jenny y Kempf,

en los de Decoulx, Ducloux y Dupont y en los de nuestra serie el fragmento intermedio tenía al examen radiográfico un aspecto semejante al de los extremos diafisarios. Sólo cuando el fragmento intermedio sea expulsado durante el traumatismo podrá hablarse de analogía con un injerto si es repuesto. En los tres casos de Brocq, Chabrut y Poilleux este fragmento fue extraído, preparado y repuesto durante el acto quirúrgico y llegó a consolidar; estos autores lo definen como un «injerto autoplástico autotópico».

Los Judet estudian la consolidación de la fractura bifocal en el conejo practicando una doble osteotomía diafisaria y desperiostizando el fragmento intermedio. El foco superior consolida antes que el inferior y un callo voluminoso perióstico envaina el fragmento intermedio. Controlando la fijación del P₃₂ observan que este fragmento, si bien muestra signos de sufrimiento por su desconexión vascular, no muere ni se comporta como un secuestro. Queda como en estado de vida latente y es capaz de realizar algunos intercambios metabólicos en espera de ser rehabilitados a partir de los extremos proximal y distal de la diáfisis y periféricamente a partir del callo de origen perióstico. La extremidad distal participa en esta rehabilitación con menor intensidad que la proximal porque el traumatismo ha interrumpido su vascularización intraósea y debe esperar el restablecimiento circulatorio progresivo a expensas de la red vascular epifisaria y del periostio pobre en inserciones musculares.

La destrucción de los vasos nutricios de la diáfisis sin practicar osteotomías y la resección del periostio que la envuelve han sido efectuadas por Foster, Kelly y Wats; su consecuencia es la formación de un amplio infarto óseo y medular. El hueso necrosado es progresiva y lentamente sustituido por nuevas osteonas, sin que se hayan formado secuestros. La conservación de la continuidad de la diáfisis permite que la osteogénesis reparadora progrese a través de la vascularización cortical.

En la fractura bifocal, la vascularización que sostendrá la osteogénesis reparadora tendrá distinto origen en los tres fragmentos:

a) Fragmento proximal: Tiene conservados los vasos epifisometafisarios y goza de abundantes conexiones musculares. Su vascularización es buena, y la consolidación dependerá de las condiciones existentes en el extremo proximal del segmento intermedio.

b) Fragmento distal: Puede recibir compensación vascular a partir de los vasos epifisometafisarios. Sus conexiones musculares son escasas y por ello pobres las posibilidades de suplencia a través de la unión osteomuscular. Tardará unos meses en establecerse una irrigación suficiente para llevar adelante el proceso de consolidación.

c) Fragmento intermedio: Por lo general, tiene interrumpida su circulación centromedular, ya que el trazo superior suele lesionar la arteria nutricia en uno u otro punto de su recorrido oblicuo descendente

desde el orificio externo hasta el interior del canal medular. En casos de gran atrición de partes blandas puede ser lesionada ya antes de su entrada en la diáfisis. Los focos de fractura que delimitan el fragmento impiden toda compensación circulatoria a partir de los vasos epifiso-metafisarios y diafisarios corticales. La luz del canal medular del fragmento se encuentra ocupada por una trombosis de los vasos y de los remansos sanguíneos de los sinusoides y delimitada por los hematomas de los dos focos fracturarios. Sólo a partir de la circulación procedente de las conexiones periosteomusculares llegará sangre al fragmento intermedio. Cualquier lesión de partes blandas a nivel de este fragmento creará un compromiso de esta precaria circulación. De aquí que al plantearse el tratamiento de estas fracturas deban excluirse de entrada aquellos métodos terapéuticos que, como las placas, exigen una abertura del foco y una exposición de los extremos óseos, lo cual aumenta la desvascularización del fragmento intermedio (Charnley). En cambio, será muy favorable un método que, como el enclavado a cielo cerrado de Kuntscher, permita obtener una reposición y fijación de los fragmentos respetando las conexiones parosteomusculares (figuras 3 y 4). Sólo en los casos escasamente desplazados o de contraindicación operatoria puede ser suficiente un tratamiento con yeso cruropédico (figura 6). Algunos autores (Decoulx y cols.) propugnan el fijador externo de Hoffmann en los casos abiertos y desplazados en los que por temor a una infección pandiafisaria no sea prudente practicar un enclavado centromedular (figura 5). Los fijadores solventan este problema, pero su neutralización mecánica de los movimientos focales no es abso-

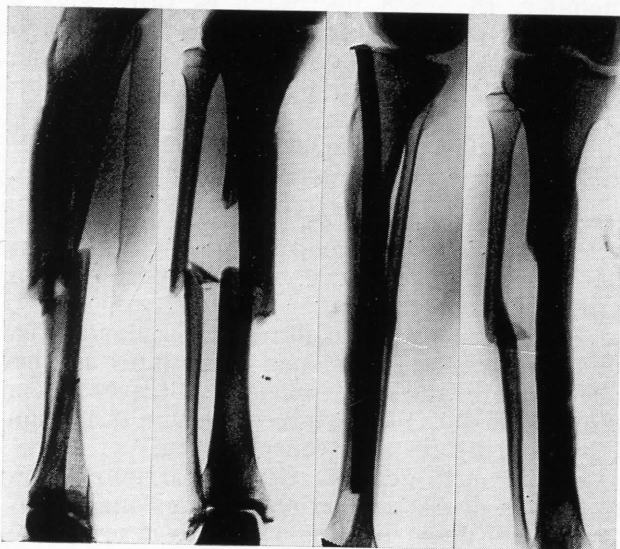


Figura 3.—Varón de veintidós años, que, además de su fractura bifocal de tibia, presentaba fractura diafisaria del fémur contralateral y «shock» traumático. Fue tratado mediante enclavado de Kuntscher a cielo cerrado. Inició el apoyo a los dos meses de la intervención; consolidó en cuatro meses y recuperó la deambulación normal sin bastones en cuatro meses. (Caso del Centro de Rehabilitación y Traumatología, Barcelona.)

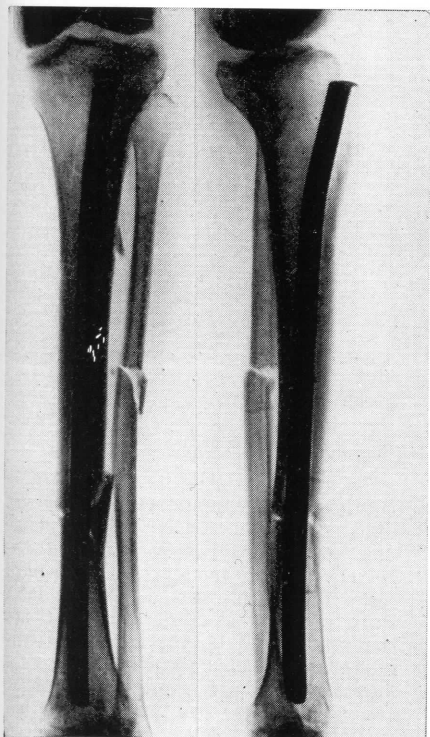


Figura 4.—Varón de cuarenta y un años con fractura bifocal no desplazada en el foco superior y sí en el inferior. Inició el apoyo al mes del enclavado centro-medular; consolidó al cabo de cuatro meses de la operación, pero andaba normalmente y sin secuelas a los dos meses y medio del accidente. (Caso del Centro de Rehabilitación y Traumatología, Barcelona.)

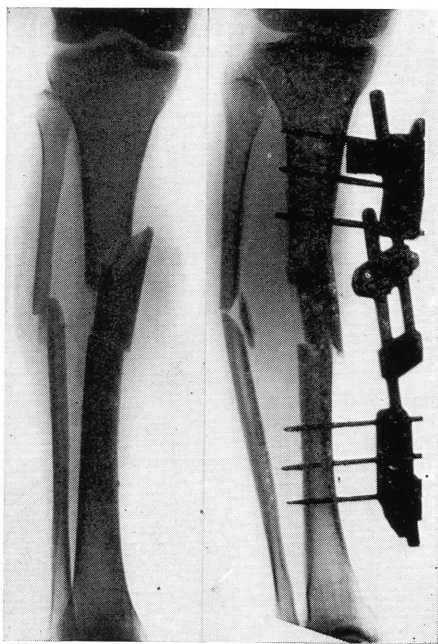


Figura 5.—Varón de treinta y tres años con fractura bifocal abierta y necrosis secundaria de los bordes de la herida. Tratado mediante fijador externo de Hoffmann pudo ser sometido al recubrimiento cutáneo de la zona fracturaria. El foco distal consolidó en cinco meses. A los ocho meses se retiró el fijador externo y se prosiguió con yeso cruropédico y tacón de marcha. El foco proximal consolidó al año del accidente. (Caso del Centro de Rehabilitación y Traumatología, Barcelona.)

luta y su control requiere una larga hospitalización. Sin embargo, permiten la vigilancia de las heridas de partes blandas y mantienen la reducción sin obstaculizar la práctica de inversiones plásticas de cobertura de los defectos cutáneos.

Casuística

Los 19 casos de pseudartrosis consecutivas o fractura bifocal de la diáfisis tibial son la consecuencia de traumatismos graves; el análisis etiológico así lo pone de manifiesto.

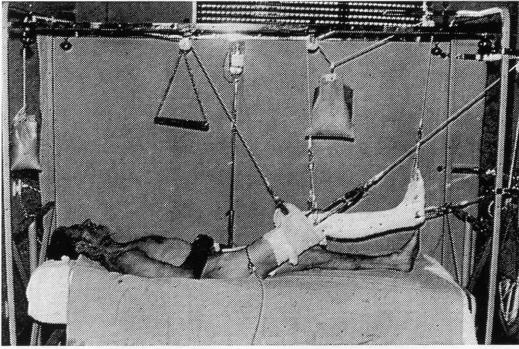


Figura 6 A.

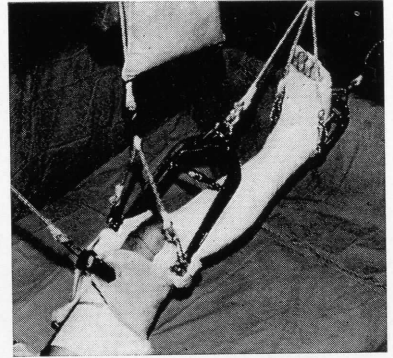


Figura 6 B.

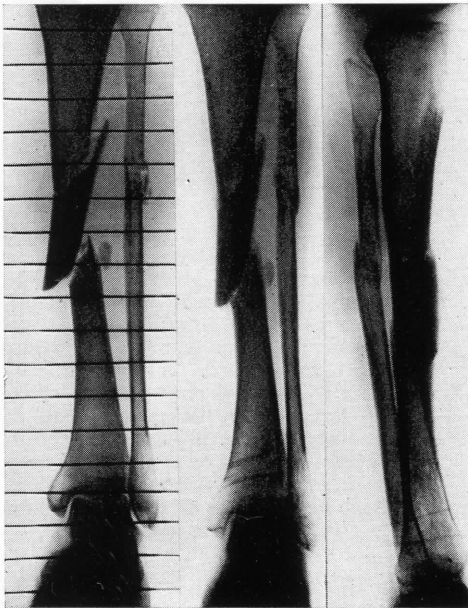


Figura 6 C.

Figura 6.—Varón de cuarenta y seis años con conmoción cerebral, coma de diez días de duración, fractura diafisaria de fémur derecho y fractura bifocal de tibia en el mismo lado. Para facilitar el cuidado del paciente fue tratado mediante tracción continua transcondílea para la fractura femoral y tracción continua transcalcánea para la fractura tibial. Una hamaca proporciona apoyo al foco de fractura femoral y una férula posterior de yeso contiene la fractura tibial. Mediante nuestro montaje de tracción-suspensión, a través de los extremos de los alambres de Kirschner doblados en asas, podemos prescindir de la férula de Braun. Al mes del accidente, ya recuperado de su conmoción cerebral, se le colocó yeso pelvipédico. La fractura de fémur consolidó en cinco meses, y la de tibia, en seis. (Caso del Centro de Rehabilitación y Traumatología, Barcelona.)

a) *Etiología.*

La causa del traumatismo fue un accidente de montaña (precipitación) en un caso, un accidente de trabajo en cuatro casos y un accidente de circulación en 14 casos. En estos últimos, el paciente era un

peatón en ocho casos, un motorista en tres casos, un chófer en dos casos y un pasajero en un caso.

Sólo siete casos corresponden a fractura bifocal como trauma único. En los demás se trataba de politraumáticos: cinco veces con shock traumático, cuatro con conmoción cerebral y tres con otras fracturas en las extremidades.

b) *Edad y sexo.*

En 15 casos se trata de hombres y en cuatro de mujeres. Las edades de los enfermos se reparten por un igual entre los veinte y los sesenta años. Solamente un caso tenía menos de veinte años y otro más de setenta.

c) *Antigüedad de los casos.*

En ocho casos habían transcurrido entre cuatro y seis meses desde el traumatismo y en seis casos entre siete y doce meses; dos casos tenían más de un año de antigüedad; uno, más de dos años, y otro, más de tres años.

d) *Tratamientos primitivos.*

En 10 casos se había aplicado al tratamiento de la fractura bifocal la reducción ortopédica seguida de yeso cruropédico. La contención es difícil, y en tres de estos casos la pseudartrosis se produjo en ambos focos de fractura. Los demás casos habían sido operados entre una y cuatro veces; la reintervención fue siempre debida a fracaso de una osteosíntesis insuficiente (placas cortas, clavos delgados), cuyo material tuvo que ser extraído. Sólo en dos casos operados existió un episodio séptico. En un caso se aplicó un fijador externo de Hoffmann que proporcionó la consolidación del foco proximal.

Estudio anatómico

La distribución de los niveles diafisarios en los que se asentaban las fracturas revela que el fragmento intermedio nunca es de longitud inferior a $1/3$ del cilindro diafisario y nunca superior a $2/3$ de éste. En ningún caso hallamos la asociación de dos focos localizados en los extremos de la diáfisis ($1/3$ sup. y $1/3$ inf.), ni tampoco en un tercio y en la zona de transición con el tercio adyacente ($1/3$ sup. y $1/3$ superior $1/3$ medio, por ejemplo) (figura 8-A).

Los niveles en los que se produjeron las fracturas son los siguientes: $1/3$ superior, 7; transición entre $1/3$ superior y $1/3$ medio, 5; $1/3$ medio, 11; transición entre $1/3$ medio y $1/3$ inferior, 6, y $1/3$ inferior, 9 (figura 7-B).

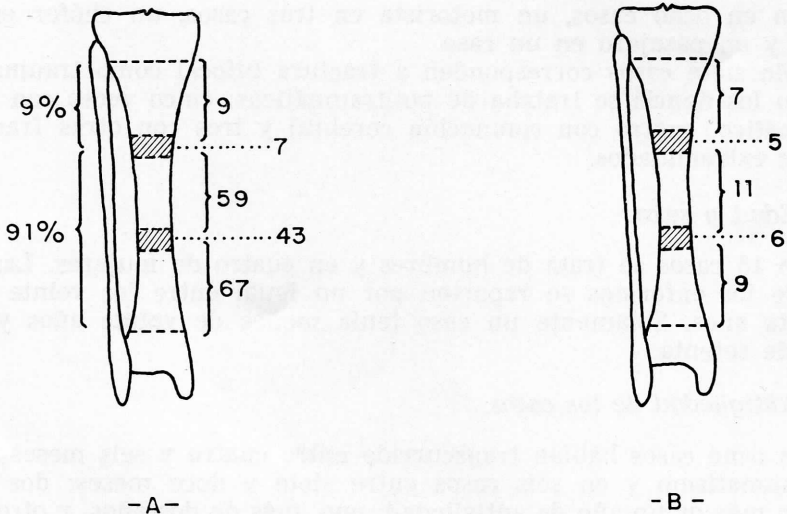


Figura 7.—Distribución de las fracturas diafisarias de tibia causantes de pseudartrosis, según el nivel de foco. La diáfisis es dividida en tres tercios y en dos zonas de transición entre ellos. A) Fracturas unifocales; en su inmensa mayoría recaen en los dos tercios distales de la diáfisis. B) Fracturas bifocales; 38 focos, correspondientes a 19 casos.

Las fracturas diafisarias causantes de las 204 pseudartrosis de la serie no supurada presentan un porcentaje del 91 por 100 de casos localizados en los tercios medio e inferior (figura 7-A). Ello podría llevarnos a pensar que la mitad distal de la diáfisis tibial presenta condiciones poco propicias a la consolidación y que por ello es tan alta la incidencia de las pseudartrosis. Si tomamos como referencia de las localizaciones de las fracturas diafisarias de tibia la serie de Nicoll, vemos que el porcentaje de focos localizados en la mitad distal de la tibia es del 90 por 100 (593/652). De ello deducimos que la gran predilección de la pseudartrosis diafisaria de tibia por los tercios medio y distal es una consecuencia de la distribución de las fracturas diafisarias y no de factores locales que obstaculicen la consolidación.

En las 19 fracturas bifocales, la pseudartrosis se produjo en seis casos en el foco proximal, en nueve casos en el foco distal y en cuatro casos en ambos focos. El total de focos de pseudartrosis procedentes de los 38 focos de fractura es de 23 (figura 8-B). A pesar de la existencia de unas condiciones vasculares algo precarias en el tercio diafisario distal —como comentamos antes—, la pseudartrosis se produce en seis casos en el foco proximal y consolida bien el distal. No encontramos, pues, una dependencia clara entre la pseudartrosis y el nivel diafisario en que ésta se produce.

Los trazos de fractura fueron transversales en 16 casos, oblicuos

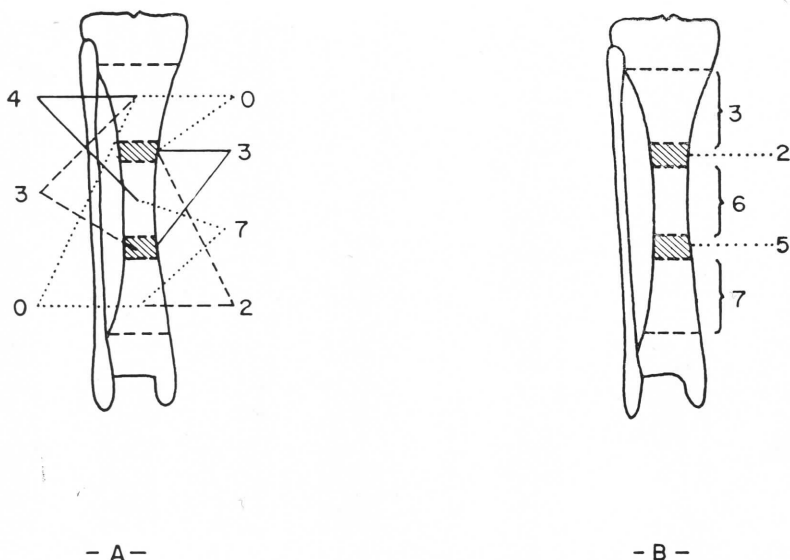


Figura 8.—A) Asociación de niveles en las fracturas bifocales. En ningún caso se asociaron el tercio superior y el tercio inferior, y tampoco un tercio y la zona de transición al contiguo. B) Nivel de las pseudartrosis resultantes.

en 13, conminutos en cuatro, espiral en dos, en ala de mariposa en dos y con tercer fragmento en uno. La pseudartrosis presenta mayor incidencia sobre los focos de trazo transversal, ya que de los 14 enfermos que tenían un trazo transversal en uno u otro foco (en dos ambos trazos eran transversales), en 12 la pseudartrosis ha correspondido al foco transversal; en los dos casos con ambos trazos transversales, la pseudartrosis se produjo en el foco proximal, contra lo que sería de suponer si el factor vascular fuera el decisivo. Las restantes pseudartrosis se produjeron en focos mal estabilizados o de difícil contención: cuatro oblicuos, dos conminutos, los dos espirales, los dos en ala de mariposa y el de tercer fragmento.

Los focos de fractura eran abiertos en 10 casos y cerrados en nueve. En ocho de los casos abiertos, la herida correspondía al foco de fractura distal. Siempre que se ha asociado el foco transversal a abertura de la fractura se ha producido pseudartrosis.

Tratamiento

El tratamiento está en función de la desviación de los fragmentos, de la laxitud de la pseudartrosis y de la existencia de antecedentes sépticos o de cobertura cutánea deficiente. Su aplicación ha sido como sigue:

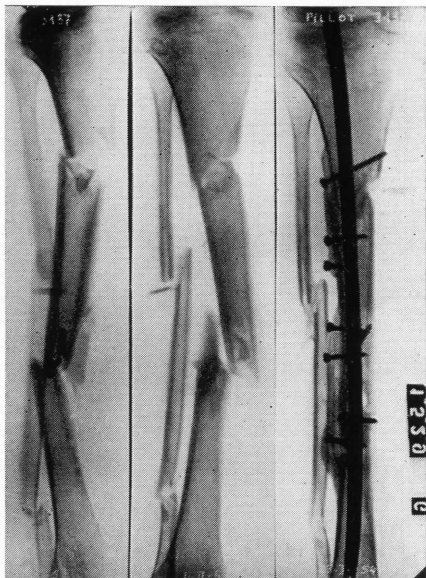


Figura 9.—Varón de veintiséis años. Sufrió fractura bifocal cerrada de tibia y peroné. Fue tratado mediante reducción ortopédica y enyesado crupédico durante siete meses. No consolidó y se aplicó tratamiento quirúrgico: enclavado intramedular a cielo abierto e injerto cortical atornillado en cada uno de ambos focos de pseudartrosis. Consolidó en seis meses.

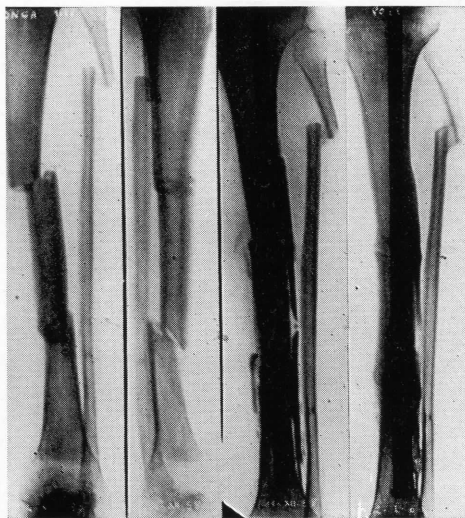


Figura 10.—Varón de treinta y siete años. Había sufrido fractura bifocal cerrada de tibia siete meses antes de su entrada en el Servicio. Había sido tratado mediante tracción continua durante tres semanas y después con fijación bipolar mediante clavos de Steinmann englobados en una botina de yeso; ninguno de los focos consolidó. Fue tratado mediante enclavado intramedular a cielo abierto e injerto ilíaco subperióstico al modo de Chutro y Plemister. Ambos focos consolidaron en cinco meses.

Casos bien alineados y con pseudartrosis rígida o apretada (4): injerto óseo subperióstico apuesto.

Casos ligeramente desviados o con pseudartrosis laxa (5): injerto cortical atornillado.

Casos con desviaciones apreciables que deben ser corregidas (7): osteosíntesis asociada a injerto, apuesto o atornillado, según fuera preciso bloquear complementariamente las rotaciones; en seis casos se practicó enclavado intramedular (cuatro de ellos son los casos de pseudartrosis bifocal) y en un caso atornillado del trazo en bisel (caso con larga espira) (figuras 9 y 10).

Casos con antecedentes sépticos o con cobertura cutánea deficiente en la cara anterointerna de la pierna a nivel de foco de pseudartrosis (3): injerto interbibioperoneo por vía externa; uno de los casos, el que había sido tratado con fijador externo de Hoffmann, correspondía a

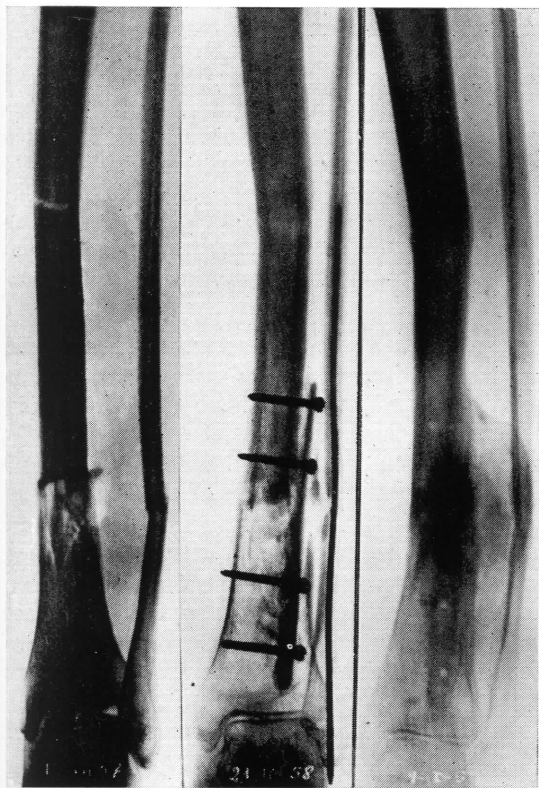


Figura 11.—Mujer de diecinueve años. Tuvo fractura abierta y bifocal de tibia, con comminación en el foco distal. Evolucionó con osteítis en el foco distal y fue necesario practicar limpieza quirúrgica y recubrimiento cutáneo. Llevó yeso cruropédico durante seis meses y no consolidó. Pasado este plazo se practicó injerto cortical atornillado por vía anteroexterna y enclavijado del peroné. Al cabo de cinco meses no había consolidado y fue reintervenida mediante injerto inter-tibio-peroneo, que proporcionó la consolidación en tres meses.

una fractura ampliamente abierta que había cicatrizado con adherencia cutánea a la cara anterointerna de la tibia, por cuyo motivo, y para no reactivar una posible infección larvada, fue preferible el injerto inter-tibioperoneo por una vía alejada de las cicatrices y sin exposición del foco de pseudartrosis (figura 11).

Todos los casos consolidaron sin que existieran complicaciones durante el período posoperatorio. Los plazos de consolidación fueron: entre tres y cuatro meses, dos casos; entre cuatro y cinco meses, siete casos; entre cinco y seis meses, siete casos; entre seis y siete meses, un caso; entre siete y ocho meses, un caso, y entre ocho y nueve meses, un caso. Independientemente del tipo de fractura inicial, de los tratamientos a que había sido sometido el paciente y de la antigüedad del caso desde el momento del traumatismo, todas las pseudartrosis de la diáfisis tibial secundarias a fractura bifocal han podido consolidar en un tiempo promedio de cinco meses, aplicando a cada caso la técnica terapéutica adecuada a las características de la pseudartrosis.

Conclusiones

La gravedad de la fractura bifocal de la diáfisis tibial es condicionada por la agresión que sufre la circulación ósea. El segmento intermedio sobrevive gracias a la vascularización procedente de la unión periosteomuscular, la cual, al interrumpirse en ambos extremos la circulación centromedular, se encarga de la irrigación de todo el espesor cortical. La osteogénesis fracturaria tiene su punto de partida en el ángulo de despegamiento perióstico y en la cara profunda del periostio, y mientras se conserve el manguito periosteomuscular existirán condiciones aptas para la consolidación.

El tratamiento de las fracturas bifocales de tibia debe respetar al máximo las inserciones musculares y el periostio en el fragmento intermedio; de ellos depende su vitalidad. Quedan contraindicados los métodos que signifiquen una agresión a estas estructuras, y hay que escoger entre los métodos ortopédicos y la síntesis endomedular a cielo cerrado.

El elevado porcentaje de fracasos de la consolidación de estas fracturas nos parece ser la consecuencia de la gravedad de las lesiones (frecuente abertura, desgarros de partes blandas, politraumatismos), de la dificultad de la reducción y de la contención, de las agresiones quirúrgicas practicadas sin criterio biológico y de las osteosíntesis defectuosas. Estos factores descompensan las condiciones circulatorias en una «zona vascular débil».

Cuando ya se ha establecido la pseudartrosis pasados unos meses, las condiciones circulatorias pueden ser más favorables que poco después del traumatismo. Los extremos diafisarios han desarrollado una circulación compensadora a partir de las anastomosis epifisometafisarias y periosteomusculares, y el fragmento intermedio a partir de los capilares del manguito musculoperióstico engrosado. En este momento vascular más favorable es posible obtener la consolidación en todos los casos—incluso los bifocales—, con tal de aplicar a cada uno el método quirúrgico adecuado y a pesar de la complejidad de su historial.

Resumen

El autor comenta una serie de 23 pseudartrosis de la diáfisis tibial consecutivas a fracturas bifocales. Se recuerdan los elementos vasculares que condicionan la consolidación de la fractura tibial y el comportamiento del fragmento intermedio. Se analizan los casos y el resultado de su tratamiento. Se concluyen las indicaciones terapéuticas en las fracturas bifocales de tibia y en las pseudartrosis que de ellas procedan.

Résumé

L'auteur commente une série de 23 pseudo-arthroses de la diaphyse tibiale à la suite de fractures bifocales. Il rappelle les éléments vasculaires qui conditionnent la consolidation de la fracture tibiale et le comportement du fragment intermédiaire. Puis il analyse les cas et le résultat de son traitement. Il conclut en soulignant les indications thérapeutiques concernant les fractures bifocales du tibia et les pseudo-arthroses qui en découlent.

Summary

The Author comments on a series of 23 pseudoarthrosis of the tibial diaphysis consecutive to bifocal fractures. The vascular elements are recalled which condition the consolidation of the tibial fracture and the behaviour of the intermediary fragment. The cases are analyzed and the results of treatment. The therapeutic indications are concluded in the bifocal fractures of tibia and in the pseudoarthrosis originating from them.

Bibliografía

- BOUTIN, P.: «25 cas de fracture bifocale». *Rev. Chir. Orthop.*, 42, 647-663 (1956).
 BROCOQ, P.; CHABRUT, R.; POILLEUX, F.: «Fractures doubles et non récents du tibia avec volumineux fragment intermédiaire». *Mém. Acad. Chir.*, 67, 521-532 (1941).
 CHARNLEY, J.: «The closed treatment of common fractures». E. & S. Livingstone. Edinburgh, 1961.
 DECOULX, P.; DUCLOUX, M.; DUPONT, M.: «Les fractures bifocales de jambe». *Acta Orthop. Belg.*, 29, 628-640 (1963).
 EDWARDS, P.: «Fracture of the shaft of the tibia: 492 consecutive cases in adults». *Acta Orthop. Scand. Suppl.*, 76 (1965).
 FERNÁNDEZ SABATÉ, A.: «Pseudartrosis postraumáticas de la diáfisis tibial: análisis de 323 observaciones». Tesis doctoral. Facultad de Medicina de Barcelona (1968).
 FOSTER, L. N.; KELLY, R. P.; WATTS, W.: «Esperimental infarction of bone and bone marrow». *J. Bone Joint Surg.*, 33-A, 396-406 (1951).
 HURLEY, L. A.; STINCHFIELD, F. E.; BASSET, C. A.; LYON, W. H.: «The role of soft tissues in osteogenesis». *J. Bone Joint Surg.*, 41-A, 1243-1254 (1959).
 JUDET, R., et J.: «La fracture bifocale et le fragment intermédiaire». *Presse Méd.*, 68, 1985-1988 (1960).
 KELLY, P. J.; NELSON, G. E.; PETERSON, L. F.; BULBULIAN, A. H.: «The blood supply of the tibia». *Surg. Clin. N. Amer.*, 41, 1463-1471 (1961).
 KOLODNY, A.: «The periosteal blood supply and healing of fractures». *J. Bone Joint Surg.*, 5, 698-711 (1923).
 MACNAB, I.: «Blood supply of the tibia». *J. Bone Joint. Surg.*, 39-8, 799 (1957).
 MAURER, P.; ZUCMAN, J.; LEWALLE, J.: «Rôle de la vascularisation périfracturaire et centromédullaire dans l'ostéogénèse réparatrice». *Rev. Chir. Orthop.*, 51, 229-242 (1965).
 MAY, H.: «Double fractures and double non-unions of the shaft of the tibia». *Amer. J. Surg.*, 75, 796-801 (1948).

- MERLE D'AUBIGNÉ, R.; RAMADIER, J. O.: «Traumatismes anciens: rachis, membre inférieur». Masson et Cie., Edit. Paris, 1959.
- NELSON, G. E.; KELLY, P. J.; PETERSON, L. F.; JANES, J. M.: «Blood supply of the human tibia». *J. Bone Joint Surg.*, 42-A, 625-636 (1960).
- NICOLL, E. A.: «Fractures of the tibial shaft: a survey of 705 cases». *J. Bone Joint Surg.*, 46-B, 373-387 (1964).
- PIULACHS, P.: «Fracturas y luxaciones». *Lec. Pat. Quir.*, vol. 2-I. Edic. Toray. Barcelona (1963).
- SALMON, M.: «Traitement des pseudarthroses diaphysaires». *Marseille Chir.*, 5, 284-314 (1953).
- STULZ, E.; JENNY, G.; KEMPF, I.: «Traitement des fractures bifocales ouvertes et fermées de jambe». *Lyon Chir.*, 58, 811-822 (1962).
- TRUETA, J.; CAVADIAS, A. X.: «Vascular changes caused by the Küntscher type of nailing». *J. Bone Joint Surg.*, 37-B, 492-505 (1955).
- TRUETA, J.: «The role of the vessels in osteogenesis». *J. Bone Joint Surg.*, 45-B, 402-418 (1963).
- VIDAL, J.; BAUMEL, H.: «Traitement des fractures à «deux étages» d'un membre inférieur». *Lyon Chir.*, 57, 229-235 (1961).
- WRAY, J. B.: «Periosteal vessel changes in the immediate postfracture period». *Surg. Gynec. Obst.*, 117, 311-314 (1963).
- WRAY, J. B.; GOODMAN, H. O.: «Postfracture vascular changes and healing process». *Arch. Surg.*, 87, 801-804 (1963).
- ZUCMAN, J.: «Studies on the vascular connections between periosteum, bone and muscle». *Brit. J. Surg.*, XLVIII, 324-328 (1960).
- ZUCMAN, J.: «Vascularisation de la jonction ostéo-musculaire; étude de son rôle au cours de l'ischémie musculaire». Librairie Arnette. Paris (1963).