

R. Artés Reig<sup>1</sup>  
M. Peraire Ardèvol<sup>2</sup>  
J.M. Anglada Cantarell<sup>3</sup>  
J. Nogueras Clemente<sup>2</sup>  
J. Salsench Cabré<sup>4</sup>

## Estudio observacional del estado clínico de una muestra de puentes en extensión

- 1 Estudiante de postgrado de Oclusión y Prostodoncia.
- 2 Profesor Titular de Oclusión y Prostodoncia.
- 3 Profesor Asociado de Oclusión y Prostodoncia.
- 4 Catedrático de Oclusión y Prostodoncia. Facultad de Odontología. Universidad de Barcelona.

### Correspondencia:

Dra. M. Peraire Ardèvol  
Facultad de Odontología  
Universidad de Barcelona  
C/ Feixa Llarga s/n  
Hospitalet de Llobregat

## INTRODUCCIÓN

Un puente en extensión es el soportado por uno o varios pilares en uno sólo de sus extremos, estando libre el otro extremo del pónico (Henderson y cols. 1970, Shillinburg 1978, Roberts 1979, Hochman y cols. 1987, Butz-Jorgensen y Isidor 1987). El diente o dientes pilares para un puente de este tipo puede estar situado por mesial o distal al tramo pónico, aunque en los puentes pequeños suele encontrarse por distal (Smith 1988).

Hay una gran diversidad de opiniones concernientes a la utilización de los puentes en extensión. Así por ejemplo, Stanley y cols. (1972) afirman que «los puentes en extensión pueden ser construidos para satisfacer las necesidades de tratamiento y cumplir todos los requisitos funcionales. El diagnóstico y plan de tratamiento bien realizados son de suma importancia». Según Shillinburg (1978) solamente está indicado cuando el pilar o pilares son realmente fuertes y el contacto oclusal en el pónico es mínimo o nulo. Roberts (1979) da más importancia a la localización del diente que debe reemplazarse. Según este autor se usa sobretodo en la región anterior y rara vez se

justifica en segmentos posteriores. Para Hochman y cols. (1987) la decisión de colocar una prótesis de este tipo dependerá de tener un soporte adecuado, un buen control de la higiene oral por parte del paciente y de la oclusión. López Lozano (1991) defiende que «es nulo su valor funcional, siendo su justificación exclusivamente cosmética».

La oclusión es sumamente importante en los puentes en extensión puesto que las fuerzas oclusales concentradas en el segmento en extensión podrían destruir el soporte dental, los tejidos periodontales de los dientes pilares o romper la prótesis. Así, autores como Randow y cols. (1986) y Karlsson (1989) han observado que los fracasos técnicos tales como la fractura de dientes pilares, la fractura del armazón metálico y la pérdida de retención, son mayores en los puentes en extensión que en los convencionales. Sin embargo, y aunque parezca paradójico, los dientes pilares con reducido soporte óseo presentan menor riesgo de complicaciones técnicas cuando son utilizados para este tipo de prótesis (Glantz y cols. 1982 y 1984) quizás porque, como postulan los mismos autores, el nivel de fuerza crítica para la desactivación muscular se alcanza más rápidamente a medida que decrece el

**Tabla 1 Datos estudiados mediante exploración clínica y radiológica para cada uno de los sujetos de la muestra y cada uno de los puentes en extensión**

**Filiación**

Edad Sexo  
 Fecha de realización del puente Tipo de puente

**Diente pilar**

*Estado periodontal*

En caso de no haber estado sometido a un examen periodontal previo a la confección del puente, se usa para el estudio el diente homólogo contralateral o antagonista homónimo y se establece la comparación.

Antecedentes de enfermedad periodontal y grado:

Sí No

Higiene oral: Se clasifica según el Índice de placa bacteriana de Silness y Løe.

Código 0 y 1 Buena

Código 2 Regular

Código 3 Deficiente

Sangrado al sondaje: Sí No

Profundidad de sondaje:

Afectación de furcas:

Movilidad:

Pérdidas óseas verticales u horizontales:

Ensanchamiento del espacio periodontal: Sí No

Trauma oclusal:

*Fracturas*

*Número de dientes pilares*

Diseño correcto del puente:

Escasos dientes pilares:

Excesivo nº de dientes pilares:

*Tipo de retenedor y material*

Corona completa:

Parcial:

Incrustaciones Onlay/Inlay (con/sin protección oclusal):

Apoyos oclusales:

Pins:

*Exploración radiográfica*

**Póntico**

*Diseño de las superficies del póntico*

Superficie gingival: Higiénico

Cónico

Pico de flauta

En silla de montar

*Distancia póntico reborde gingival*

(Según el tipo de diseño)

*Condiciones de la cresta alveolar*

Reabsorción (provocada por el póntico):

**Tabla 1 Continuación**

*Condición de la mucosa debajo del póntico*

Inflamación de la mucosa:

Impactación de alimentos:

*Dientes antagonistas*

Dentición natural:

Prótesis completa:

Prótesis parcial removible:

Prótesis fija:

*Material del póntico*

**Oclusión del póntico**

Fuera de oclusión:

Ocluye en posición de máxima intercuspidad:

Contactos en excursiones mandibulares:

Protrusiva:

Lateralidades:

soporte periodontal. Sin embargo, este razonamiento es discutido por Laurell y cols. (1991) quienes han demostrado que en pacientes tratados con prótesis parcial fija con apoyo cruzado y extensión posterior bilateral de dos unidades, las fuerzas de masticación y de oclusión pueden llegar a ser de magnitud considerable.

El tratamiento protésico mediante puentes en extensión parece ser una buena alternativa a la prótesis parcial removible en pacientes de edad avanzada (Butz-Jorgensen y cols. 1985 y 1987). Otros autores como Laurell (1985), Lundgren y Laurell (1986), y Carlson y cols. (1992), consideran que este diseño también es adecuado para tratar pacientes más jóvenes con dentición reducida y antecedentes de enfermedad periodontal. Sin embargo, es de suma importancia que en todos los casos los pacientes sigan adecuadamente los programas de higiene oral (Isidor y cols. 1987, Laurell y cols. 1991).

Otro aspecto relevante en este tipo de prótesis es que, debido a la diferencia que existe en las reacciones biomecánicas entre los dientes vitales y los no vitales cuando son sometidos a fuerzas de palanca, la utilización de un diente endodonciado como pilar terminal de un puente en extensión predispone al fracaso (Hedegard y cols. 1983, Karlsson 1989, Randow y cols. 1986).

**Tabla 2 Características de la muestra**

Nº	Paciente		Años de servicio	Tipo de puente	Nº pilares		Retenedor	
	Edad	Sexo			NºU.	Póntico	Material	
1	67	H	20	4	1	1	CC.	MR
				2	2	2	CC.	TO
				3	2	1	CC.	MR
2	36	M	6	2	2	1	CC.	MC
				2	3	1	CC.	MC
3	56	M	10	1	1	1	CC.	OFR
4	22	M	4	2	1	1	C3/4.	MC
5	62	H	22	2	1	1	CC.	TO
6	59	M	12	2	1	1	CC.	OFR
7	82	M	18	2	1	1	CC.	TO
				3	2	2	CC.	OFR
8	52	M	30	2	1	1	CC.	TO
9	29	M	8	1	1	1	CC.	MC
10	45	H	13	3	2	1	CC.	TO
11	47	H	13	1	1	1	CC.	MR
12	49	M	20	2	1	1	CC.	TO
				2	1	1	CC.	TO
13	43	M	14	1	1	1	CC.	R
14	34	H	5	2	1	1	CC.	MR
15	56	H	10	2	1	1	CC.	TO

Sexo: H. Hombre, M. Mujer. Tipo puente: 1. Anterior, 2. Posterior, 3. Compuesto, 4. Con apoyo. Retenedor: CC=corona completa, C3/4=corona parcial tres cuartos. Material: TO= oro troquelado, OFR= oro con facetas estéticas de resina, MC= metal cerámica, MR=metal resina R=resina.

Por todo lo comentado, el uso de un puente en extensión en determinadas situaciones clínicas sigue siendo un tema de debate y, de hecho, los estudios clínicos y epidemiológicos son escasos.

Nuestro objetivo fue realizar un estudio descriptivo clínico de una muestra de puentes en extensión colocados desde un periodo superior o igual a un año, observando su diseño y su estado actual.

## MATERIAL Y MÉTODOS

La muestra ha sido obtenida seleccionando a los pacientes que eran portadores de un puente en extensión, en servicio desde un periodo superior o igual a 1 año, de entre todos los que acudieron a la Clínica Odontológica de la Universidad de Barcelona por cual-

quier motivo, desde Octubre de 1992 hasta Mayo de 1993. Ello ha dado lugar a un grupo de 15 individuos, portadores de 20 puentes en extensión.

Los puentes han sido clasificados en: anteriores, cuando reemplazan un diente del segmento anterior, desde canino a canino; posteriores, cuando reemplazan un premolar o un molar; compuestos, cuando se trata de puentes en extensión combinados con un puente convencional fijo-fijo; finalmente, los puentes en extensión con apoyo lo forman aquel grupo donde la cara mesial o distal del póntico tiene en su extremo un apoyo sobre el diente contiguo.

Los puentes y sus pilares han sido sometidos a una exploración clínica y radiológica cuyos resultados han sido anotados en una ficha, dividida en cuatro apartados (Tabla 1). El estudio radiológico ha sido efectuado mediante radiografías periapicales siguiendo

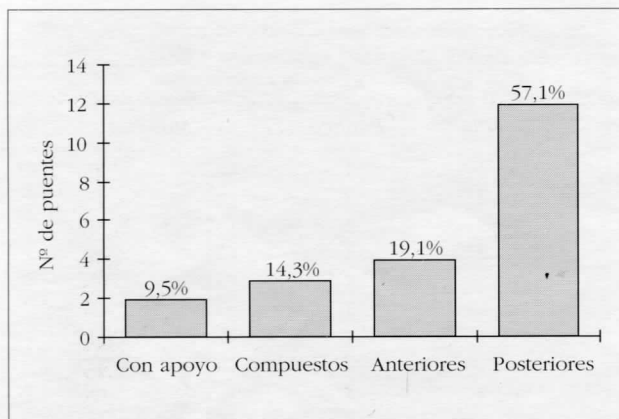


Figura 1. Tipos de puentes en extensión.

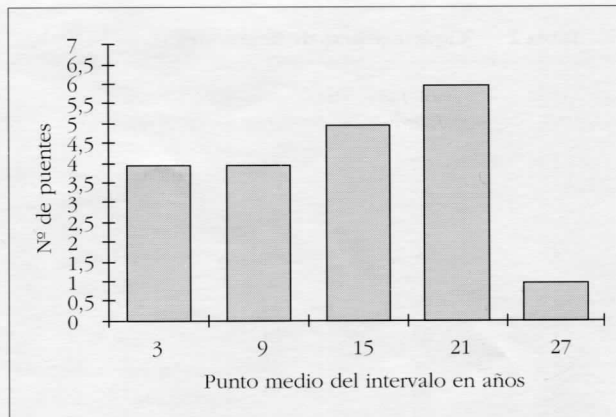


Figura 2. Antigüedad de los puentes en extensión.

la técnica de la bisectriz en el maxilar superior y la técnica de planos paralelos en el maxilar inferior, ambas con cono largo.

## RESULTADOS

En la tabla 2 podemos observar el número total de sujetos, su edad y sexo, los años de servicio de cada prótesis, el tipo de cada puente en extensión, así como el número de dientes pilares, el número de unidades pónico por puente, el tipo de retenedor y el material utilizado.

Según los datos obtenidos (Fig. 1), el diseño más frecuente es el puente en extensión posterior (57,1%), seguido del tipo anterior (19,1%), compuesto (14,3%) y con apoyo (9,5%).

El promedio del tiempo de servicio de los puentes en extensión de la muestra es de 14,45 años. En la figura 2 se halla la distribución según la antigüedad de los puentes. Como se puede observar, la mayor cantidad de puentes se halla en el intervalo de 19 a 24 años.

El estado periodontal de los dientes pilares se halla en la tabla 3. Cinco pacientes presentan antecedentes de enfermedad periodontal. El paciente 3 presenta una periodontitis inicial en tratamiento. El paciente 8 está afecto de una periodontitis inicial inactiva. El pacien-

te 11 presenta una periodontitis moderada en tratamiento. El paciente 13 tiene una gingivitis activa. El paciente 15 sufre una periodontitis moderada inactiva. No se ha hallado afectación de furca ni fractura de los dientes pilares en ningún caso. En tres pacientes se observan diferencias en la profundidad de sondaje comparando los valores obtenidos en los dientes pilares con sus homólogos contralaterales u homónimos antagonistas. Se trata de los pacientes número 1, 3 y 11. En la tabla 3 se han anotado únicamente los registros de bolsas periodontales en los dientes pilares.

Las características de los pónicos se hallan en la tabla 4. Quince de los pónicos tienen un diseño de la superficie gingival en pico de flauta y los cinco restantes en silla de montar. Cinco pónicos son de metal-resina, siete de oro-resina, cuatro de metal-porcelana, tres de oro troquelado y uno de resina. En siete casos se observa, en la cresta alveolar debajo del pónico, una imagen radiográfica de forma cóncava en dirección ocluso-apical que se corresponde con el contorno cervical del pónico y, además, la seda dental casi no tiene acceso por debajo del mismo.

En la figura 3 se puede observar la relación de la higiene oral con la inflamación de la mucosa debajo del pónico. Cuando la higiene oral se ha clasificado como buena (total 8 casos), sólo un paciente presenta inflamación de la mucosa debajo del pónico. Cuando la higiene oral es defectuosa (total 5 casos)

**Tabla 3 Estado periodontal de los dientes pilares**

Paciente	Antecedentes Enfermedad Periodontal	Higiene Oral	Sangrado Sondaje	Profundidad Sondaje	Afectación Furcas	Movilidad
1	No	Mala	Sí	2 a 4 mm	No	No
"	"	"	"	5 a 6 mm	No	2
"	"	"	"	2 a 3 mm	No	No
2	No	Buena	No	2 a 3 mm	-	No
"	"	"	"	1 a 2 mm	-	No
3	Sí	Mala	Sí	5 a 6 mm	-	3
4	No	Buena	No	1 a 2 mm	No	No
5	No	Regular	No	1 a 4 mm	No	No
6	No	Regular	No	1 a 5 mm	-	No
7	No	Regular	Sí	2 a 3 mm	No	No
"	"	"	"	1 a 4 mm	-	1
8	Sí	Buena	No	1 a 2 mm	-	No
9	No	Buena	No	1 a 2 mm	-	No
10	No	Buena	No	1 a 2 mm	No	No
11	Sí	Regular	Sí	3 a 6 mm	-	3
12	No	Buena	No	2 a 3 mm	No	No
"	"	"	"	2 a 3 mm	No	No
13	No	Mala	Sí	2 a 3 mm	-	No
14	No	Regular	No	1 a 2 mm	No	No
15	Sí	Buena	No	4 a 6 mm	-	1

hay inflamación de la mucosa en todos ellos. Cuando la higiene es regular (total 7 casos) hay inflamación de la mucosa en cuatro pacientes, mientras que la mucosa aparece normal en tres.

En la figura 4 vemos el tipo de dentición antagonista de las prótesis observadas. Un 70% ocluyen con dientes naturales, 15% con prótesis parcial fija, 10% con prótesis parcial removible, y en un 5% no hay dentición antagonista.

La mayoría de los puentes en extensión de la muestra (18 casos, es decir, el 90%) mantienen contactos oclusales en posición de máxima intercuspidadación. En los movimientos de lateralidad, en el lado de trabajo, once púnticos (55%) mantienen contactos oclusales y 9 (45%) no. En el lado de balanceo, cuatro de los púnticos (20%) mantienen contactos oclusales con los dientes antagonistas. En protrusiva, cinco de los púnticos (25%) mantienen contactos. De ellos, tres reemplazan a dientes anteriores y dos a dientes posteriores.

En la tabla 5 se resumen las características de las

siete prótesis que han fracasado y la causa del fracaso. Tres de los puentes fracasados (57%) son posteriores y cuatro anteriores (43%). La media de los años de servicio es de 10,85 años. Todas las unidades púntico ocluyen con dientes naturales excepto uno que ocluye con una prótesis parcial removible. En cuatro casos la causa del fracaso es la caries; en tres, la hiper-movilidad; y uno es inaceptable estéticamente.

## DISCUSIÓN

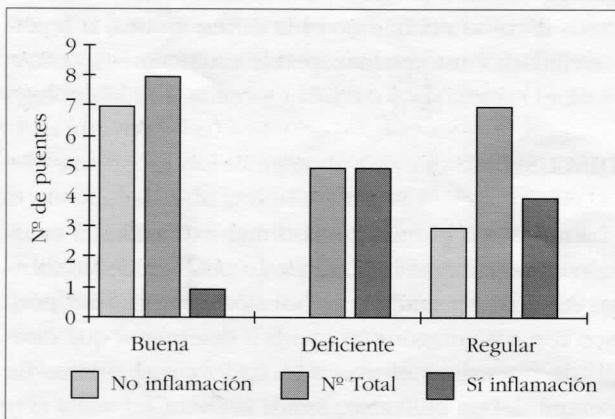
En prótesis parcial fija con una extensión, la oclusión es sumamente importante. La oclusión de los dientes residuales y también la oclusión potencial del púntico con sus antagonistas ayuda a determinar qué diseño de puente es el más adecuado y qué pilares de puente deben utilizarse (Smith 1988).

Los puentes en extensión son diseños potencialmente lesivos por el brazo de palanca creado por el púntico que actúa biomecánicamente como una viga

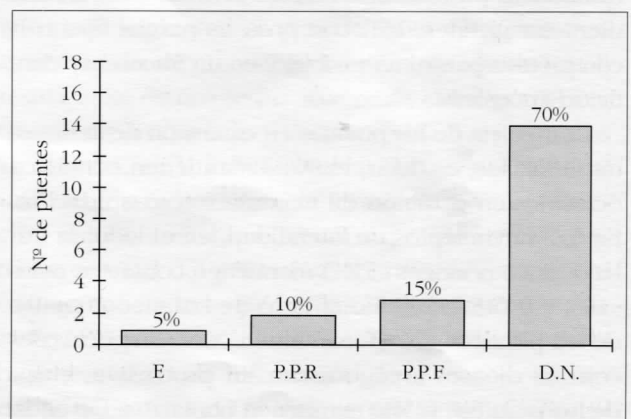
**Tabla 4 Características de los pónicos**

Diseño de superficie gingival	Material Pónico	Condición cresta alveolar (Reabsorción)	Condición mucosa debajo pónico (inflamación)	Dentición antag.	Oclusión				
					PIM	P	W	noW	
1	PF	MR	(-)	(+)	P.P.F.	+	-	+	+
2	PF	OFR	(-)	(+)	DN	+	-	+	-
3	SM	MR	(-)	(+)	P.P.F.	+	-	+	+
4	PF	MC	(-)	(-)	DN	+	-	-	-
5	PF	MC	(-)	(-)	DN	+	-	-	-
6	SM	OFR	(-)	(+)	DN	-	-	-	-
7	PF	MC	(-)	(-)	DN	+	-	-	-
8	PF	OFR	(+)	(+)	P.P.F.	+	+	-	-
9	PF	OFR	(-)	(-)	P.P.R.	+	-	+	-
10	PF	OFR	(-)	(+)	DN	+	-	-	-
11	SM	OFR	(+)	(+)	DN	+	+22	-	-
12	PF	TO	(-)	(-)	DN	+	-	+	-
13	PF	MC	(+)	(-)	DN	+	+	+	-
14	SM	MR*	(+)	(+)	P.P.R.	+	-	+	-
15	PF	MR	(-)	(-)	DN	+	-	+	-
16	PF	OFR	(-)	(-)	DN	+	-	-	-
17	PF	TO	(-)	(-)	E	-	-	-	-
18	SM	R	(+)	(+)	DN	+	+	+	+
19	PF	MR	(+)	(+)	DN	+	-	-	-
20	PF	TO	(+)	(-)	DN	+	+	-	+

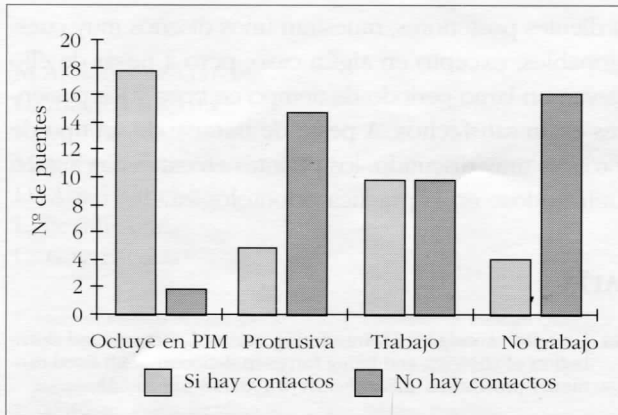
Diseño de la superficie gingival: PF= Pico de flauta. SM= Silla de montar. Material pónico: MR= Metal resina, R= resina. OFR= Oro con facetas estéticas de resina. MC= Metal cerámica. TO= Oro troquelado. Dentición antagonista: PPF= Prótesis parcial fija. PPR= Prótesis parcial removible. DN= Dentición natural. E= Edentulismo.



**Figura 3.** Relación higiene oral/inflamación.



**Figura 4.** Dentición antagonista (E= Edentulismo; P.P.R.= Prótesis Parcial Removible; P.P.F.=Prótesis Parcial Fija; D.N.= Dentición Natural).



**Figura 5.** Oclusión del póntico (PIM: Posición Máxima Intercuspidación).

en voladizo. Si las fuerzas oclusales que inciden sobre el segmento en extensión son de severas magnitudes pueden destruir el soporte dental y los tejidos periodontales de los dientes pilares, o pueden romper la prótesis (Shillinburg y cols. 1978, Hedegard y cols. 1983, Laurell y cols. 1987 y 1988, Smith 1988). Los tres puentes de nuestra muestra que han fracasado por hipermovilidad (puentes nº 2, 3 y 15) mantienen contactos oclusales en la posición de máxima intercuspidadación y en trabajo, se observan diferencias en la profundidad de sondaje periodontal en los dientes pilares en comparación con sus homólogos contralaterales u homónimos antagonistas y tienen como antagonistas dientes naturales. Al respecto, Butz-Jorgensen y cols. (1985), Hochman y cols. (1987), Stanley y cols. (1972) afirman que el éxito del tratamiento con puentes en extensión viene determinado, entre otros factores, por el tipo de dentición en el maxilar opuesto. Las fuerzas oclusales pueden incrementarse considerablemente cuando el antagonista es una dentición natural. Según Randow y cols. (1986), los puentes en extensión presentan mayor número de fracasos técnicos que los puentes convencionales. En esta muestra no se ha detectado ningún fracaso técnico (fractura de los dientes pilares, fractura del armazón metálico, pérdida de retención, etc.). Sin embargo, es necesario

**Tabla 5** Problemas y fracasos

Nº	Tipo de puente	Años de servicio	Dentición Antagonista	Causa de fracaso
2	2	20	D.N.	Hipermovilidad
6	1	10	D.N.	Hipermovilidad
9	2	12	P.P.R.	Caries
13	1	8	D.N.	Estética
15	1	13	D.N.	Hipermovilidad y caries
18	1	14	D.N.	Caries
20	2	10	D.N.	Caries

mencionar que estos resultados no son concluyentes puesto que, al tratarse de un estudio transversal, no se dispone de datos para poder valorar las causas de fracaso de los puentes en extensión que no han sido evaluados y que se han retirado antes de realizar este estudio.

En nuestra muestra, la caries es la causa de fracaso más frecuente, lo cual concuerda con el criterio de que la caries es una de las causas más frecuentes de fracaso en prótesis parcial fija (Randow y cols. 1986, Walton y cols. 1986, Karlsson 1989, Carlson y cols. 1989, Cheung y cols. 1990).

El tiempo medio de servicio de los puentes observados es de 10.85 años, lo que es un valor bastante elevado por tratarse de puentes en extensión. Sin embargo, Laurell y cols (1992) obtienen resultados parecidos.

Como hallazgo más relevante cabe mencionar que los puentes en extensión observados que llevan más tiempo en boca y que son todavía funcionalmente aceptables son los fabricados en oro troquelado, con un diseño de retenedor sobrecontorneado que cierra el espacio destinado a las troneras, una superficie gingival del póntico en pico de flauta o silla de montar y con una anchura vestíbulo-lingual reducida. Ninguno de estos diseños sigue los criterios recomendados para salvaguardar el periodonto.

## CONCLUSIONES

Dado que el estudio que hemos llevado a cabo es

458 puramente observacional, del tipo «serie de casos», no es posible realizar ninguna inferencia a la población general, y todos los comentarios deben referirse exclusivamente a la muestra observada. Teniendo en cuenta esta limitación podemos concluir que los puentes en extensión de esta muestra reemplazan mayoritariamente

a dientes posteriores, muestran unos diseños muy cuestionables, excepto en algún caso, pero a pesar de ello llevan un largo periodo de tiempo en boca y los pacientes están satisfechos. A pesar de tratarse de un tipo de prótesis muy discutido, los puentes en extensión siguen utilizándose en la práctica odontológica.

## BIBLIOGRAFÍA

1. Butz-Jorgensen E, Isidor F, Karring T. Cantilevered fixed partial dentures in a geriatric population: preliminary report. *J Prosthet Dent* 1985;**54**(4):467-473.
2. Butz-Jorgensen E, Isidor F. Cantilever bridges or removable partial dentures in geriatric patients; a 2-years study. *J Oral Rehabil* 1987;**14**(3):239-249.
3. Carlson BR, Yontchev E, Carlsson GE. Extensive fixed partial dentures on mandibular canine teeth: a 5-years recall study. *Int J Prosthodont* 1989;**2**(3):265-271.
4. Carlson BR, Carlsson GE, Helkimo E, Yontchev E. Masticatory function in patients with extensive fixed cantilever prostheses. *J Prosthet Dent* 1992;**68**(6):918-923.
5. Cheung GS, Dimmer A, Mellor R, Gale M. A clinical evaluation of conventional bridgework. *J Oral Rehabil* 1990;**17**(2):131-136.
6. Glantz PO, Nyman S. Technical and biophysical aspects of fixed partial dentures for patients with reduced periodontal support. *J Prosthet Dent* 1982;**47**(1):47-51.
7. Glantz PO, Nyman S, Strandman E, Randow K. On functional strain in fixed mandibular reconstructions. II. An in vivo study. *Acta Odont Scand* 1984;**42**(5):269-276.
8. Hedegard B, Landt H. Cantilever bridges or removable partial dentures in Kennedy class I cases? *Quintessence Int* 1983;**2**:173-182.
9. Henderson D, Blevis WR, Wesley RC, Seward T. The cantilever type of posterior fixed partial dentures: a laboratory study. *J Prosthet Dent* 1970;**24**(1):47-67.
10. Hochman N, Ginio I, Ehrlich J. The cantilever partial denture: a 10-year follow-up. *J Prosthet Dent* 1987;**58**(5):542-545.
11. Isidor F, Butz-Jorgensen E. Periodontal conditions following treatment with cantilever bridges or removable partial dentures in geriatric patients. *Gerodontology* 1987;**3**:117-121.
12. Karlsson S. Failures and length of service in fixed prosthodontics after long-term function. *Swed Dent J* 1989;**13**(5):185-192.
13. Laurell L. Occlusal forces and chewing ability in dentitions with cross-arch bridges. *Swed Dent J* (supplement 26) 1985.
14. Laurell L, Lundgren D. Interfering occlusal contacts and distribution of chewing and biting forces in dentitions with fixed cantilever prostheses. *J Prosthet Dent* 1987;**58**(5):626-631.
15. Laurell L, Lundgren D. Distribution of occlusal forces along unilateral posterior two-unit cantilever segments in cross-arch fixed partial dentures. *J Prosthet Dent* 1988;**60**(1):106-112.
16. Laurell L, Lundgren D, Falk H, Hugoson A. Long-term prognosis of extensive polyunit cantilevered fixed partial dentures. *J Prosthet Dent* 1991;**66**:545-552.
17. López Lozano JF. *Relación entre el diseño de las estructuras de prótesis fijas y su fracaso por fractura. Proyecto de Investigación*. Universidad Complutense de Madrid, 1991.
18. Lundgren D, Laurell L. Occlusal force pattern during chewing and biting in dentitions restored with fixed bridges of cross-arch extension. I. Bilateral end abutments. *J Oral Rehabil* 1986;**13**:57-71.
19. Lundgren D, Laurell L. Occlusal force pattern during chewing and biting in dentitions restored with fixed bridges of cross-arch extension. II. Unilateral posterior two-unit cantilevers. *J Oral Rehabil* 1986;**13**:191-203.
20. Randow K, Glantz P-O, Zöger B. Technical failures and some related clinical complications in extensive fixed prosthodontics. *Acta Odont Scand* 1986;**44**:241-254.
21. Randow K, Glantz P-O. On cantilever loading of vital and non-vital teeth. An experimental clinical study. *Acta Odont Scand* 1986;**44**:271-277.
22. Roberts DH. *Prótesis fija*. Ed. Panamericana (1979).
23. Shillinburg HT, Hobo S, Whitsett LD. *Fundamentos de prosthodontia fija*. Prensa Médica Mexicana, (1978).
24. Smith Bernard GN. *Planificación y confección de coronas y puentes*. Ed Salvat (1988).
25. Stanley J, Antonoff BA. The status of cantilever bridges. *NY State Dental J* 1972;**38**:275-281.
26. Walton JN, Gardner FM, Agar JR. A survey of crown and fixed partial denture failures: length of service and reasons for replacement. *J Prosthet Dent* 1986;**56**(4):416-421.