ANTEPIÉ SUPINADO

Jesús Marcelino Reyes, D.P.

Conferencia desarrollada en las IV Jornadas Catalanas de Podología celebradas en Barcelona.

Introducción

El tema que presento forma parte de una tríada que es el **antepié supinado**. Patología importante y que, tal y como ya he comentado en otras ocasiones, ha representado durante muchos años un pie confuso, dado que por su aspecto, comportamiento y dificultad de tratamiento, se le ha metido dentro del saco del pie plano.

Quiero dejar constancia que esta conferencia representa la segunda parte de un trabajo común comentado y discutido desde hace un tiempo. La primera parte se trata fundamentalmente de todo el conjunto anatómico articular y de los componentes fibroelásticos de sujeción y movimiento, visto desde una perspectiva puramente mecánica y que todos ya conocemos.

Antepié supinado.

Desde hace ya tiempo, he venido observando una característica muy determinada en el primer radio-segmento en casi todos, casi me atrevo a decir en todos los antepiés en supinación, no guardando relación la edad, ni tampoco una profesión, la cual pudiera provocar una alteración por microtraumatismos, o la práctica de un determinado deporte. Se trata de una limitación en la flexo-extensión del primer dedo, más o menos limitado, evidentemente a los 8 años de edad menos que a los 25, pero en definitiva, en los dos casos ya existe la anomalía.

A medida que van transcurriendo los años, coincidente con la práctica de una actividad deportiva más o menos asiduamente y un desconocimiento por parte del individuo/a de su alteración (puesto que hasta pasado un tiempo sea totalmente asintomático) y por supuesto no acude al especialista porque no tiene problemas, la patología se va agudizando, hasta el extremo que la funcionalidad del primer radio, deja de ser operativa, es decir, la angulación necesaria para la dorsiflexión dinámica pierde su capacidad, alterando la mecánica digital, creándose un plano interfalángico, con una actitud de extensus de la falange distal sobre la proximal, y obligando al individuo a recurrir al especialista porque nota que "anda diferente".

Pie valgo.

Antes de exponerles a Vdes. mis conjeturas biomecánicas, quiero manifestar en voz alta mi preocupación al respecto..., un pie valgo, o incluso un genu valgo tratado precozmente, existen grandes expectativas de éxito, siempre y cuando también el paciente cumpla religiosamente con sus obligaciones, que las tiene, o sea, la puntual actualización de su tratamiento, en el tiempo que el profesional crea oportuna su revisión, no pensar que tanto el verano

Exploración.

como los fines de semana el pie, o la pierna, hacen vacaciones, y no pasa absolutamente nada si no se lleva la corrección ortopodológica, en el caso que deba usar algún tipo de cuña o soporte plantar.

En cambio, en el antepié supinado, debido a que se trata de una anomalía constitucional sin posibilidad de modificación en su estructura y en su movimiento, ya que no existe, la acción terapéutica aplicada no cambiará substancialmente la deformidad, tan sólo conseguiremos paliarla. De manera artificial crearemos un plano óptimo, a fin de hallar el equilibrio para que el momento que se produce entre la acción del pie y la reacción del suelo, sea lo más breve posible, a efecto de que el par produzca la menor torsión dinámica en cadena cerrada una vez el pie se halle anclado en el suelo.

Exploración en decúbito

El paciente colocado sobre una mesa de exploración con sus extremidades inferiores en extensión y relajado, observamos una marcada supinación del antepié; asimismo las piernas se encuentran en abducción.

Mediante goniometría aplicada se constatan los ejes de movimiento de la articulación coxo-femoral hallándose limitada la capacidad de movimiento hacia la anteversión, que puede ser uni o bilateralmente. Las rótulas se hallan en rotación externa y con el consiguiente aumento en el ángulo del tendón del cuadríceps; asimismo está aumentado el ángulo de torsión externa tibial.

Los pies presentan una franca abducción postural con una asimetría en los planos de referencia, antepié, talón, estando por tanto más elevado el primer radio del quinto (de forma exage-

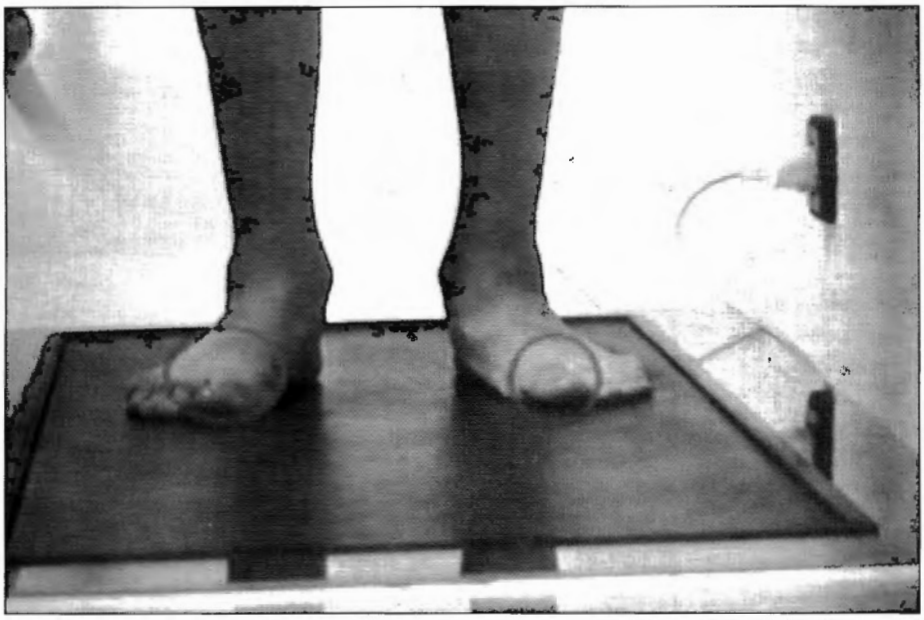

Cadena cerrada.

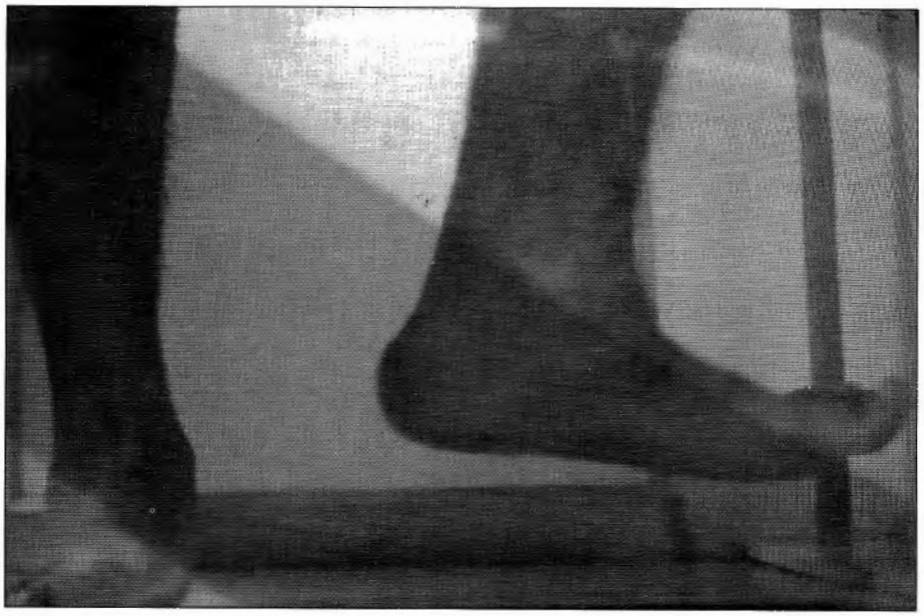

Rotación externa.

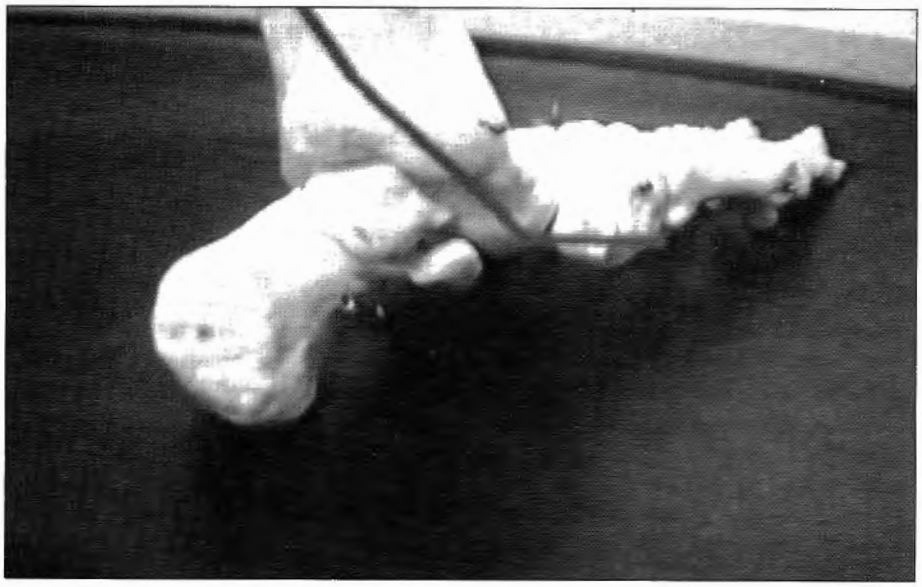

Sobrecargas.

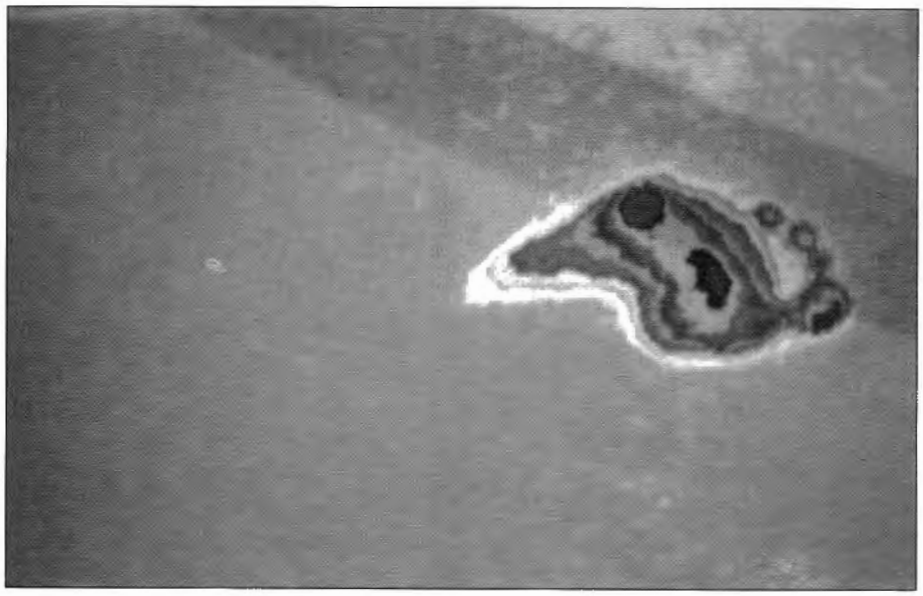

Tibial posterior.

rada) y con una limitación al movimiento inverso a la supinación del antepié. El primer dedo se encuentra en hiperextensión, observándose en algunos casos alteraciones ungueales y aparición de zonas hiperqueratósicas en el pulpejo del dedo entre la primera y segunda falange.

Exploración en bipedestación

Una vez el paciente en actitud no forzada y de pie sobre la plataforma de estudio dinámico, el aspecto de sus extremidades inferiores desde proximal a distal es el siguiente:

a) Rotación externa de las extremidades.

b) Aumento del ángulo Q.

c) Tibias en torsión externas.

d) Pies en abducción.

e) Más o menos subluxación astragalo-escafoides.

f) Pronación de los pies.

g) Valgo aparente de retropié.

h) Aplanamiento del arco longitudinal interno.

i) Distensión ligamentosa (calcáneo-astragalino, glenoideo, astragalo escafoideo y Chopart).

j) Hiperextensión del primer dedo.

k) Plano interfalángico del primer dedo.

l) Aparente sobrecarga del primer radio.

m) Elevación del arco externo.

n) Rotación interna del primer metatarsiano sobre su eje longitudinal.

Anomalías en el movimiento lineal en cadena abierta

Cuando el paciente inicia la deambulación, todos los elementos ostearticulares se conjugan hacia el movimiento con las nuevas orientaciones a las que han sido sometidos por las acciones modificadoras de la musculatura motora.

En la fase oscilante la extremidad se abduce exageradamente iniciándose un barrido en el aire, con el consiguiente alejamiento de la pierna de la línea normal de marcha, acción que crea un importante gasto energético en el momento de la reconducción del eje a la normalidad dinámica, no sólo por el esfuerzo de la realineación, sino también por la basculación pélvica implicada en todo el movimiento.

Es evidente la descompensación que existe entre las cadenas musculares abductoras y rotadoras externas y sus antagonistas, las cuales no iniciarán a reclamar sus derechos hasta la fase de apoyo, por tanto en cadena cerrada.

Interacción en el movimiento lineal en cadena cerrada

En la fase taligrada la original abducción del pie pierna se ve disminuida en su contacto con el suelo por la acción contralateral de la pelvis, disminuyéndose así el ángulo de marcha. En la fase de apoyo unipodal el movimiento lateromedial del pie se verá condicionado por dos factores:

1. Por el bloqueo a nivel de las articulaciones de Chopart-Lisfranc.
2. Y la subluxación del tibial posterior de su corredera retromaleolar y contractura del tibial anterior.

En el primer factor la imposibilidad de llegar con la paleta interna al suelo para la posterior fase de despegue, hace que el pie se convierta no en una palanca, sino en un rodillo.

El vector de barrido se ve acelerado por la necesidad del impulso pasando de forma no simultánea de quinto a primero, menospreciando la fórmula arciforme de las palancas metatarsales.

En el segundo factor la original acción del tibial posterior que como todos Vds. saben es la de mantener la coherencia del arco longitudinal interno se ve totalmente alterada cambiando su acción y convirtiéndose en un franco supinador del tarso acentuando aún más la patología supinadora. La contractura del tibial anterior fija aún más la supinación de antepié.

Patología metatarso digital del primer radio

El primer radio carece de función amortiguadora por su aplastamiento contra el suelo y a su vez por sufrir de un movimiento torsional, primero por la abducción del pie, segundo por la rotación externa de la pierna, así mismo hemos de tener en cuenta la acción que ejerce los músculos flexor corto, abductor y el aducctor del primer dedo intentando aproximar el elemento más importante del pie hacia su acción natural que sería la impulsión.

Dado que el antepié supinado es una alteración congénita no modificable, el binomio metatarso-digital es sometido incansablemente a una acción de aplastamiento y torsión intraarticular desde la fase de crecimiento óseo. Acción que un tiempo indeterminado crea sin ninguna duda una artrosis intraarticular, la cual somete al pie a buscar nuevas alternativas de impulsión, implicando para ello al propio retropié y llegando en el momento del abandono del suelo al varismo, efecto que rompe el equilibrio dinámico, sometiendo tanto a la paleta media como a la externa a un dobel esfuerzo de resupinación.

Bibliografía

1. Fucci, S; Benignon, M. *Biomecánica del aparato locomotor.*

2. Gamble; Feltono; Yale; Irving (1981). *Roentgenología clínica del pie.* 2.ª edición.

3. Giannestras, N. (1981). *Trastornos del pie.* Edit. Salvat.

4. Celieure, J. (1979). *Patología del pie.* Edit. Masson, S.A. 3.ª edición.

5. Marcelino Reyes, J. (1995). Biomecánica helicoidal. *Revista española de podología.* Vol. 6, n.º 4, mayo-junio.

6. J. Montagne; Chevrot; Galmiche. *Atlas de radiología del pie.* Edit. Masson, S.A.

7. Plas, F.; Viel, E.; Blanc, Y. *La marcha humana.*

8. Salter, R.B. (1984): *Trastornos y lesiones del sistema musculo-esquelético.* Edit. Salvat.

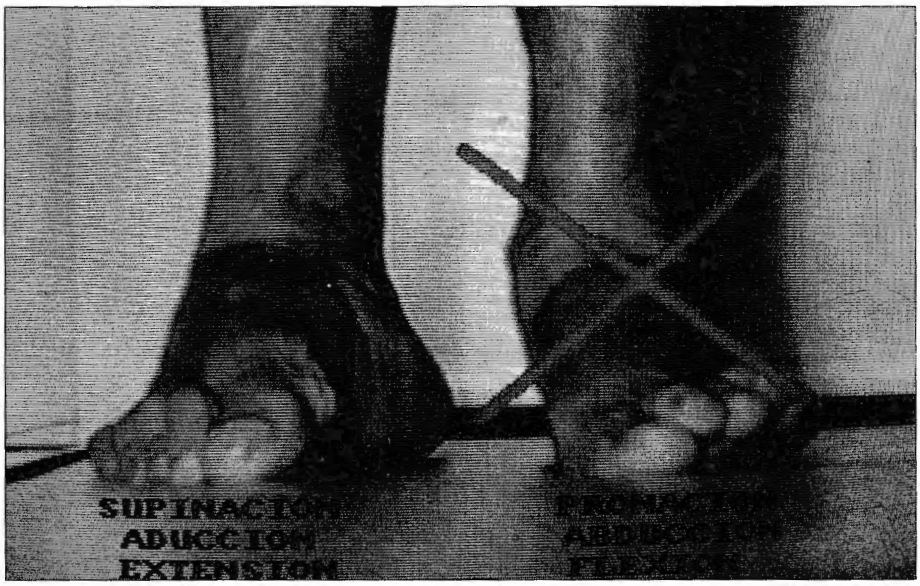

Pronación forzada.
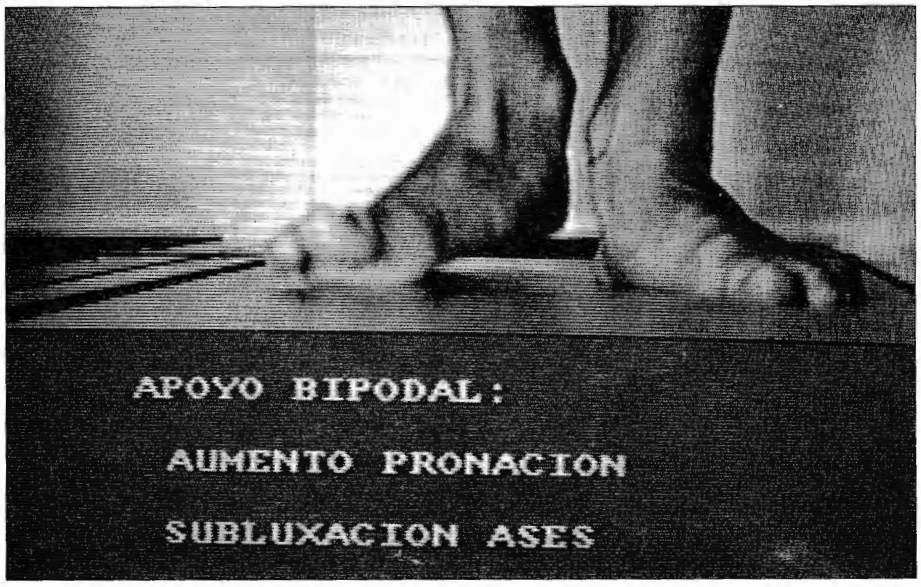
Distensión ligamentos.