

R.F.C./FER



UNIVERSIDAD DE BARCELONA. — FACULTAD DE MEDICINA

---

PROGRAMA  
DE  
**Anatomía General**  
o  
**Histología**

por el

**Dr. Angel A. Ferrer Cagigal**


Catedrático de dicha Asignatura en la  
Facultad de Medicina de Barcelona

CURSO DE 1924 A 1925

BARCELONA

LIBRERÍA MÉDICA DE JUAN BTA. ARAGONÉS  
:: Calle Provenza, 202 y Muntaner, 121 ::



 CRAI - UNIVERSITAT DE BARCELONA

Donació

**Herederos de Ana María  
Ortega Costa**

Barcelona 2012

UNIVERSIDAD DE BARCELONA. — FACULTAD DE MEDICINA




PROGRAMA  
DE  
**Anatomía General**  
o  
**Histología**

por el

**Dr. Angel A. Ferrer Cagigal**

Catedrático de dicha Asignatura en la  
Facultad de Medicina de Barcelona

**CURSO DE 1924 A 1925**



*Libreria Bosch*  
BARCELONA

BARCELONA

LIBRERÍA MÉDICA DE JUAN BTA. ARAGONÉS  
:: Calle Provenza, 202 y Muntaner, 121 ::

BIBLIOTECA DE LA UNIVERSITAT DE BARCELONA



0701612389

X

UNIVERSITY OF MICHIGAN LIBRARY

A PROGRAM

of the

Department of

Psychology

and

COURSE DEGREE

PSYCHOLOGY

Department of Psychology  
University of Michigan

PROGRAMA  
DE  
**ANATOMÍA GENERAL**  
O  
**HISTOLOGÍA**

---

LECCIÓN 1.ª

X **Anatomía General o Histología:** División.—Elementología o Citología. — Evolución histórica del concepto celular.

LECCIÓN 2.ª

X **Teoría celular:** Sus fundamentos.—Evolución de esta teoría y estado actual de su concepto científico.

LECCIÓN 3.ª

X **Célula:** Individualidad. — Volumen.—Consistencia.—Forma.—Color.—Elasticidad.

LECCIÓN 4.ª

**Estructura celular.** — Membrana: Sus variedades, y dependencias.

LECCIÓN 5.ª

**Protoplasma:** Partes que lo integran: Sus variedades. — **Retículo.**

LECCIÓN 6.ª

**Enquilema.** — **Centrosoma.** — Esfera atractiva. — **Aster.** — **Mitocondrias.** — Granulaciones glandulares y pigmentarias. — **Inclusiones.**

LECCIÓN 7.ª

**Vacuolas:** sus variedades. — Intestino celular y demás formaciones protoplásmicas. — Granulaciones de fermentos. — Bastones intracelulares. — Tubos de avenamiento o drenaje.

LECCIÓN 8.ª

Diversas teorías sobre la constitución del protoplasma.

LECCIÓN 9.ª

**Núcleo.** — Forma. — Volumen. — Número. — Situación y variaciones según el momento fisiológico celular.

LECCIÓN 10

Estructura del núcleo.—Membrana nuclear.—Jugo nuclear.—  
Cromatina: sus variedades. — Nucleolos: verdaderos y falsos.—  
Otras formaciones nucleares.

LECCIÓN 11

Síntesis de los componentes químicos del protoplasma y  
núcleo.—Idem de la membrana.

LECCIÓN 12

**Fisiología celular.** — Funciones de relación: movimientos,  
irritabilidad.—Funciones de nutrición: su descripción.

LECCIÓN 13

Funciones de reproducción: su división.—**Segmentación  
directa:** sus formas.

LECCIÓN 14

**División indirecta** o **kariokinesis:** sus fases.—Estudio de  
cada una.—Carioquinesis pluripolar.

LECCIÓN 15

**Conjugación:** Su estudio.

LECCIÓN 16

Desarrollo embrionario del huevo humano. (Síntesis evolu-  
tiva histológica.) 260

# HISTOLOGÍA ESPECIAL

---

---

## LECCIÓN 17

**Histología propiamente dicha.** — Concepto de tejido: Su clasificación.

## LECCIÓN 18

**Tejido epitelial.** — Clasificación y estudio de los endotelios.

## LECCIÓN 19

Estudio macro y micrográfico del **epitelio tegumentario.**— Estructura de la piel.

## LECCIÓN 20

**Epitelios de células alargadas.**—Sus variedades: Con chapa, vibrátil, secretorio y pigmentario. — Distribución y estudio micrográfico de cada variedad.

## LECCIÓN 21

Estudio macro y micrográfico del **Cristalino.**—Constitución, estructura y desarrollo.

LECCIÓN 22

**Tejido hemático**—Estudio macro y micrográfico.—Hematies. Leucocitos —Plaquetas.—Carácteres y variedades de cada elemento.

LECCIÓN 23

Plasma hemático.—Su estudio químico.—**Coagulación de la sangre:** su estudio macro y micrográfico.—Su génesis y producción

LECCIÓN 24

**Hematogénesis y hematopoyesis.**—Órganos en que se produce y su desarrollo.

LECCIÓN 25

Estudio de la **Linfa y el Quilo.**

LECCIÓN 26

**Tejidos de substancia conjuntiva.**—**Tejido conjuntivo propiamente dicho.**—**Tejido conjuntivo laxo.**—Carácteres macro y micrográficos.—Estudio de sus elementos constitutivos.

LECCIÓN 27

**Variedades conjuntivas: fibrosa, corneal, reticular y membranosa.**—Su estudio macro y micrográfico.—Génesis, propiedades químicas y fisiologismo.

LECCIÓN 28

**Tejido Adiposo:** Sus variedades. — **Adiposo común y medular de los huesos.**—Su descripción.—Propiedades químicas y fisiológicas.— Histogénesis.

LECCIÓN 29

**Tejido Cartilaginoso.**—Estudio de cada una de sus variedades.—**Hialino, reticular o elástico y fibroconjuntivo.**

LECCIÓN 30

Histogénesis del tejido cartilaginoso. — Propiedades químicas y fisiologismo.

LECCIÓN 31

**Tejido Oseo:** Carácteres macro y micrográficos.—Variedades.—Composición química y propiedades fisiológicas.

LECCIÓN 32

**Osteogénesis:** Osificación endocondial, sus fases y carácteres micrográficos. — Osificación periostal: absorción y construcción definitiva del hueso.

LECCIÓN 33

**Tejido Dentario:** Sus carácteres macro y micrográficos. — Composición química.—Odontogénesis.

LECCIÓN 34

**Tejido Muscular.**—Su división. — Variedades. — Carácteres macroscópicos.—Distribución.— **Variedad muscular lisa.**

LECCIÓN 35

**Variedad muscular estriada:** Carácteres macro y micrográficos.—Asociaciones musculares y tendinosas.

LECCIÓN 36

**Tejido muscular extriado del corazón.** - Carácteres macro y micrográficos.—Composición química y fisiologismo.—Génesis y desarrollo.

LECCIÓN 37

**Tejido nervioso:** Carácteres macroscópicos.—Factores de su constitución micrográfica. — Células nerviosas. — Morfología, volumen, etc.

LECCIÓN 38

**Estructura de la Neurona:** Membrana, protoplasma y núcleo.—Variedades de neuronas.—Su clasificación.

LECCIÓN 39

**Células de Neuroglia:** Su morfología.—Estructura. —Variedades y descripción de cada una de ellas.

LECCIÓN 40

**Fibras nerviosas:** Su división.—**Fibras ameduladas:** Su estructura.

LECCIÓN 41

**Fibras meduladas:** Su estructura (membrana y célula de Schwan, aparato de Golgi, Mielina, vaina de Mauhtner, cilindro-eje y brazaletes de Nagueotte.—Discos de Frommann.

LECCIÓN 42

**Asociación de fibras nerviosas o nervios.**—Tejido conectivo peritubular o vaina de Retzius.

LECCIÓN 43

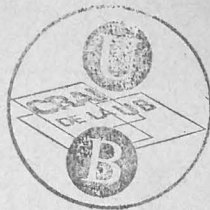
**Terminaciones nerviosas:** Sus clases.—Terminaciones **motrices** en las fibras musculares lisas y estriadas.

LECCIÓN 44

Terminaciones **sensitivas.**—Musculares o husos de Khune, músculo-tendinosas, terminales de Ruffini. — Idem en las serosas.

LECCIÓN 45

Terminaciones **sensitivas.**—Intra-epidérmicas, Corpúsculos de Meissner, Paccini, Krause y Merkel. — Terminaciones glandulares.



LECCIÓN 46

Terminaciones **sensoriales**.—Olfativas. — Estructura de la membrana olfativa.

LECCIÓN 47

Terminaciones nerviosas en el **oído interno**.—Estructura del órgano de Corti

LECCIÓN 48

Terminación en el caracol del nervio coclear. — Idem de las fibras del vestibular.

LECCIÓN 49

Terminaciones nerviosas en los **órganos del gusto**. Su estructura.—Botones gustativos. — Fibras intragemales e intergemales.

LECCIÓN 50

Terminaciones sensoriales en el **órgano de la visión**.—**Retina**.—Su estudio.—Fisiologismo.

LECCIÓN 51

**Centros nerviosos**.—Estructura general de la sustancia gris y de la blanca.—Su topografía en los distintos centros nerviosos.

LECCIÓN 52

**Médula espinal.**—Carácteres macroscópicos en general. — Topografía de las substancias gris y blanca.

LECCIÓN 53

Estructura de los distintos haces que forman los cordones medulares.—Fibras exógenas y endógenas de la substancia blanca.—Su recorrido y procedencia.

LECCIÓN 54

Células que forman la substancia gris medular: Cordonales, pluricordonales, comisurales y de cilindro-eje corto de Cajal.—Otros elementos de la substancia gris medular.

LECCIÓN 55

Constitución de los fascículos de Goll y de Burdach.—Colaterales sensitivo motrices.—Arco reflejo.—Su composición e Histología.

LECCIÓN 56

**Vías largas:** Motoras, directas y cruzadas.—Cortico-ponto cerebelosa-espinal.—Vías sensitivas; su trayectoria.

LECCIÓN 57

**Ganglios espinales:** Situación, morfología y estructura.

LECCIÓN 58

**Estructura del Cerebelo:** Substancia gris: Estudio histológico de las distintas capas que la componen.

LECCIÓN 59

Substancia blanca del cerebelo: Su estudio.—Neuroglia cerebelosa.

LECCIÓN 60

**Corteza cerebral:** Capa molecular. — Capa de las pirámides pequeñas. — Capa de las grandes pirámides. — Su estudio histológico.

LECCIÓN 61

Capa de los corpúsculos polimorfos.—Substancia blanca cerebral: fibras que la constituyen.

LECCIÓN 62

**Ganglios simpáticos.**—Células que los constituyen: morfología y estructura.—Fibras aferentes y eferentes. — Ganglios simpáticos viscerales.

LECCIÓN 63

Carácteres químicos del tejido nervioso.—Su fisiologismo.

LECCIÓN 64

Histogénesis del tejido nervioso.—Fases evolutivas de las células nerviosas.

LECCIÓN 65

Fases de desarrollo de las fibras nerviosas.—Desarrollo de los ganglios raquídeos y de la retina.

LECCIÓN 66

**Tejidos compuestos:** Sus variedades. — **Tejido glandular:** Caracteres macro-microscópicos: Clasificación. — Glándulas arracimadas simples: **Sebáceas.**

LECCIÓN 67

Glándulas arracimadas: compuestas.—Descripción de las **salivares, serosas y salivares mucosas.**—**Páncreas.**—Su estudio.

LECCIÓN 68

**Pulmón:** su estudio.—Glándulas tubulosas simples: **Pépsicas, Sudoríparas, Ceruminosas** etc.

LECCIÓN 69

Glándulas tubulosas compuestas.— **Riñón:** Su estudio.

LECCIÓN 70

Glándulas reticulares: Estudio del **Hígado**.

LECCIÓN 71

Estructura del **Testículo**.

LECCIÓN 72

Glándulas vesiculares.—Estructura del **Ovario**.

LECCIÓN 73


Glándulas macizas.—Estructura de las **Suprarrenales**.

LECCIÓN 74

Estructura del **Timo** y de la **Hipofosis** o glándula pituitaria.

LECCIÓN 75

Estructura de la **Epifisis** o glándula pineal.



LECCION 20

Industria textilera en el Estado de Hidalgo.

LECCION 21

Industria del azúcar.

LECCION 22

Industria textilera en el Estado de Veracruz.

LECCION 23

Industria maderera en el Estado de Veracruz.

LECCION 24

Industria del hierro y de la explotación de los minerales.

LECCION 25

Industria de la explotación de los minerales.

Año 2.º de Medicina


(3)

## Programa

que ha formado el Catedrático de la Universidad de Anatomía descriptiva, Anatomía general y fisiología. D. Carlos del Solar para la enseñanza de la misma en el curso

de 1852 á 1853

Para el Sr. Sallati



Lecion 1<sup>a</sup> Neurologia. Comprende la Icterologia ó tratado de los sentidos externos, y la Neurologia ó tratado de los nervios y del encéfalo.

Icterologia) Organo de la vista. Partes protectoras del ojo.

Lec. 2<sup>a</sup> Globo del ojo: sus membranas.

Lec. 3<sup>a</sup> Humores del globo del ojo. Vitis del aparato de la vision.

Lec. 4<sup>a</sup> Organo del oido. Oreja u oido externo.

Lec. 5<sup>a</sup> Tambor u oido medio.

Lec. 6<sup>a</sup> Laberinto u oido interno. Vitis del oido.

Lec. 7<sup>a</sup> Organo del olfato. Partes protectoras y esenciales de este organo.

Lec. 8. Organo del gusto. Cavidad bucal y lengua.

Lec. 9.<sup>a</sup> Estructura de la lengua.

Lec. 10.<sup>a</sup> Organo del tacto general. Piel o tegumento externo.

Lec. 11.<sup>a</sup> Partes accesorias de la piel, folículos sebáceos, uñas y pelo.

Lec. 12.<sup>a</sup> Neurología. Sistema nervioso en general.

Lec. 13.<sup>a</sup> Cerebro: sus objetos exteriores.

Lec. 14.<sup>a</sup> Interior del cerebro: objetos situados entre los dos hemisferios cerebrales.

Lec. 15.<sup>a</sup> Objetos situados en el interior de cada hemisferio cerebral.

Lec. 16.<sup>a</sup> Cerebelo.

Lec. 17.<sup>a</sup> Protuberancia anular y ventrículo del cerebelo.

Lec. 18.<sup>a</sup> Medula espinal.

Lec. 19.<sup>a</sup> Membranas de los centros nerviosos: Dura-

madre y senos de esta membrana.

Sec. 20<sup>a</sup>. Membranas Aracnoideas y Pia-madre.

Sec 21<sup>a</sup> Desarrollo de los centros nerviosos

Sec 22<sup>a</sup> Nervios en general.

Sec. 23<sup>a</sup> Nervios craneales; origen de estos nervios.

Sec 24<sup>a</sup> Trayecto intra craneal de los doce pares craneales.

Sec 25<sup>a</sup> Nervios olfatorios y Opticos.

Sec 26<sup>a</sup> Nervios motores oculares comunes y patéticos.

Sec 27<sup>a</sup> Nervio Trigémico: Rama oftálmica y ganglio oftálmico.

Sec 28<sup>a</sup> Rama maxilar superior y ganglio eseno-palatino.

Sec 29. Rama maxilar inferior y ganglio ótico.

Lec 30. Nervios motores oculares externos. Nervios faciales: su trayecto hasta salir por el agujero estilo-mastoides.

Lec. 31. Descripción de los ramos en que se dividen los nervios faciales a su salida del agujero estilo-mastoides.

Lec. 32. Nervios acústicos y glosso-faríngeos.

Lec. 33. Nervios neumogástricos.

Lec 34. Terminación de los nervios neumogástricos.

Lec 35. Nervios espinales e hipoglosos.

Lec. 36. Nervios raquídeos: número de pares: extremidad central y trayecto intraraquídeo de estos nervios hasta los ganglios de los agujeros de conjunción.

Lec 37. Descripción de los ramos posteriores de los nervios raquídeos.

Lec 38. Ramos anteriores de los nervios raquídeos.

y plexo cervical.

Lee 39. Ramos anteriores del 5<sup>o</sup> al 8<sup>o</sup> pares cervicales y del 1<sup>o</sup> dorsal; plexo braquial y sus ramos torácicos (anterior y posterior) y escapulares (superior e inferior).

Lee 40. Ramos terminales del plexo braquial.

Lee 41. Se termina el plexo braquial.

Lee 42. Ramos anteriores de los nervios dorsales.

Lee 43. Ramos anteriores de los nervios lumbares, y plexo lumbar con sus ramos externos.

Lee 44. Ramos inferiores del plexo lumbar.

Lee 45. Ramos anteriores de los nervios ~~lumbares~~<sup>sacros</sup> y plexo sacro hasta su rama terminal.

Lee 46. Rama terminal del plexo sacro o nervio ciático; ramos que este nervio da antes de su división en el hueso popliteo.

Lee 47. Nervio ciático popliteo externo.

- Lee 48. Nervio ciatus popliteo interno.
- Lee 49. Nervio gran simpático en general.
- Lee 50. Porciones cefálica y cervical del n. gran simpático.
- Lee 51. Ganglios cervicales superior y medio.
- Lee 52. Ganglio cervical inferior.
- Lee 53. Porción torácica del gran simpático.
- Lee 54. Porción abdominal de dicho nervio y plexos solas.
- Lee 55. Terminación del nervio gran simpático.
- Lee 56. Anatomía general: materia de la anatomía general y de la histología.
- Lee 57. Del microscopio y de su uso en Anatomía general.
- Lee 58. Principales sistemas sobre las formaciones.
- Lee 59. Cuerpo humano. Leyes generales de las formas orgánicas.
- Lee 60. Formación de las células elementales.
- Lee 61. Cambios ó metamorfosis de las células.

- Lec. 62. Estructura y elementos de los diferentes tejidos. Tejido celular.
- Lec. 63. Tejido adiposo.
- Lec. 64. Tejido óseo y ~~tejido~~
- Lec. 65. Dientes.
- Lec. 66. Cartilagos.
- Lec. 67. Fibro-cartilagos.
- Lec. 68. Sistema muscular.
- Lec. 69. Tendones y Aponeurosis.
- Lec. 70. Sistema vascular. Corazon.
- Lec. 71. Arterias.
- Lec. 72. Venas.
- Lec. 73. Sangre.
- Lec. 74. Examen microscopico de la sangre.
- Lec. 75. Vasos linfaticos.
- Lec. 76. Ganglios linfaticos.

Sec 88. Membranas tegumentarias. *Ofel.*  
verdaderas y falsas.

Sec 87. Membranas fibrosas y densas: serosas

Sec 86. Mucosas del globo del ojo.

Sec 85. Membranas del globo del ojo.

Sec 84. Desarrollo del sistema nervioso.

Sec 83. Cubiertas de los centros nerviosos.

de esta última y de las fibras coroides.

Sec 82. Glándulas pituitarias y pineales: *arranque*

duras cortical, amigdalas, errumbrosas &c

Sec 81. Organos nerviosos centrales: *estructuras me*

piral y de los motores.

Sec 80. Estructuras de los nervios de sensibilidad: *es*

Sec 79. Estructuras gruesas o blandas

Sec 78. Sistema nervioso. Nervios blancos.

Sec 77. Longitud y peso: su examen microscópico.

Lec 89. Accesorios de la piel, folículos, uñas y pelos.

Lec 90. Membranas mucosas

Lec 91. Prodermis y epitelio: diversos especies de epitelios. Examen microscópico.

Lec 92. Pigmentos. Examen microscópico.

Lec 93. Sistema excretorio. Glandulas en general

Lec 94. Glandulas de la piel y de la mucosa ocular.

Lec 95. Glandulas de la mucosa respiratoria.

Lec 96. Glandulas de la mucosa digestiva; de la boca ó salivales.

Lec 97. Glandulas del estomago, y ademas el Hgado y la bilis; examen de este humor.

Lec 98. Pancreas y glandulas de Peyer, y de Brunner.

Lec 99. Rñones

Lec 100. Aparato genital del hombre

Lee. 101. Aparato genital de la mujer


Lee. 102. Organos o glandulas vasculares.


Nota. El programa está arreglado en lo posible a las obras textuales que son, para Anatomia descriptiva el Tratado de Anatomia descriptiva y general por D. Lorenzo Boscaso, y para la Anatomia general el Nuevo manual de Anatomia general por Marchesseaux, traducido al Castellano.

Obs. No habiendo recibido los alumnos de segundo año de esta Facultad, durante el ultimo curso, sino que ideas generales de Angiologia, se emplearan, en la ensenanza de esta interesante seccion de la Anatomia descriptiva, las lecciones que sean necesarias, dando de ello conocimiento a la Superioridad para su aprobacion.

Barcelona 12 de Octubre de 1852.

Carlos de Sison





---

 UNIVERSITAT DE BARCELONA  
  
Centre de Recerca per a l'Aprenentatge  
i la Investigació  
Biblioteca de Medicina

---

Small, faint, illegible text and symbols at the bottom left corner, possibly a stamp or label.

0701756906 +  
R F C / SIL