

Universidad de Barcelona.

Facultad de Medicina.

3^{er} año.

Asignatura de Anatomía descriptiva.

Programa

para el curso de 1852 á 1853,

por

el catedrático de Anatomía descriptiva y general en dicha Universidad, D. José Seco Baldoz.

Handwritten text at the top of the page, possibly a title or header.

Second line of handwritten text.

Third line of handwritten text, possibly a date or specific reference.

Fourth line of handwritten text.

Large handwritten word or signature in the center of the page.

Fifth line of handwritten text.

Small handwritten word or mark.

Final line of handwritten text at the bottom of the page.

Programa.

Lección 1.^a

De la Anatomía en general.

Objeto de la Anatomía. Idea general de la organización humana. Divisiones de la Anatomía. Subdivisión de la Anatomía descriptiva. Modo de aprenderla.

2.^a y 3.^a

Osteología.

De los huesos en general.

Definición de los huesos. Definición y divisiones del esqueleto. Puntos que abraza la descripción de cada hueso. Idea general de cada uno de estos puntos. Importancia de la Osteología.

4.^a

De los huesos en particular.

Columna vertebral.

Definición de la columna vertebral. Número de huesos que la componen. Caracteres generales de las vértebras.

5.^a

División de la columna vertebral en regiones. Caracteres especiales de las vértebras de cada región.

6^a

Caracteres propios de la 1.^a, 2.^a y 7.^a cervicales, de la 9.^a,
11.^a y 12.^a dorsales y de la 5.^a lumbas.

7.^a

Vértabras llamadas falsas.

Descripcion del sacro y del occip. Paralelo entre
estos huesos y las vertebrae llamadas verdaderas.

8.^a

Descripcion de la columna sacro=vertebral, conside-
rada en su totalidad y como si fuese un solo
hueso.

9.^a

Cráneo.

Definicion del cráneo. Huesos de que se compone.

Descripcion del occipital.

10.^a

Descripcion del parietal. Idea general del frontal.

Descripcion de sus posiciones vertical y horizontal.

11.^a

Idea general del temporal. Descripcion de sus
posiciones escamosa, mastoidea y petrosa.

12.^a

Idea general del esfenoideas. Descripcion de su
cuerpo y de sus alas.

13.^a

Idea general del etmoides. Descripcion de su

parte media y de sus masas laterales.

14.^a

Descripcion del craneo considerado en su totalidad.

15.^a

Paralelos entre los huesos del craneo y las vertebrae, asi verdaderas como falsas.

16.^a

para.

Definicion de la cara. Division de la misma.

Huesos de cada mandibula. Descripcion del maxilar superior.

17.^a

Idea general del palatino. Descripcion de sus porciones horizontal y vertical. Descripcion del pómulo.

18.^a

Descripcion del nasal, del lacrimal, de la concha inferior y del vomer.

19.^a

Idea general del maxilar inferior. Descripcion de su cuerpo y de sus ramas.

20.^a y 21.^a

Descripcion de la cara considerada en su totalidad y en union con el craneo.

22^o

Tórax.

Definición del tórax. Huesos que le componen. Clasificación de las costillas. Caracteres generales de estas. Caracteres particulares de la 1.^a, 2.^a, 3.^a, 11.^a y 12.^a Idea general de los cartilagos. Caracteres generales y particulares de los cartilagos costales.

23^o

Idea general del esternon. Descripción de sus tres porciones. Paralelo entre este hueso y la columna vertebral.

24^o

Descripción del tórax considerado en su totalidad.

25^o

Miembros superiores.

Regiones en que se divide cada miembro superior. Huesos del hombro. Descripción de la clavícula y del omóplato.

26^o

Huesos del brazo. Descripción del humero.

27^o

Huesos del antebrazo. Descripción del cúbito y del radio.

28^o

Huesos de la mano. Regiones en que esta se

divide. Filas en que se subdivide el cráneo. Descripción de los huesos de cada fila.

29^a

Descripción de los huesos del metacarpo. Descripción de los huesos de los dedos.

30^a

Descripción de los miembros superiores, considerados en su totalidad.

Miembros inferiores.

Regiones en que se divide cada miembro inferior. Descripción del hueso de la cadera ó iliaco.

31^a

Descripción de la cavidad formada por el sacro, el cóccix y el iliaco, ó sea de la pelvis.

32^a

Descripción del hueso del muslo ó fémur.

33^a

Huesos que componen la pierna. Descripción de la rótula y de la tibia.

34^a

Descripción del peroné.

35^a y 36^a

Huesos del pie. Regiones en que este se divide. Filas en que se subdivide el tarso. Descripción de los huesos de la 1.^a y 2.^a fila.

Descripcion de los huesos del metatarso. Descripcion de los huesos de los dedos.

Descripcion de los miembros inferiores, considerados en su totalidad. Descripcion del hueso hioides.

Paralelo entre la parte anterior y posterior del esqueleto; entre la superior e inferior del tronco; entre los miembros superiores y los inferiores; entre la mitad derecha del esqueleto y la mitad izquierda. Idea general del periostio y del pericondrio, de la membrana medular y de la médula.

Artrologia.

De las articulaciones en general.

Definicion de la palabra articulacion. Tejidos o partes que componen las articulaciones. Idea general de cada uno de ellos. Clasificacion de las articulaciones. Puntos que abraza su descripcion. Idea general de cada uno de estos puntos.

De las articulaciones en particular.
Columna vertebral.

Articulaciones comunes. Número de estas que forma cada par de vértebras. Articulaciones especiales que presenta el primer par cervical. Descripción de cada una de ellas.

43^o

Vértebras falsas.

Descripción de las articulaciones sacro-vertebrales, sacro-coccigea y coccigeas.

Cráneo.

Descripción de las articulaciones atlántico-occipital y axo-occipital. Descripción de las articulaciones de los huesos del cráneo entre sí.

Para.

Descripción de las articulaciones de los huesos de la mandíbula superior entre sí y con los del cráneo. Descripción de la articulación temporomaxilar.

44^o

Tórax.

Descripción de las articulaciones vértebro-costales y transversas costales. Articularidades que presentan las correspondientes a las costillas 1^o, 11^o y 12^o. Descripción de las articulaciones de las costillas con los cartílagos costales, de esto con el esternon y de los mismos entre sí.

45^a

Miembros superiores.

Descripcion de las articulaciones esterno-claviculas, costo-claviculas, acromio-claviculas y coraco-claviculas. Descripcion de la articulacion escapulo-humeral.

46^a

Descripcion de las articulaciones humero-cubital, radio-cubital superior, radio-cubital media y radio-cubital inferior. Descripcion de la articulacion radio-carpiana.

47^a

Descripcion de las articulaciones carpianas, de las carpo-metacarpianas, de las metacarpianas, de las metacarpo-falangicas y de las falangicas.

48^a

Miembros inferiores.

Descripcion de la articulacion sacro-iliaca y de la del pubis; de la membrana obturatriz y de los ligamentos sacro-ciaticos. Descripcion de la articulacion coxo-femoral.

49^a

Descripcion de la articulacion femoro-tibial.

50^a

Descripcion de las articulaciones peroneo-tibiales superior, media e inferior; de la tibio-tarsiana

y de las tarsianas.

51^a

Descripcion de las articulaciones tarso-metatarsianas, de las metatarsianas, de las metatarsofalángicas y de las falángicas. Descripcion de los ligamentos del hueso pisoides.

52^a

Miologia.

De los músculos y aponeurosis en general.

Definicion y clasificacion de los músculos. Caracteres de los músculos de cada clase. Punto que abraza la descripcion de los de la vida animal. Idea general de cada uno de ellos. Definicion y clasificacion de las aponeurosis. Punto que abraza su descripcion. Idea general de cada uno de ellos.

53^a

De los músculos y aponeurosis en particular.

Tronco.

Descripcion del trapecio, del dorsal ancho, de los romboides, del angular del hombro, de los serratos posteriores y de la aponeurosis que une estos dos últimos entre si.

54^a

Descripcion del esplenio, de los complejos y del transversario del cuello.

55^a

Descripcion de la masa comun y las tres porciones

nes del sacro-espinal, de los interespinosos del
cuello, y de los rectos posteriores y oblicuos posteriores
de la cabeza.

56^a

Descripcion de las aponeurosis de la region cervi-
cal posterior, de la dorsal y de la lumbas.

57^a

Descripcion de los musculos abdominales (oblicuo
mayor, oblicuo menor, transverso, recto y piramidal).

58^a

Descripcion de las aponeurosis abdominales, com-
prendiendo en ella la del arco femoral, del li-
gamento de Gimbernat y del conducto inguinal.

59^a

Descripcion del diafragma, del psoas mayor, del
psoas menor, del iliaco y del cuadrado de los lo-
mos. Descripcion de la aponeurosis lumbo-iliaca.

60^a

Descripcion de los intertransversarios de los lomos
y del cuello, del recto lateral de la cabeza, de
los escalenos, de los rectos anteriores de la cabeza
y del largo del cuello.

61^a

Descripcion de los pectorales mayor y menor,
del subclavio, del serrato mayor, de los intercos-
tates externos e internos, de los supra-costales e
infra-costales y del triangular del esternon. Des-

descripcion de la aponeurosis pectoral, de la subclavia y demas del tórax.

62^a

Descripcion del cutaneo, del externo=masoideo, del externo=hioides, del homoplato=hioides, del externo=tróideo y del tiro=hioides.

63^a

Descripcion del digástrico, del estilo=hioides, del milo=hioides y del genio=hioides. Descripcion de la aponeurosis cervical anterior.

64^a

Descripcion del occipital, del frontal, de los tres auriculares, del superciliar y del orbicular de los párpados. Descripcion de la aponeurosis epicranial.

65^a

Descripcion del piramidal de la nariz, del transversal de la nariz, del multiforme, del elevador comun del ala de la nariz y del labio superior; del elevador propio del labio superior, de los cigomáticos y del canino; del triangular de la barba, del cuadrado de la barba y de la cola de la barba; del bucinador y del orbicular de los labios.

66^a

Descripcion del masétero, del temporal, del te-

rigoides internos, y del tenigoides externos. Descrip-
cion de las aponeurisis temporal, maseterina,
parotidea y del bucinados.

67.^a

Miembros superiores.

Descripcion del deltoides, del supraespinoso, del
infraespinoso, de los redondos y del sub-escapu-
lar. Descripcion de las aponeurisis deltoides,
supraespinosa, infraespinosa y subescapular.

68.^a

Descripcion del biceps braquial, del braquial an-
terior, del coraco-braquial y del trapecio braquial.
Descripcion de la aponeurisis braquial.

69.^a

Descripcion del pronador redondo, del radial
anterior, del palmar delgado, del cubital ante-
rior, de los flexores comunes de los dedos, del
flexor largo del pulgar y del pronador cuadrado.

70.^a

Descripcion de los supinadores, de los radiales-
externos, del extensor comun de los dedos, del
extensor propio del dedo menique, del cubital
posterior y del ancones.

71.^a

Descripcion del abductor largo del pulgar, de
los extensores del pulgar, y del extensor propio

del índice. Descripción de la aponeurosis antebraquial.

72ª

Descripción de los músculos del tenar (abductor corto, oponente, flexor corto y aductor del pulgar), y del hipotenar (palmar cutáneo, aductor, flexor corto y oponente del dedo menique), de los lumbricales, de los interóseos dorsales y de los interóseos palmares.

73ª

Descripción del ligamento anular dorsal del carpo, de la aponeurosis dorsal del metacarpo, del ligamento anular anterior del carpo, de la aponeurosis palmar y de las vainas tendinosas de los dedos.

74ª

Miembros inferiores.

Descripción de los glúteos mayor, mediano y menor, del piramidal, del obturador interno, de los gemelos, del cuadrado y del obturador externo.

75ª

Descripción del bíceps femoral, del semitendinoso, del semiaponeurótico, del de la fascialata y del sartorio.

76ª

Descripción del tríceps femoral (incluido en este el

recto anterior), del recto interno, del pectíneo y
y de los tres aductores (1.º, 2.º y 3.º).

77.º

Descripción de la aponeurosis curo-femoral.

78.º

Descripción del tibial anterior, del extensor largo
de los dedos del pie, del extensor propio del de-
do gordo, del peroneo anterior, del peroneo la-
teral largo y del peroneo lateral corto.

79.º

Descripción de los gemelos, del solar, del plan-
tar delgado, del poplíteo, del tibial posterior,
del flexor largo de los dedos del pie, del flexor
largo del dedo gordo.

80.º

Descripción del pedis; del aductor corto, del flexor
corto, del abductor oblicuo y del abductor transver-
so del dedo gordo; del abductor corto y del flexor
corto del dedo pequeño; del flexor común corto
de los dedos; del accesorio del flexor largo de los
mismos; de los lumbricales, de los interóseos dor-
sales y de los interóseos plantares.

81.º

Descripción de la aponeurosis tibial, de los liga-
mentos anulares del tarso, de las aponeurosis dor-
sales del pie, de las aponeurosis plantares, y de las

vainas tendinosas de los dedos.

82^o y 83^o

Estesiología.

De los sentidos externos en general.

Caracteres comunes de los sentidos externos. Puntos que abraza su descripción.

De los sentidos externos en particular.

Sentido del tacto.

Idea general de la piel. Capas de que consta.

Descripción de cada una de ellas. Descripción de las uñas, de los pelos, de los folículos sebáceos y de las glándulas sudoríficas.

84^o

Sentido del gusto.

Descripción de la membrana papilar o gustativa de la lengua.

Sentido del olfato.

Idea general de este sentido. Descripción de la nariz y de las fosas nasales.

85^o

Sentido de la vista.

Idea general de este sentido. Organos de que se compone. Descripción de las cejas, de los párpados y del músculo elevador del párpado superior.

Globo del ojo. Descripción de sus membranas y de sus humores.

Descripción de los músculos del ojo, de la aponeurosis órbito-ocular, del tejido adiposo orbitario y de las vías lagrimales.

Sentido del oído.

Idea general del oído. Cavidades en que se divide. Descripción del pabellón del oído y del conducto auditivo externo; de la caja del tímpano y de la trompa de Eustaquio; del laberinto óseo y del laberinto membranoso.

Explagnologia.

De las vísceras en general.

Idea general de las vísceras. Puntos que abren su descripción.

De las vísceras en particular.

Centro nervioso céfalo-raquídeo.

Idea general del aparato nervioso. Descripción sucinta de la médula espinal y de su bulbo.

Descripción sucinta del ismo encefálico, del cerebelo y del cerebro.

92^a

Descripcion de la Duramater, de la aracnoideas y de la piamater o sea de las membranas que envuelven el cerebro nervioso céfalo-raquídeo.

93^a

Aparato Digestivo.

Idea general del aparato digestivo. Division de este en dos porciones.

Accion supra-diaphragmatica.

Boca.

Idea general de la boca. Descripcion de los labios, de los carrillos, del paladar, de las encias y de los dientes.

94^a

Descripcion de la lengua y de sus musculos, del velo del paladar y de los sugos.

95^a

Descripcion de las glandulas salivales, de las amígdalas y de la membrana mucosa de la boca considerada en su totalidad.

96^a

Conducto faringo-esofágico.

Idea general de este conducto. Descripcion de la faringe y de sus musculos. Descripcion del esófago.

Abertura infra=diaphragmatica.

Conducto gastro=intestinal.

Idea general de este conducto. Descripción del estómago.

98^a

Descripción del duodeno, del yeyuno y del ileon.

99^a

Descripción del ciego, del colon y del recto.

100^a y 101^a

Organos anejos al conducto gastro=intestinal.

Descripción del ligado, de la vejiga y conducto biliaris, del pancreas y del bazo.

102^a y 103^a

Aparato respiratorio.

Idea general de este aparato. Descripción de la laringe. Descripción de la glándula tiroidea, y de la glándula timo.

104^a

Descripción de la traquearteria, de los bronquios y de los pulmones. Descripción de las pleuras.

105^a

Aparato gènito=urinario.

Organos urinarios.

Idea general de los organos urinarios. Descripción de los riñones, de los uréteres, y de la vejiga

urinaria. Descripción de las cápsulas supra-
renales.

106^a

Organos genitales del hombre.

Idea general de estos organos. Descripción de los testículos y de las membranas que los envuelven y contienen, de los conductos deferentes, de las vesículas seminales y de los conductos eyaculadores.

107^a

Descripción del pene, de la uretra, de la próstata y de las glándulas de Cowper.

108^a

Descripción de los músculos del perineo. Descripción de las aponeurosis del perineo y de la pélvis menor.

109^a

Organos genitales de la mujer.

Idea general de estos organos. Descripción de los ovarios, de las trompas de Falopio, de la matriz y de los ligamentos de esta.

110^a

Descripción de la vagina, de la vulva, de la uretra, del clitoris y de los músculos del perineo.

411^a
Descripción del peritoneo, de los omentos, del mesenterio y de los demás repliegues ó prolongaciones de dicha membrana. Descripción de las mamas.

412^a, 413^a y 414^a
Centro circulatorio.

Idea general del aparato vascular. Descripción del corazón. Descripción del pericardio.

415^a
Angiología.

Arterias.

Definición de las arterias. Punto que abraza su descripción. Consideraciones generales sobre cada uno de ellos. Descripción de la arteria pulmonal.

416^a
Descripción general de la aorta. Descripción particular de cada una de sus tres posiciones.

417^a
Mamas de la aorta. División de estas en colaterales y terminales. Mamas colaterales. Descripción de las cardíacas, de las intercostales aórticas, de las bronquiales, de las estomacales y de las mediastínicas. Des-

cripción de las lumbares y de las diafragmáticas inferiores.

118^a

Descripción del tronco celiaco, de la mesentérica superior, de la inferior, de la espermática u ovarica, de la renal y de la capsular media.

119^a

Consideraciones generales sobre la aorta ascendente. Descripción de la carótida primitiva y de la carótida externa. Descripción de las ramas colaterales de esta.

120^a y 121^a

Descripción de las ramas terminales de la carótida externa.

122^a

Descripción de la carótida interna. Descripción de sus ramas colaterales.

123^a

Descripción de las ramas terminales de la carótida interna. Descripción de la porción intracraneal de la vertebral (rama de la subclavia).

124^a

Descripción del tronco braquiocefálico, de la subclavia y de las ramas de esta.

125^a

Descripcion de la axilar y de sus ramas. Descripcion de la humeral y de sus ramas colaterales.

126^a

Descripcion de las ramas terminales de la humeral (radial y cubital) y de las ramas colaterales y terminales de estas.

127^a y 128^a

Ramas terminales de la aorta. Descripcion de la sacra media y de sus ramos colaterales y terminales. Descripcion de la iliaca primitiva. Descripcion de la iliaca interna y de sus ramas colaterales y terminales.

129^a y 130^a

Descripcion de la iliaca externa y de sus ramas. Descripcion de la femoral y de sus ramas. Descripcion de la poplitea y de sus ramas colaterales.

131^a y 132^a

Descripcion de las ramas terminales de la poplitea (tibial anterior, tronco peroneo-tibial). Descripcion de las ramas colaterales y terminales de estas.

133^a

Venas.

Definición de las venas. Punto que abraza su descripción. Consideraciones generales sobre cada uno de ellos. Descripción de las venas pulmonales.

134^a

Descripción de las venas cardíacas. Descripción de la vena cava superior y de sus ramas colaterales. Descripción de sus ramas radicales. (troncos venosos braquio-cefálicos). Descripción de las ramas colaterales de estos troncos.

135^a, 136^a y 137^a

Descripción de las ramas radicales de los mismos (venas yugulares y subclavia). Venas yugulares. Descripción de sus ramas colaterales y radicales, incluso los senos de la duramater.

138^a

Vena subclavia. Descripción de sus ramas colaterales. Descripción de su rama terminal (vena axilar). Descripción de las ramas colaterales de esta. Descripción de sus ramas radicales profundas y superficiales

139^a

Descripción de la vena cava inferior y de sus

ramas colaterales, inclusa la vena porta.

140^o

Descripcion de las ramas radicales de la vena cava inferior (ilíacas primitivas). Descripcion de la ilíaca interna y de sus ramas. Descripcion de la ilíaca externa y de sus ramas.

141^o

Descripcion de la vena femoral y de sus ramas. Descripcion de la vena poplitea y de sus ramas colaterales. Descripcion de sus ramas radicales profundas y superficiales.

142^o y 143^o

Venas del raquis. Division de estas en superficiales y profundas. Division de las superficiales en anteriores y posteriores. Division de las profundas en vertebrales y medulares. Descripcion de todas ellas.

144^o

Vasos linfáticos.

Definicion de los vasos linfáticos. Consideraciones generales sobre los vasos y ganglios linfáticos.

145^o

Descripcion del conducto torácico y del tronco linfático derecho. Descripcion de los ganglios linfáticos del miembro inferior y de los vasos que van a parar a ellos.

146^a

Descripcion de los ganglios linfáticos pélvicos y lumbares y de los vasos que van a parar a ellos.
Descripcion de los ganglios y vasos linfáticos del ligado, del estómago, del bazo y del páncreas.

147^a

Descripcion de los ganglios y vasos linfáticos de los intestinos. Descripcion de los ganglios y vasos linfáticos del miembro superior y de los vasos linfáticos superficiales de la porcion supra-umbilical del tronco. Descripcion de los ganglios linfáticos de las paredes torácicas, de los mediastinos y de los bronquios; de los vasos linfáticos profundos de las paredes torácicas y de los vasos superficiales y profundos de las visceras torácicas.

148^a

Descripcion de los ganglios y vasos linfáticos de la cabeza y del cuello.

149^a

Neurologia.

Idea general de los nervios vertebrales y craneales. Descripcion sinóptica de todos los pares.

150^a

Idea general del nervio gran simpático. Descripcion sinóptica de los principales nervios,

gánglio y plecos que le constituyen.

Barcelona 1º octubre de 1852.

Don José Seo Balbo

Advertencias: 1º El autor de este programa — tiene por sistemados explicar las generalidades de la Anatomía Descriptiva, sino á proporción que necesita hacer aplicación de ellas.

Por eso no hay ninguna lección destinada á la explicación de estas generalidades.

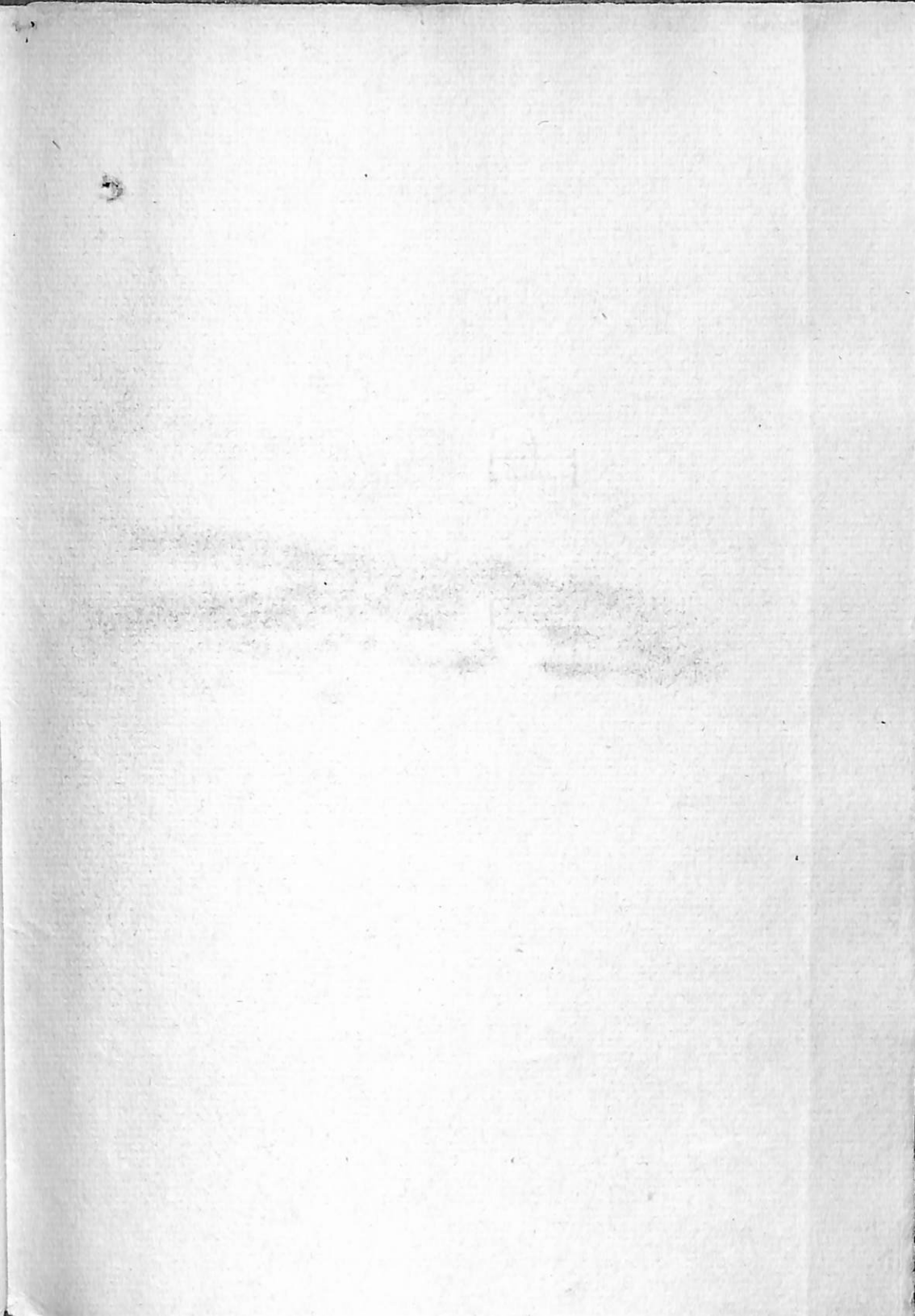
2º Como al principio de cada tratado expone todos los puntos que comprende la descripción de los objetos sobre que versa, cree inútil indicar los pormenores de esta descripción en el programa de cada lección.

3º Aunque los escritores modernos explican el encéfalo y la médula espinal en la Sienología, en este programa han sido colocados en la Esplagnología, á fin de que se pueda comprender la explicación de sus vasos. En cuanto al corazón colocado al fin de la Esplagnología

gia, su exploracion será seguida inmediatamente de la de las astorias, lo mismo que si se hubiese colocado en la Anjiologia, segun generalmente se hace tambien en el dia.

que en adelante me quede en libertad
de la de las cosas de mi casa que se ve
que están en la tienda, y que
quede en las cosas de la casa

[Faint signature or stamp]



0701756900 *

R F-C/SEC