

B.F.-C/RiE

UNIVERSIDAD DE BARCELONA ♦ FACULTAD DE MEDICINA

PROGRAMA

DE

**ANATOMIA DESCRIPTIVA
Y TOPOGRAFICA
CON SU TECNICA**

1.^{er} CURSO


por el

Dr. D. Antonio Riera Villaret

Catedrático de dicha asignatura



BLASS, S. A. TIPOGRAFICA
Núñez de Balboa, 21.
MADRID



① CRAI - UNIVERSITAT DE BARCELONA

Donació


**Herederos de Ana María
Ortega Costa**

Barcelona 2012

PROGRAMA

DE

PRIMER CURSO DE ANATOMIA





PROGRAMA

ANATOMIA DESCRIPTIVA
Y TOPOGRAFICA
CON SELECCION

PROGRAMA

DE

PRIMER CURSO DE ANATOMIA

DE D. Antonio Riera Villaret

Catedrático de dicha asignatura

IMPRESO EN EL INSTITUTO DE INVESTIGACIONES CIENTÍFICAS DE BARCELONA



0000000000000

DESA, S.A. TIPOGRAFICA

Calle de Galpou, 20

MADRID

PROGRAMA
DE
PRIMER CURSO DE ANATOMIA



PROGRAMA

DE

ANATOMIA DESCRIPTIVA Y TOPOGRAFICA CON SU TECNICA

1.º CURSO

por el

Dr. D. Antonio Riera Villaret


Catedrático de dicha asignatura



BIBLIOTECA DE LA UNIVERSITAT DE BARCELONA



0701613253



X

BLASS, S. A. TIPOGRAFICA
Núñez de Balboa, 21.
MADRID



UNIVERSIDAD DE BARCELONA - FACULTAD DE MEDICINA

PROGRAMA

DE


ANATOMIA DESCRIPTIVA
Y TOPOGRAFICA
CON SU TECNICA

1.º CURSO


por el

Dr. D. Antonio Rieta Villaret

Catedrático de dicha asignatura



B. LASS, S. A. TIPOGRAFICA
Núñez de Balboa, 21
MADRID



Programa de Anatomía descriptiva y topográfica con su técnica

(PRIMER CURSO)

LECCION 1.^a—Medicina; conocimientos que comprende.—Biología.—Anatomía; división general y descriptiva.—Concepto de las anatomías sistemática, topográfica, macroscópica, microscópica, comparada, aplicativa, artística, etc.—Embriología.—Teratología.—Antropología.

LECCION 2.^a—Técnica Anatómica.—Idea general del local de estudio, en especial de las salas disección.—Material de estudio; estudio comparativo de los diversos elementos de que podemos valernos para las demostraciones e investigaciones anatómicas.—Hombres vivos; datos que nos proporcionan en anatomía la palpación, percusión, auscultación, endoscopia, diafanoscopia y radiología.—Utilidad que reportan para el estudio de la anatomía normal la observación de enfermos. Utilidad que reportan para el estudio de la anatomía humana las especies animales.

LECCION 3.^a—Cadáveres humanos; ventajas e inconvenientes que ofrecen para el estudio del cuerpo humano.—Disección; operaciones

previas que pueden realizarse.—Ligera idea de la putrefacción.—Teoría de la conservación anatómica.—Conservación temporal del cuerpo humano; medios físicos para lograrla.—Principales substancias conservadoras y vehículos disolventes de las mismas.—Líquidos principalmente empleados en la conservación total y temporal.—Conservación parcial y temporal del cuerpo humano.

LECCION 4.^a—Embalsamamiento; finalidad del mismo.—Técnica del embalsamamiento en circunstancias ordinarias; estudio del instrumental y materias conservadoras empleadas en los embalsamamientos. Dificultades con que podemos tropezar en los embalsamamientos y manera de solventarlos.—Principales procedimientos especiales de embalsamamiento.

LECCION 5.^a—Operaciones anatómicas; estudio de la submersión, cocción, refrigeración, putrefacción, repleción, endurecimiento y reblandecimiento de órganos.—Hidrotomía.

LECCION 6.^a—Instrumentos de disección; descripción y manejo. Disección; maneras variadas de practicarse.—Divisiones que pueden hacerse de un cadáver para su mejor aprovechamiento según los casos; descripción de los cortes más comúnmente practicados.—Reglas higiénicas, que deben tener en cuenta los alumnos de anatomía.

LECCION 7.^a—Procedimientos empleados para preparar piezas anatómicas naturales con destino a los Museos.—Descripción de los procedimientos de desecación por los métodos de Lauth, Laskowski y Paravicini.—Preparaciones por submersión; líquidos empleados y condiciones que deben reunir los recipientes.—Conservación por submersión de preparados anatómicos con sus colores naturales; teoría de Pupe y métodos más comúnmente empleados.

LECCION 8.^a—Preparaciones por corrosión, transparentación, inclusión, petrificación y galvanoplastia.—Parangón entre los distintos procederes para ejecutar preparaciones naturales con destino a los Museos según el órgano de que se trate y el fin que nos propongamos.—Preparaciones pseudo-naturales.—Preparaciones artificiales.—Fotografía anatómica.—Radioscopia y radiografía cadavérica; substancias empleadas según la finalidad que nos propongamos en técnica anatómica.

LECCION 9.^a—*Embriología*.—Elementos sexuales.—Espermatozoo; estructura y propiedades físicas.—Espermatogénesis; fases que comprende y descripción de cada una de ellas.—Papel que desempeñan las células de Sertoli en la espermatogénesis.—Preespermatogénesis y metaespermatogénesis.—Semen; procedencia de sus distintos elementos.

LECCION 10.—Ovulo; situación y número.—Folículos de Graaff; elementos de que constan y evolución de los mismos.—Estructura del óvulo.—División de los óvulos según la cantidad de vitelus formativo y nutritivo que contienen.

LECCION 11.—Ovogénesis y maduración del óvulo.—Paralelo entre la espermatogénesis y la ovogénesis.—Rotura del folículo de Graaff. Paso del óvulo del ovario a la trompa de Falopio y evolución final de los óvulos.—Cuerpos amarillos; variedades, estructura y funciones.—Epoca de aparición y periodicidad de la ovulación; causas modificadoras de la misma.—Menstruación; relaciones con la ovulación.—Fenómenos característicos y causas de la menstruación.

LECCION 12.—Paso de los espermatozoos por el conducto genital femenino.—Fecundación; lugar donde se verifica.—Momento de la fecundación en relación con el coito fecundante.—Mecanismo íntimo de la fecundación.—Poliespermia.

LECCION 13.—Teorías embriológicas.—Herencia; variedades y leyes.—Significación de la maduración del óvulo y de la fecundación en relación con el problema de la herencia; exposición y crítica de las teorías de la preformación, filogénica, del hermafroditismo celular, del idioplasma, de los distritos formativos, del plasma germinal y biogénica de Hertwig.—Experimentos de hibridación, merogonía, merotomía y partenogénesis artificial y consecuencias deducidas de los mismos.—Teorías principales expuestas para explicar la determinación del sexo.

LECCION 14.—Leyes generales que rigen el desarrollo embriológico.—Segmentación; formación de la mórula y de la blástula.—La gastrulación en los mamíferos.

LECCION 15.—Constitución de la vesícula blastodérmica.—Área embrionaria.—Estadios que se suceden en la vesícula blastodérmica para constituir el ectodermo y endodermo definitivos.—Formación del mesodermo y del mesenquima.—Línea primitiva; formación, situación, destino y significación.—Área oscura y área transparente.—Metamerías y neuromerías del embrión humano.—Órganos que derivan de cada una de las hojas blastodérmicas.

LECCION 16.—Evolución del ectodermo; formación del canal primitivo, placa medular y lámina epidérmica.—Evolución del endodermo; formación, situación y desarrollo de la cuerda dorsal.—Conducto neurentérico.—Evolución del mesodermo; formación de las láminas vertebrales, protovértebras, láminas laterales, esplacnopleuras, somatopleuras y cavidad celómica.—Diferenciación del embrión y de los anexos; fenómenos que ocurren en la mancha embrionaria y formaciones a que dan lugar.—Esquema del huevo después de acaecidos dichos fenómenos.

LECCION 17.—Anexos del feto.—Vesícula umbilical.—Conducto onfalomesentérico.—Amnios.—Líquido amniótico.—Corión.—Celoma externo.—Tejido interanexial.—Alantoides.—Líquido alantoideo.

LECCION 18.—Caduca uterina.—Fijación del huevo en el útero. Caduca ovular.—Caduca serotina.—Placenta; formación, morfología, estructura y usos.—Cordón umbilical.—Disposición de los anexos embrionarios al final del embarazo.—Los anexos embrionarios en el parto.

LECCION 19.—Estudio del embrión humano al finalizar la primera, segunda, tercera y cuarta semana del embarazo.—Estudio del embrión y del feto al finalizar cada mes del embarazo.—Dimensiones del embrión y del feto según la época de su desarrollo.—Técnica embriológica.

LECCION 20.—Embarazos extrauterinos.—Embarazos múltiples; frecuencia, causas y variedades.—Teratología.—Estudio de las distintas variedades de monstruos; teorías para explicar su génesis.—Tumores de origen embrionario.

LECCION 21.—Nomenclatura anatómica; bases de la misma.—Posición convencional anatómica del cuerpo humano.—Planos, ejes y líneas convencionales.—Estructura del cuerpo humano; idea general de los elementos químicos, principios inmediatos, elementos anatómicos, tejidos, órganos, aparatos y sistemas para constituir el conjunto del organismo humano.

LECCION 22.—Aparato locomotor; partes pasiva y activa.—Significación del esqueleto.—Breve idea de la estructura histológica de los tejidos esqueléticos y de su desarrollo.—Huesos.—Leyes de osificación. Arquitectura de los huesos y manera como se dispone el tejido óseo

según el destino de cada uno de ellos.—Morfología exterior e interior de los huesos y división de los mismos bajo este aspecto.—Eminencias, cavidades y agujeros de los huesos.—Elementos que se unen al tejido óseo para constituir los huesos.

LECCION 23.—Preparación de huesos; estudio de la maceración y de otros procedimientos para preparar huesos.—Desengrase y blanqueo de los huesos.—Desarticulación de los huesos de la calavera.—Reglas para articular esqueletos.—Preparación de esqueletos de feto y de niño. Operaciones que deben practicarse para estudiar la conformación interior de los huesos, periostio, médula ósea y vasos de los huesos.—Estudio del desarrollo de los huesos.

LECCION 24.—Articulaciones; finalidad de las mismas y manera como se disponen los elementos esqueléticos para constituir las.—Tipos de articulaciones y clasificación de las mismas.—Significación de las articulaciones sinartrodiales; elementos que las constituyen.—Articulaciones diartrodiales; contiguas, continuas y mixtas.—Elementos que intervienen en las articulaciones diartrodiales; cartílagos, fierocartílagos, ligamentos y sinoviales.—Medios accesorios de unión ósea.—Mecánica articular.—Desarrollo de las articulaciones.—Procederes para el estudio de los distintos elementos que integran las articulaciones.

LECCION 25.—Finalidad de los movimientos de un ser vivo.—Estudio de los movimientos en relación con las distintas funciones de la economía.—Potencia de los movimientos.—Elementos contráctiles; génesis de los mismos y variedades según su finalidad.—Ligera idea de la estructura de las fibras musculares.—Músculos; sus variedades.—Estudio de la morfología muscular.—Elementos componentes de los músculos.—Vasos y nervios de los músculos.—Tendones; sus variedades.—Aponeurosis; sus variedades.—Manera como se ejerce la acción de los músculos.—Diferencias entre los músculos inertes, los contraídos y los distendidos.—Bolsas serosas y vainas sinoviales; relaciones que

ofrecen algunas con las sinoviales articulares.—Procederes para el estudio de los músculos y anexos musculares.

LECCION 26.—Concepto de la circulación; relaciones entre el aparato circulatorio y los fenómenos nutritivos y respiratorios.—Desarrollo de la sangre y vasos sanguíneos.—Desarrollo de los sistemas arterial, venoso y linfático.—Circulaciones embrionarias; circulación onfalomesentérica, vitelo-alantoidea y placentaria.—Establecimiento de la circulación pulmonar; disposición general del aparato circulatorio después del nacimiento.

LECCION 27.—Vasos sanguíneos; forma, calibre, espesor, consistencia, aspecto (en el vivo y en el cadáver), dirección, relaciones, anastomosis y anomalías de las arterias y venas.—Terminación de las arterias.—Origen de las venas.—Redes admirables.—Conductos derivativos de Suquet.—Conformación interior de los vasos sanguíneos; disposición de las válvulas venosas.—Estructura de los vasos sanguíneos; variedades debidas al calibre, edad y situación de los vasos.—Vasos y nervios de arterias y venas.—Sistema intermediario arterio-venoso; disposición y estructura.

LECCION 28.—Técnica para el estudio de los vasos sanguíneos. Inyecciones vasculares; substancias empleadas, masas de inyección y técnica de las inyecciones vasculares.

LECCION 29.—Disposición general del sistema linfático.—Vasos linfáticos.—Origen y territorio de los vasos linfáticos.—Ganglios linfáticos.—Técnica para el estudio de los vasos y ganglios linfáticos.

LECCION 30.—Concepto y distribución del sistema nervioso; elementos histológicos que lo constituyen.—Neurona; concepto anatomo-

fisiológico.—Cuerpo celular; situación, forma, dimensiones, caracteres histológicos y significación fisiológica.—Prolongaciones de las células nerviosas, situación, variedades, cubiertas que ofrecen y sentido de la conducción nerviosa.—Clasificación morfológica de las neuronas.—Relaciones recíprocas de las fibras y de las células nerviosas y de las neuronas entre sí; teoría de Cajal, y objeciones formuladas a la misma.—Neuroglia y mesoglia.

LECCION 31.—Idea general de las funciones del sistema nervioso.—Sistema nervioso de la vida de relación; disposición anatómica de las corrientes motora, sensitiva y arcos reflejos.—Sistema nervioso de la vida vegetativa; factores que lo constituyen y relaciones que ofrece con el sistema de la vida de relación.—Simpático y parasimpático; disposición anatómica y antagonismos fisiológicos y farmacológicos.—Disposición anatómica de las vías motoras vegetativas, vías sensitivas vegetativas y arcos reflejos.—Relaciones del sistema nervioso vegetativo con las glándulas endocrínicas.

LECCION 32.—Disposición anatómica del sistema nervioso; centros nerviosos y sistema nervioso periférico.—Nervios; origen, dirección, trayecto y anastomosis.—Estructura de los nervios.—Naturaleza fisiológica de los nervios.—Ganglios nerviosos; situación, morfología y estructura.—Desarrollo de los nervios y de sus ganglios.—Desarrollo del gran simpático.—Técnica de la preparación del sistema nervioso.

LECCION 33.—Concepto de las vísceras.—Agrupación de las vísceras para constituir grandes aparatos.—Agrupación visceral en las regiones cefálica, cervical, torácica y abdómino pelviana.—Idea general de los aparatos digestivo, respiratorio, urinario y genital.—Vísceras de función endocrínica.

LECCION 34.—Vísceras huecas o de disposición tubuliforme; idea general de la textura de las mismas.—Vísceras macizas; variedades.—Glándulas.—Glándulas de secreción externa; variedades y disposición de sus conductos excretorios.—Glándulas de secreción interna; concepto anatómico, embriológico, fisiológico, patológico y terapéutico.—Variedades de glándulas de secreción interna según su fisiologismo y por su disposición anatómica de glándulas independientes o incorporadas a otros órganos.—Estructura de las glándulas endocrinas.—Envolturas viscerales; descripción de las membranas serosas.—Distribución de los vasos sanguíneos y linfáticos periviscerales e intraviscerales.—Inervación visceral.—Espalnotecnia; procedimientos para el estudio y conservación de vísceras.

LECCION 35.—Disposición general de los órganos de los sentidos. Sentido del tacto.—Piel; conformación exterior, formaciones subcutáneas y estructura.—Terminaciones nerviosas de la piel intradérmicas y subdérmicas.—Anexos de la piel; conformación exterior y estructura de los pelos, uñas, glándulas sudoríparas y sebáceas.—Desarrollo de la piel y de sus anexos.—Técnica para el estudio de la piel y de sus anexos.

LECCION 36.—Cuerpo humano en conjunto.—Estatura; causas de la misma.—Talla normal; variedades que ofrece la misma.—Variabilidad de la talla según las edades.—Gigantismo y enanismo; causas y variedades.—Volumen y peso del cuerpo humano; causas y correlaciones que ofrecen con la edad y la talla.

LECCION 37.—Conformación exterior de las distintas partes del cuerpo humano.—Proporciones y dimensiones del cuerpo humano; variedades dependientes del sexo, edad, talla y tipo morfológico.

LECCION 38.—Técnica para el estudio del cuerpo humano en conjunto.—Medición y pesaje.—Ordenación de las cifras obtenidas en dis-

tintas mediciones.—Series numéricas.—Indices.—Registros antropométricos; sistema especial de Bertillon.—Dactiloscopia.—Retrato hablado.

LECCION 39.—*Anatomía sistemática de la extremidad superior.*—Clavícula, omoplato y húmero.

LECCION 40.—Cúbito y radio.

LECCION 41.—Huesos de la mano.

LECCION 42.—Articulación acromio-clavicular, ligamentos coracoclaviculares y ligamentos propios de la escápula.—Articulación escápulo-humeral.

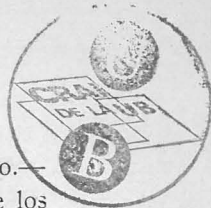
LECCION 43.—Articulaciones del codo.—Membrana interósea radio-cubital.

LECCION 44.—Articulaciones de la muñeca y mano.

LECCION 45.—Músculos de la región lumbo-dorso-cervical superficial.—Músculos y aponeurosis de la región antero lateral del tórax.

LECCION 46.—Músculos y aponeurosis del hombro y brazo.

LECCION 47.—Músculos de las regiones anterior y externa del antebrazo.



LECCION 48.—Músculos de la región posterior del antebrazo.—
Aponeurosis del antebrazo.—Sinoviales y correderas tendinosas de los
músculos del antebrazo.

LECCION 49.—Músculos y aponeurosis de la mano.

LECCION 50.—Arterias escapular superior y cervical transversa.—
Arterias axilar y humeral.

LECCION 51.—Arterias radial y cubital.—Arcos palmares.

LECCION 52.—Venas de la extremidad superior.—Vasos y gan-
glios linfáticos de la extremidad superior.

LECCION 53.—Ramas colaterales del plexo braquial.—Constitu-
ción de las ramas terminales del plexo braquial.—Nervio circunflejo.

LECCION 54.—Nervios músculo-cutáneo, braquial cutáneo inter-
no y su accesorio y nervio mediano.

LECCION 55.—Nervios cubital y radial.—Territorio inervado por
el plexo braquial y por cada una de sus ramas.

LECCION 56.—*Anatomía topográfica de la extremidad superior.*
Hombro.—Regiones infraclavicular, escapular y deltoidea.

LECCION 57.—Axila; descripción topográfica de sus paredes, con-
tenido y celdas axilares.

LECCION 58.—Brazo.—Codo.

LECCION 59.—Antebrazo.—Muñeca.

LECCION 60.—Mano.

LECCION 61.—Inserciones musculares y ligamentosas de los huesos de la extremidad superior.—Movimientos de conjunto de las extremidades torácicas en relación con el tronco.—Movimientos del hombro, del codo, del antebrazo y de la muñeca.—Movimientos de la mano considerada de un modo aislado y en relación con los restantes segmentos de la extremidad superior.

LECCION 62.—Resumen de circulación arterial y venosa de la extremidad superior; vías anastomóticas más importantes.—Territorios linfáticos de la extremidad superior.—Resumen de la inervación sensitiva, motriz y simpática de la extremidad superior.

LECCION 63.—Preparación topográfica de la extremidad superior.

LECCION 64.—*Anatomía sistemática de la extremidad inferior.*
Sacro.—Coxis.—Coxal.

LECCION 65.—Fémur y rótula.

LECCION 66.—Tibia y peroné.

LECCION 67.—Huesos del pie.

LECCION 68.—Ligamentos sacrociáticos.—Membrana obturatriz.
Articulación Coxo-femoral.

LECCION 69.—Articulación de la rodilla.—Articulación tibio peroneal superior.—Membrana interósea tibio peroneal.

LECCION 70.—Articulación tibio peroneal inferior.—Articulación de la garganta del pie.—Articulaciones del pie.

LECCION 71.—Músculo psoas-iliaco.—Anexos musculares de la región inguinal; descripción del arco crural, ligamento de Gimbernat, cintilla ileopectínea, ligamento de Cooper; anillo crural y septum crural.

LECCION 72.—Músculos y aponeurosis de la cadera.

LECCION 73.—Músculos y aponeurosis del muslo.

LECCION 74.—Músculos y aponeurosis de la pierna.—Correderas y sinoviales tendinosas de los músculos de la pierna.

LECCION 75.—Músculos y aponeurosis del pie.

LECCION 76.—Ramas de la arteria hipogástrica que se distribuyen por la extremidad inferior.—Arterias femoral y poplítea.

LECCION 77.—Arterias de la pierna y pie.

LECCION 78.—Venas de la extremidad inferior.—Vasos y ganglios linfáticos de la extremidad inferior.

LECCION 79.—Plexo lumbar; ramas colaterales y terminales en su trayecto por la extremidad inferior.—Territorio de los nervios obturador y crural.

LECCION 80.—Ramas extrapélvicas del plexo sacro.—Nervio ciático mayor y ciático poplíteo externo.—Territorio del nervio ciático poplíteo externo.

LECCION 81.—Nervio ciático poplíteo interno.—Territorio del nervio ciático poplíteo interno y del conjunto del plexo sacro en la extremidad inferior.

LECCION 82.—*Anatomía topográfica de la extremidad inferior.* Cadera.—Regiones obturatriz y glútea.

LECCION 83.—Región inguino-crural.

LECCION 84.—Muslo.—Rodilla.

LECCION 85.—Pierna.—Garganta del pie.

LECCION 86.—Pie.

LECCION 87.—Inserciones musculares y ligamentosas de los huesos de la extremidad inferior.—Actitud de las extremidades abdomi-

nales en la marcha, carrera y salto.—Movimientos de abducción, abducción, flexión, extensión y circunducción de las extremidades abdominales.—Movimientos intrínsecos y extrínsecos del pie; combinación de estos movimientos con los de los restantes segmentos de las extremidades extreminales.

LECCION 88.—Resumen de la circulación arterial y venosa de la extremidad inferior; vías anastomóticas más importantes.—Territorios linfáticos de la extremidad inferior.—Resumen de inervación sensitiva, motriz y simpática de la extremidad inferior.

LECCION 89.—Técnica para el estudio topográfico de la extremidad inferior.

LECCION 90.—*Anatomía sistemática de la cabeza y cuello.*—Frontal.—Etmoides.

LECCION 91.—Esfenoides.

LECCION 92.—Occipital y parietal.

LECCION 93.—Hueso temporal.

LECCION 94.—Maxilares superiores y malares.

LECCION 95.—Nasales, unguis, palatinos y conchas.

LECCION 96.—Vómer.—Maxilar inferior.—Hioides.—Aparato Hioides.

LECCION 97.—Conformación exterior e interior de la cabeza ósea. Modificaciones impresas en la cavidad craneal por distintos elementos fibrosos y cartilagosos.—Arquitectura general de la cabeza ósea.

LECCION 98.—Cavidades orbitarias, fosas nasales, pterigoideas, cigomáticas, pterigomaxilares y bóveda palatina; paredes y comunicaciones que ofrecen.

LECCION 99.—Vértebras cervicales.

LECCION 100.—Articulaciones y uniones ligamentosas de las vértebras cervicales entre sí.—Articulaciones y uniones ligamentosas del occipital, atlas y axis.

LECCION 101.—Articulación témporo maxilar.—Músculos masticadores.

LECCION 102.—Músculos cutáneos de la cabeza.

LECCION 103.—Músculos de las regiones cervical lateral, supra hioidea e infra hioidea.

LECCION 104.—Músculos de las regiones prevertebral y de la nuca.—Aponeurosis del cuello.

LECCION 105.—Arterias carótida primitiva y externa; ramas colaterales de la carótida externa.

LECCION 106.—Ramas terminales de la arteria carótida externa.

LECCION 107.—Arteria carótida interna.

LECCION 108.—Arteria subclavia.

LECCION 109.—Venas de la cabeza y cuello.

LECCION 110.—Vasos y ganglios linfáticos de la cabeza y cuello.

LECCION 111.—Nervios craneales; clasificación de Soemmering. Nervio motor ocular común.—Ganglio oftálmico; origen y terminación real de las fibras que intervienen en su constitución.—Territorio inervado por el nervio motor ocular común.—Nervios patético y motor ocular externo.

LECCION 112.—Nervio trigémino; descripción de sus ramas oftálmica y maxilar superior.

LECCION 113.—Nervio maxilar inferior.—Territorio inervado por el trigémino y por cada una de sus ramas.—Nervio masticador.—Territorio inervado por el nervio masticador.

LECCION 114.—Nervios facial e intermediario de Wrisberg.—Ganglios eseno-palatino, submaxilar y sublingual; origen y termina-

ción real de las fibras que intervienen en la constitución de estos ganglios.—Territorio inervado por el facial y el intermediario de Wrisberg.

LECCION 115.—Nervio acústico.—Nervio glosofaríngeo.—Ganglio ótico.—Territorio inervado por el glosofaríngeo.

LECCION 116.—Nervio pneumogástrico; trayecto, relaciones, ramas y territorio inervado en la cabeza y cuello.—Nervio espinal.

LECCION 117.—Nervio hipogloso.—Nervios raquídeos.—Ramas posteriores de los nervios raquídeos cervicales.

LECCION 118.—Plexo cervical.—Plexo braquial; constitución y relaciones.

LECCION 119.—Gran simpático; disposición de conjunto de la cadena simpática y de sus ganglios.—Ramos comunicantes blancos y grises; fibras que intervienen en cada uno de ellos.—Simpático céfalo cervical.—Ganglios de Ribes.—Plexos cavernoso y carotideo.—Ganglio cervical superior.—Ganglio cervical medio.—Ganglio estrellado.

LECCION 120.—Sentido del olfato.—Nariz; conformación exterior y estructura.—Ventanas de la nariz.—Fosas nasales; paredes y disposición de la pituitaria.

LECCION 121.—Cavidades anexas de las fosas nasales; descripción de las celdas etmoidales y de los senos esfenoidales, frontales y maxilares.—Estructura de la pituitaria; descripción de las porciones olfatoria, no olfatoria de las fosas nasales y de las cavidades anexas.—

Vasos de las fosas nasales.—Nervio olfatorio.—Otros nervios de las fosas nasales.

LECCION 122.—Sentido de la vista.—Ojo; forma, dimensiones, situación y relaciones del globo ocular con la base, paredes y ejes de la órbita.—Disposición general de las tunicas constituyentes del globo ocular.—Esclerótica.—Córnea.—Unión de la esclerótica y córnea; descripción del limbo esclero-corneal y del conducto de Schlemm.—Túnica vascular del ojo; conformación exterior, relaciones y estructura de la coroides, músculo ciliar, procesos ciliares e iris.

LECCION 123.—Retina; forma, dimensiones, color y relaciones. Estructura de la retina; descripción de sus capas y significación histofisiológica de cada una de ellas.—Estructura especial de la papila óptica y de la mancha amarilla.—Curso de las impresiones luminosas en la retina.—Imagen oftalmoscópica.—Porciones ciliar e iridea de la retina.—Medios transparentes del ojo.—Cristalino.—Aparato suspensor del cristalino.—Cuerpo vítreo.—Humor acuoso.—Cámaras del ojo.—Vasos y nervios del globo ocular.

LECCION 124.—Anexos del ojo.—Cápsula de Tenón.—Vainas musculares y expansiones aponeuróticas de la cápsula de Tenón.—Tejido adiposo de la órbita.—Músculos lisos de la órbita; situación y usos de los músculos palpebrales de Müller, orbitarios de Sappey, y orbitario de Müller.—Músculos estriados de la órbita.—Vasos de la órbita.—Nervio óptico.—Nervios sensitivos, motores y simpáticos de la órbita.

LECCION 125.—Cejas y párpados.—Conjuntiva.—Aparato lagrimal.—Preparación del globo ocular y de sus anexos.

LECCION 126.—Sentidos de la audición y de la orientación.—Pabellón de la oreja.—Conducto auditivo externo.

LECCION 127.—Membrana del tímpano.—Imagen otoscópica.—Caja del tímpano; paredes y relaciones.

LECCION 128.—Huesecillos del oído; conformación exterior y conexiones entre sí y con las paredes de la caja del tímpano.—Articulaciones y músculos motores del huesecillo del oído.—Mucosa de la caja del tímpano.—Estudio topográfico de conjunto de la caja del tímpano; descripción del recesus hipotimpánico, departamento medio y ático.—Cavidades mastoideas.—Trompa de Eustaquio.

LECCION 129.—Oído interno.—Vestíbulo óseo.—Conductos semicirculares óseos.—Caracol óseo.—Topografía del laberinto óseo; relaciones recíprocas de cada uno de los segmentos del oído interno y relaciones de éste con el oído medio, cavidad craneal, arteria carótida interna y vena yugular interna.—Conducto auditivo interno.—Laberinto membranoso; disposición del conjunto.—Utriculo y sáculo.—Conducto endolinfático.—Polvo auditivo.—Conductos semicirculares membranosos; morfología, estructura y significación fisiológica.

LECCION 130.—Caracol membranoso; conformación exterior y disposición de conjunto de los elementos que intervienen en su constitución.—Ligamento espiral.—Cinta surcada.—Membrana de Reissner.—Membrana basilar.—Epitelio del caracol.—Organo de Corti; descripción y significación histo-fisiológica de sus distintos elementos.—Endolinfa y perilinfia.—Nervio coclear.—Nervio vestibular.—Vasos y nervios del aparato de la audición.—Preparación del aparato de la audición.

LECCION 131.—Aparato digestivo.—Boca; descripción de la cavidad bucal y sus paredes.

LECCION 132.—Encías.—Dientes; número, situación, fijación, conformación exterior, estructura, vasos, nervios y desarrollo.—Época de aparición de las distintas piezas dentarias.—Amígdalas.—Preparación de la cavidad bucal, paredes de la misma, encías, dientes y amígdalas.

LECCION 133.—Sentido del gusto.—Lengua; conformación exterior.—Músculos de la lengua.—Esqueleto de la lengua.—Mucosa lin-

gual; disposición exterior y estructura.—Papilas de la lengua; forma, variedades y repartición topográfica.—Botones gustativos; situación, forma, repartición topográfica y estructura.—Vasos y nervios de la lengua.—Preparación de la lengua.

LECCION 134.—Glándulas salivales.—Parótida; descripción de la celda parotídea y de sus relaciones exteriores e interiores.—Conducto de Stenon.—Glándulas submaxilar y sublingual; situación, relaciones y conductos excretores de las mismas.—Glándulas salivales accesorias. Estructura de las distintas glándulas salivales con relación a la saliva que segregan.—Vasos y nervios de las glándulas salivales.

LECCION 135.—Faringe.—Descripción y relaciones de la exofaringe; espacios maxilo-faríngeo y retro-faríngeo.—Endofaringe; comunicaciones que ofrece.—Estructura de la faringe, en especial de sus músculos.—Descripción del círculo linfático de Waldeyer.—Descripción y significación de la bolsa faríngea e hipófisis faríngea.—Vasos y nervios de la faringe.—Esófago cervical; forma, calibre, relaciones, estructura, vasos y nervios.

LECCION 136.—Aparato respiratorio.—Laringe; situación y medios de fijación.—Cartílagos, articulaciones y uniones ligamentosas de la laringe.—Músculos de la laringe.—Estudio anatómico de los movimientos intrínsecos de la laringe.—Mucosa laríngea.

LECCION 137.—Exolaringe.—Endolaringe.—Vasos y nervios de la laringe.—Preparación de la laringe.

LECCION 138.—Tráquea cervical.—Cuerpo tiroides.—Paratiroides.—Paraganglio timpánico.—Glándula intercarotídea.

LECCION 139.—Desarrollo de la cabeza y cuello.—Desarrollo de la columna vertebral cervical.—Desarrollo del cráneo; porción cordal y precordal del cráneo membranoso.—Flexión del cráneo.—Pilares del cráneo.—Desarrollo de la base del cráneo.—Teoría vertebral del cráneo.—Teoría segmentaria de la cabeza.—Vicios de conformación en el desarrollo del cráneo.—Desarrollo de los cinturones torácico y pelviano y de las extremidades.—Vicios de conformación en el desarrollo de las extremidades.

LECCION 140.—Hendiduras branquiales.—Constitución de los arcos branquiales.—Formación de la cara; factores que intervienen en su constitución.—Mamelón frontal; formación de los mamelones frontales laterales, nasal interno y nasal externo.—Primer arco branquial; formación de los mamelones maxilar superior y maxilar inferior.—Mamelón maxilar superior; láminas palatinas y formación de la bóveda palatina.—Mamelón maxilar inferior.—Cartílago de Meckel; órganos a que da lugar.—Vicios de conformación en el desarrollo de la cara.—Evolución de los restantes arcos branquiales.—Relaciones de los arcos branquiales entre sí.—Formación y órganos a que dan lugar el tubérculo impar, la fúrcula, el fundus branquialis y la cresta terminal. Evolución de las hendiduras branquiales, formación del timo, cuerpo

tiroides y paratiroideos.—Vicios de conformación en el desarrollo del cuello.

LECCION 141.—Tubo digestivo primitivo; diferenciación del mismo.—Formación de los labios, cavidad bucal, dientes, lengua, amígdalas y glándulas salivales.—Formación de la faringe y la hipófisis.—Desarrollo del esófago.—Desarrollo de la laringe y tráquea.—Desarrollo de los aparatos de la audición, visión y olfacción y de sus anexos. Desarrollo de los nervios craneales.

LECCION 142.—*Anatomía topográfica de la cabeza y cuello.*—Cabeza; conformación exterior.—Estudio antropológico de la cabeza; puntos craneométricos, medidas de cráneo y cara y ángulos craneométricos.


LECCION 143.—Regiones fronto-parietal, occipital, temporal y mastoidea.

LECCION 144.—Regiones labial, mentoniana, geniana, maseterina, cigomática y pterigo-maxilar.

LECCION 145.—Regiones palatina, faríngea, parotidea y para-amigdalina.

LECCION 146.—Suelo de la boca; descripción de las regiones lingual, sublingual y suprahioidea.

LECCION 147.—Cuello.—Regiones infrahioidea y carotidea.



LECCION 148.—Regiones supraclavicular y de la nuca.

LECCION 149.—Inserciones musculares y ligamentosas de los huesos de la cabeza y cuello.—Movimientos de la cabeza y cuello; estudio sintético de los músculos que intervienen, relieves que ofrecen en la superficie del cuerpo y disposición de las articulaciones en la inclinación anterior, posterior y lateral de la cabeza y en la rotación de cabeza y cuello.

LECCION 150.—Movimientos de la laringe, del velo del paladar y de la faringe.—Movimientos de la lengua.—Masticación.—Acción de soplar, de silbar, besar y succionar.—Intervención de la boca en la emisión de los sonidos.—Formación del bolo alimenticio.—Movimientos fisiognómicos; risa, sonrisa, llanto, estupor, atención, meditación, etc.—Cara alegre y cara triste.—Movimientos en relación con la visión, la audición y la olfacción.

LECCION 151.—Resumen de la circulación arterial y venosa de cabeza y cuello; vías anastomóticas más importantes.

LECCION 152.—Territorios linfáticos de la cabeza y cuello.

LECCION 153.—Resumen de inervación sensitiva, motriz, simpática y parasimpática de cabeza y cuello.

LECCION 154.—Técnica para la preparación de las distintas regiones de la cabeza.

LECCION 155.—Técnica para la preparación de las distintas regiones del cuello.



