

c. *Con el aparato de Vincent* (1). — Este osteoclasto sirve para todos los géneros de osteoclasia, lo mismo que para el tratamiento por la tarsoclasia de los pies zambos graves é inveterados. Está construído según los mismos principios que el de Robin; pero, según nos dice Vincent, ha sufrido mejoras muy importantes desde todos los puntos de vista, bajo el aspecto de su modo de fijación á una mesa de operaciones, de la rapidez y de la facilidad del cierre, de la aplicación y ajuste de los arcos metálicos compresores, del punto de apoyo y de la forma de la palanca, de la fijación, de la compresión y del juego del estribo enderezador.

Después de la osteoclasia, como después de la osteotomía, se inmoviliza el miembro en una buena actitud durante un tiempo suficiente, como para las fracturas accidentales correspondientes, haciendo ó no, según los casos, la extensión continua. Habitualmente nos servimos de vendajes enyesados.

ARTÍCULO V. — RESECCIÓN DE LOS HUESOS Y DE LOS CARTÍLAGOS

I

DE LA RESECCIÓN EN GENERAL

Las resecciones son uno de los grandes recursos de la cirugía conservadora; gracias á ellas y merced á su vulgarización, se han podido reducir en alto grado y se reducen cada día más las operaciones mutilantes.

Se entiende con el nombre de *resección* una operación que consiste, respetando las partes blandas, en quitar, ya una parte de forma cualquiera, comprendiendo todo el espesor, ya la totalidad, de uno ó de varios huesos ó cartílagos enfermos. Hay, sin embargo, un cierto número de operaciones llamadas también *resecciones*, en que la exéresis se ejerce en huesos sanos ó puede ser puramente momentánea: tales son las *resecciones temporales ú osteoplásticas*, la *operación de Estlander*, las *resecciones articulares hechas por luxaciones inveteradas é irreductibles*.

Indicaciones generales de la resección. — La resección articular está indicada (v. Winiwärter) (2): 1.º en los aplastamientos articulares, cuando la arteria principal y los nervios se conservan y la destrucción de los huesos no es bastante extensa para dejar un miembro inútil después de la resección; 2.º en las luxaciones irreductibles, recientes ó antiguas, cuando la cabeza articular comprime los vasos y los nervios y la artrotomía simple no basta para reponer dicha cabeza en su sitio normal; 3.º en las fracturas articulares, sean abiertas sean cerradas, cuando la curación parezca imposible ó cuando haya fundados motivos para suponer que quedaría un miembro inútil; 4.º en las artritis supuradas agudas, ya primitivas á consecuencia de una herida penetrante, ya consecutivas á una osteomielitis infecciosa aguda, cuando la artrotomía y el desagüe no dan resultado alguno; 5.º en las artritis crónicas, infecciosas ó no, y en especial en la artritis tuberculosa, cuando las extremidades articulares de los huesos son igualmente destruídas por el proceso; 6.º en la necrosis que ha invadido la mayor parte de una ó de las dos extremidades articulares; 7.º en la anquilosis, para restablecer el movimiento ó para corregir una actitud viciosa; 8.º para las neoplasias de las extremidades articulares que no sea posible

(1) Vincent (*Congrès fr. de chir.*, Lyon, pág. 645, 1894).

(2) V. Winiwärter. *Lehrb. der Chir. oper.*, pág. 126, 1895.

extirpar de otro modo; 9.º en las malposiciones congénitas ó adquiridas de las articulaciones, cuando su funcionalismo puede ser considerablemente mejorado por la resección; 10.º en la parálisis completa de los músculos, que hace imposible el funcionamiento de un miembro, ó en la relajación anormal de una articulación (articulaciones flotantes); el fin de la operación es entonces la anquilosis, la *artrodesis*; 11.º á título de operaciones preliminares, para hacer el campo operatorio accesible en su profundidad.

En cuanto á la resección diafisaria, sus indicaciones generales son también muy variadas; las indicaremos, á propósito de los diversos huesos.

APARATO INSTRUMENTAL

Comprende en su conjunto:

1. Para la diéresis de las partes blandas y el despegamiento del periostio:
 - Dos bisturis, recto y convexo, de hoja corta y fuerte; los cuchillos de Farabeuf, por ejemplo (fig. 179);
 - Dos separadores romos de Farabeuf (fig. 180), ó separadores de garfios de Volkmann (fig. 181);
 - Dos erinas fijas, una simple y otra doble;
 - Una pinza anatómica;




FIG. 179

Cuchillos de Farabeuf




FIG. 180

Separadores romos de Farabeuf




FIG. 181

Separadores de garfios de Volkmann

Los desprende-tendones de Ollier (fig. 182), las legras de Kirmisson (fig. 183) y la sonda-legra de Ollier (fig. 184);

Un elevador;
Legras planas.

2. Para la diéresis y la exéresis de las partes duras:

a. Sierras:



Fig. 186

Sierra del Dr. Chalot de hoja triangular




Fig. 185

Sierra de lomo movable

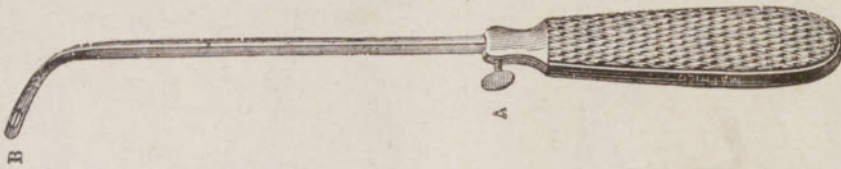

Fig. 184

Sonda-legra de Ollier

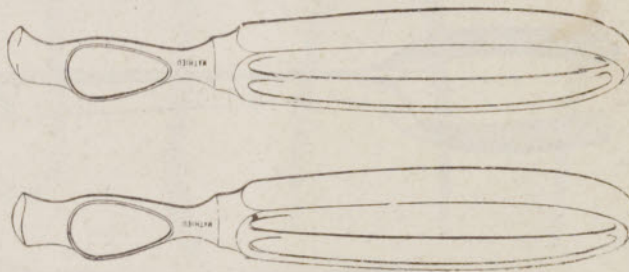


Fig. 183

Legras de Kirrison




Fig. 182

Desprende-tendones de Ollier



Fig. 187
Sierra en cresta de gallo

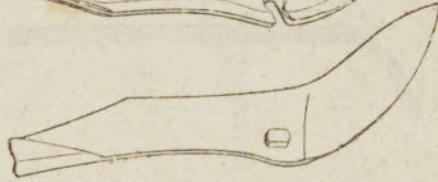
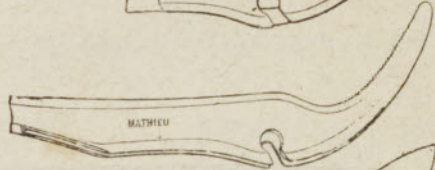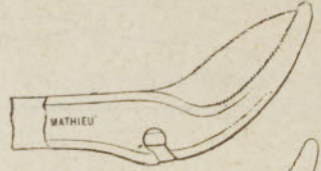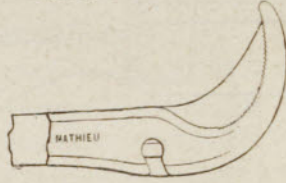


Fig. 188
Cizallas de filo unico de Mathieu

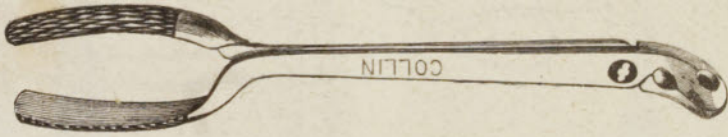


Fig. 189
Pinza-gubia de Nélaton

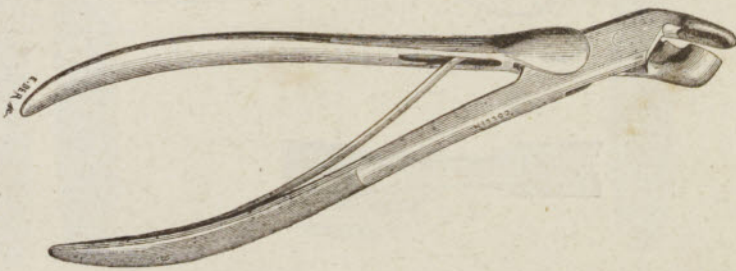


Fig. 190
Pinza-gubia de Hoffmann

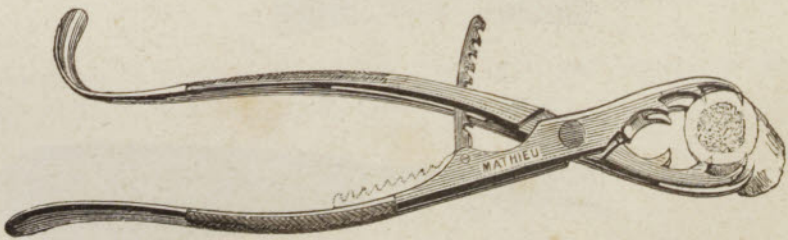


Fig. 191
Tenazas de Ollier, llamadas de «dientes de León»

Sierra de lomo movable (fig. 185);

- de hoja triangular del doctor Chalot (fig. 186);
- de cadena con, ó sin árbol, de Mathieu;
- de Larrey;
- de Shradý;

Pequeña sierra en cresta de gallo (fig. 187);

La pequeña sierra en forma de bandera, de Hey;

Una fuerte aguja curva;

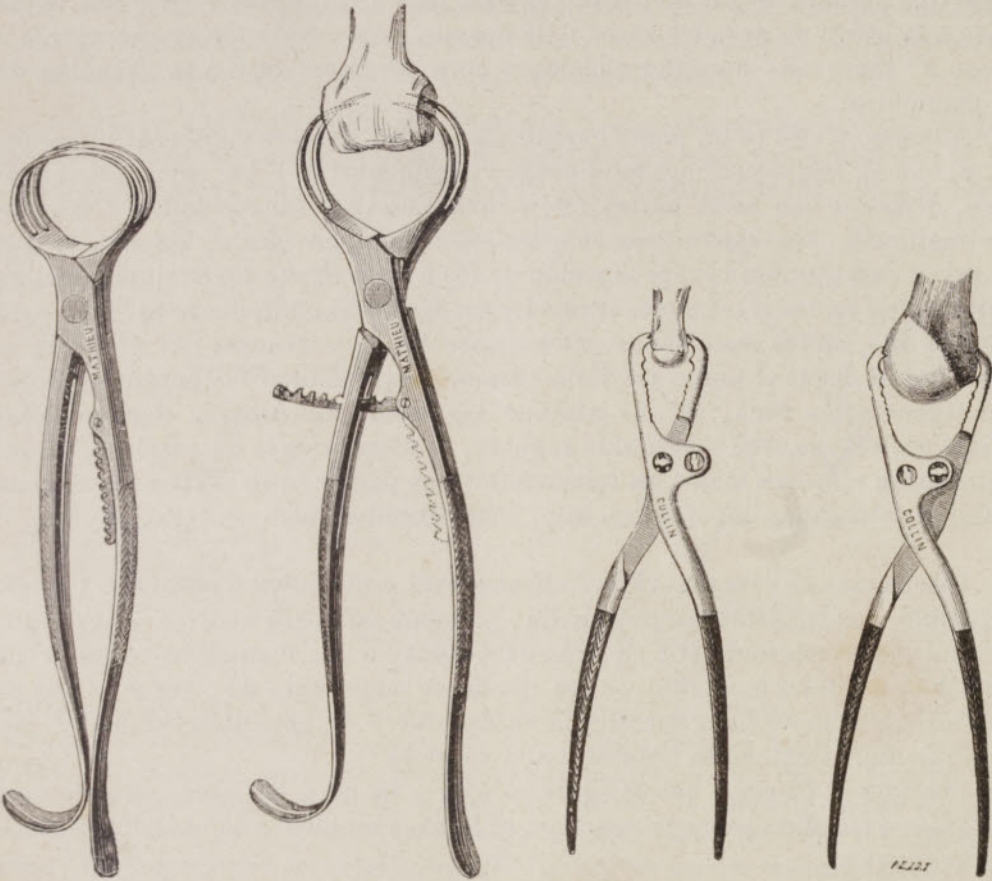


FIG. 192

Tenazas de Ollier
con triple garra

FIG. 193

Tenazas de Ollier
con doble garra

FIG. 194

Tenazas de Farabeuf con doble
articulación

FIG. 195

Una sonda con resorte, de Nicaise;

Una aguja de Cooper.

b. Cizallas y tenazas incisivas:

Cizallas rectas, curvas, acodadas, de filo único, de Mathieu (figura 188);

Pinzas-gubias de Nélaton (fig. 189);

— de Hoffmann (fig. 190);

— de Luër.

c. Escoplos con martillo, y cucharillas cortantes.

d. Tenazas:

Tenazas ordinarias, rectas y curvas;

Tenazas de Ollier, nuevos modelos (figs. 191, 192, 193).

Tenazas de Farabeuf (figs. 194, 195), con doble articulación.

MANUAL OPERATORIO

A.—RESECCIONES DEFINITIVAS

REGLAS GENERALES. — Como en la osteotomía, la incisión de las partes blandas debe: 1.º ser única, recta, paralela al eje mayor del miembro ó del segmento del miembro sobre que se opera; 2.º estar colocada sobre la parte del hueso que permita llegar á él por el camino más directo y más corto sin exponerse á la lesión de grandes vasos y de nervios, sobre todo de los nervios motores; 3.º tener una longitud suficiente para prestarse bien á la ejecución de las maniobras.

Además, y este es un punto capital, es preciso *siempre* conservar el periostio, y, con él, las inserciones tendinosas y ligamentosas, y las cápsulas articulares, á menos que estas partes estén invadidas por fungosidades y neoplasias malignas. Las *resecciones subperiósticas* son, en efecto, las únicas que aseguran casi siempre la reproducción de los huesos, hasta los treinta ó treinta y cinco años en las resecciones traumáticas, hasta los cuarenta años, muy rara vez más allá, en las resecciones patológicas. La conservación del periostio es también útil desde el punto de vista técnico, aun cuando no permite esperar una regeneración ósea; es que rasando las superficies óseas y desnudándolas lo más posible, se crea una herida regular, se disminuye la extensión del traumatismo, se respetan mejor las relaciones de las partes entre sí y, en fin, se evita la lesión de órganos importantes, tales como grandes vasos, nervios, etc.

DISPOSICIONES PRELIMINARES. — *Hemostasia provisional ó previa.* — Cuando es posible, es preferible recurrir á ella, no solamente para ahorrar sangre, sino para no verse molestado por su presencia durante las maniobras operatorias. Estando los tejidos exangües, se les distingue mejor unos de otros y se está en mejores condiciones para apreciar la naturaleza y la extensión del mal y, por consiguiente, la extensión necesaria á la exéresis.

Posición de la parte que se ha de operar. — Es muy variable: ya se la deja descansar extendida sobre la mesa, ya se la hace mantener en el aire por uno ó dos ayudantes.

OPERACIÓN (*Método subperióstico ó subpericondral*). — Las resecciones se ejecutan, ya únicamente con el bisturí para la diéresis de las partes blandas, como se hacía siempre antes de Ollier, ya con el bisturí y la legra. En el primer caso, se sacrifica el periostio ó el pericondrio, porque estas membranas están también enfermas ó por alguna otra razón; en el segundo caso, por el contrario, se conservan estas membranas lo más rigurosamente posible. De ahí las denominaciones de *método antiguo* ó de *método del bisturí* aplicadas indiferentemente al primer modo operatorio y las de *método subperióstico*, *método de Ollier*, *método de la legra*, actualmente usadas para el segundo modo.

Sólo describiremos el método subperióstico.

La operación comprende, en general, tres tiempos:

1. Incisión de las partes blandas;
2. Despegamiento del periostio (ó del pericondrio), de los tendones, ligamentos, etc.;
3. Ablación del hueso ó del cartilago.

1.º tiempo. — *Incisión de las partes blandas.* — Si el hueso es superficial, es

decir, cubierto por la piel solamente ó por la piel y los músculos cutáneos, cualquiera que sea la forma adoptada para la incisión, se dividen de una vez todos los tejidos hasta el hueso. Se obra de la misma manera cuando la incisión debe ser paralela á una diáfisis protegida por masas musculares más ó menos considerables. Por el contrario, cuando la incisión, en parte ó en totalidad, debe ser perpendicular ú oblicua con relación al eje del miembro, — es decir, con relación á los tendones, músculos, vasos y nervios, — no se divide primero más que la piel, el tejido subcutáneo, luego la aponeurosis general de envoltura; se separan los órganos á derecha é izquierda, diseccionando uno de sus intersticios por medio del dedo, de la sonda ó del mango del bisturí, ó bien libertándolos de sus inserciones con todo el cuidado consiguiente.

En cuanto á la forma misma de la incisión, varía evidentemente según el sitio y los límites de la operación que se trate de hacer. Para la resección parcial de una diáfisis ó de un hueso, una incisión recta es la única conveniente (fig. 196, A). Para la

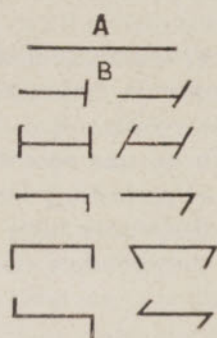


FIG. 196

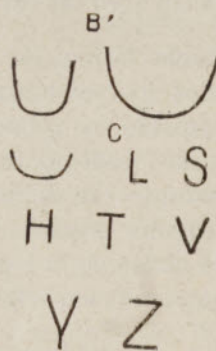


FIG. 197

Diversos tipos de incisión para la resección

extirpación total de un hueso largo, se hace también una incisión recta, añadiendo ó no á una de sus extremidades ó á las dos una pequeña incisión transversal ú oblicua, unilateral ó bilateral; de donde resultan las formas adjuntas (fig. 196, B). Para la resección de un hueso plano (esternón, bóveda del cráneo), la incisión crucial común es menos ventajosa, desde el punto de vista de la cicatrización, que una incisión más ó menos curva que forma un colgajo (fig. 197, B'). En fin, para la resección de las extremidades articulares, se practica, ya una ó dos incisiones rectas paralelas, ya una incisión quebrada, en escalera, ya una incisión que recuerda una media luna ó alguna letra de nuestro alfabeto (fig. 197, C). No tenemos necesidad de añadir que las eventualidades clínicas obligan con frecuencia á modificar más ó menos la forma ordinaria de las incisiones, lo cual no tiene inconveniente alguno con tal que se respeten los órganos importantes y que el desagüe pueda hacerse en buenas condiciones, si éste es necesario.

2.º tiempo. — a. *Despegamiento del periostio, de los tendones, etc.* — Si se trata de la resección parcial de una diáfisis ó de un hueso plano alargado, se separa un labio de la incisión con un ganchito ó con una erina, ó con el pulgar y el índice de la mano izquierda, se toma una legra recta y se procede por pequeños golpes al despegamiento metódico del periostio en toda la extensión de la incisión y tan lejos como se pueda en sentido transversal.

Para las diáfisis es preciso reemplazar muy pronto la legra recta por la legra acodada y por la sonda-legra, las cuales permiten contornear exactamente el cilindro óseo, y esto tanto mejor si un ayudante imprime al miembro un movimiento de rotación conveniente. Cuando el periostio queda despegado en una mitad de la parte que se

quiere quitar, se ataca de igual manera el otro labio de la incisión y se repite la maniobra hasta que el hueso esté completamente desnudo.

Si la incisión se practica para la extirpación ó la enucleación de un hueso largo, de un hueso plano alargado, ó de uno ó de varios huesos cortos, la operación se acaba únicamente con la legra, es decir, por el despegamiento del periostio y de los tendones, así como de los ligamentos y cápsulas articulares. Aquí, el 3.^{er} tiempo, ablación del hueso, se confunde, por consiguiente, con el 2.^o; no hay sección ósea, sólo hay desnudación y desarticulación, un verdadero *deshuesamiento*. El *modus faciendi* varía en cada caso particular.

Si se quiere reseca un hueso plano (cráneo, esternón), del que sólo es accesible una cara, sólo se despega, naturalmente, el periostio en esa cara.

Es raro que después de haber desnudado un hueso largo hasta la unión de los cartílagos de incrustación con las cápsulas articulares, se le pueda quitar entero por simple tracción sin abrir las cavidades articulares.

Si se ha hecho la incisión para una resección articular, se desinsertan sucesivamente todos los tendones periféricos y la cápsula, manteniendo lo más exactamente posible sus relaciones con el periostio vecino.

En todo caso, cualquiera que sea la resección de que se trate, y ésta es una regla constante, se debe evitar el contundir el periostio y lesionar su capa profunda osteógena durante las maniobras del despegamiento; para ello, se dirige siempre el filo de la legra hacia el hueso, mordiéndole de modo que se conserve su capa más superficial debajo del periostio.

El periostio, en estado sano, es, generalmente, muy delgado y difícil de despegar de una manera regular, sobre todo después de los treinta y cinco ó cuarenta años. En estado patológico, por el contrario, es bastante grueso para que se le pueda conservar sin trabajo y en buenas condiciones.

b. *Despegamiento del pericondrio*.—Cuando se quiere reseca un cartílago, un cartílago costal por ejemplo, se desprende el pericondrio con tanto cuidado como se hace con el periostio, es decir, *descortezando* la capa superficial del cartílago, en lugar de interesar la propia membrana de envoltura.

El pericondrio es susceptible, hasta cierta edad, de producir un blastema regenerador; pero este blastema no es cartílago sino al principio, en una fase transitoria, de suerte que la parte regenerada presenta muy pronto todos los atributos de un hueso; resultado casi tan satisfactorio, desde el punto de vista práctico, como si el nuevo cartílago hubiese sido permanente.

3.^{er} tiempo. — a. *Ablación del hueso*.—Se ha visto hace un momento que en la enucleación de uno ó de varios huesos, los dos últimos tiempos de la operación se confunden. No sucede lo mismo en las otras resecciones, donde la ablación del hueso constituye un tiempo final perfectamente distinto.

En general, la diéresis del hueso se debe hacer exactamente en el límite del despegamiento perióstico, sin lo cual se correría alguna vez el riesgo de la necrosis de la parte puesta inútilmente al descubierto.

Los mejores medios de diéresis, cuando se ha de practicar la resección de una diáfisis, son las sierras y especialmente la sierra de cadena, la de W. Adams y la de G. Shrady. Las grandes sierras son embarazosas, exigen precauciones especiales para no lesionar las partes blandas y son á menudo de un manejo difícil; las hemos abandonado por nuestra propia cuenta, así como la tradicional sonda de Blandin. La diáfisis es dividida primero por arriba mediante una

línea de sierra; luego, mientras un ayudante fija el fragmento inferior con un gatillo de Ollier ó de Farabeuf por fuera ó en el fondo de la incisión, se corta la parte desnuda del hueso mediante otra línea de sierra. — Cuando sea posible, la resección diafisaria debe ser hecha de modo que respete los cartílagos de conjugación.

Para los huesos planos, tales como la bóveda del cráneo y el esternón, hecha excepción del trépano, que se describirá aparte, se puede emplear el escoplo combinado con las cizallas y las pinzas-gubias. El escoplo osteotomo se aplica en ángulo recto para circunscribir una pieza, cuando se quiere quitar en masa; se aplica oblicuamente cuando se quiere proceder á trozos y entonces se puede usar el escoplo de Macewen. Una vez abierta la brecha, se la agranda á voluntad por medio de las cizallas y de las pinzas-gubias.

Cuando la resección tiene lugar en una articulación, se puede proceder de dos maneras para quitar la ó las extremidades óseas: seccionarlas después de haberlas luxado sucesivamente fuera de la incisión ó á flor de piel, ó bien seccionarlas en su mismo sitio antes de luxarlas y desprenderlas enteramente de las partes blandas que las rodean. La *luxación previa* está indicada en la decapitación del húmero, en la del fémur, porque es fácil de producir; es también muy ventajosa para la articulación del codo y para la de la rodilla. Los medios de diéresis son entonces las sierras: sierra de lomo movable, sierra de cadena, sierra de Larrey ó de Langenbeck. La *sección previa en su sitio* es aplicable en las articulaciones en que sería demasiado difícil luxar la ó las extremidades óseas: tales son la articulación témporo-maxilar, la radiocarpiana, la tibio-tarsiana. Para todas estas articulaciones se recurrirá al empleo del escoplo y de las sierras llamadas subcutáneas de W. Adams y de Shradý; las cizallas prestarán también algún servicio.

b. *Ablación del cartílago*. — El cartílago, á menos de estar osificado ó incrustado de sales calcáreas, no exige otro medio de diéresis que un escalpelo fuerte. La sección se hace en masa mediante un doble corte.

Cuidados post-operatorios. — Después de la ablación del hueso ó del cartílago, asegúrese de que no quedan partes enfermas ó sospechosas; si las hay, se completa la resección con la excavación ígnea ú otra.

Se hace la hemostasia definitiva con ligaduras perdidas, con pinzas de forcipresión ó simplemente por medio de esponjas ya desinfectadas ó de torundas de gasa, que se dejan en su lugar algunos instantes ó durante cuarenta y ocho horas.

Se suturan completamente los labios de la incisión ó se coloca uno ó varios desagües permanentes.

Si se quiere transformar el miembro ó una parte de éste en un tallo rígido y sólido, se aproximan y fijan las superficies de sección, como se dirá muy pronto en el artículo *Osteo-síntesis*. Si, por el contrario, es de desear la formación de una neartrosis, se somete el miembro á la *distracción ó distensión* permanente (venda ó tubo elástico, peso, etc.).

En fin, en los dos casos se asegura la inmovilidad del miembro colocándolo en una canal de alambre, de fieltro plástico, en un estuche enyesado ó silicatado con ventana, etc.

B.—RESECCIONES TEMPORALES Ú OSTEOPLÁSTICAS

Estas resecciones, que son más bien osteotomías al descubierto, tienen por objeto facilitar el acceso de ciertas cavidades ó de ciertos órganos profundamente situados, y consisten en movilizar en masa una extensión dada de partes

blandas y de huesos y luego volver el todo á su sitio en cuanto la operación fundamental ha terminado. Son, pues, siempre operaciones preliminares.

Aparte el despegamiento del periostio ó del pericondrio, que aquí no tiene naturalmente razón de ser, se procede para la diéresis de las partes blandas y de las partes duras, como en las resecciones propiamente dichas, y se recurre á los mismos medios.

II

DE LAS RESECCIONES EN PARTICULAR

A. — CABEZA

BÓVEDA DEL CRÁNEO. — *Resección definitiva.* — Indicada en la caries del cráneo, para la ablación de ciertas neoplasias malignas, para la evacuación de abscesos ó de derrames sanguíneos intracraneanos, en las fracturas fisurarias

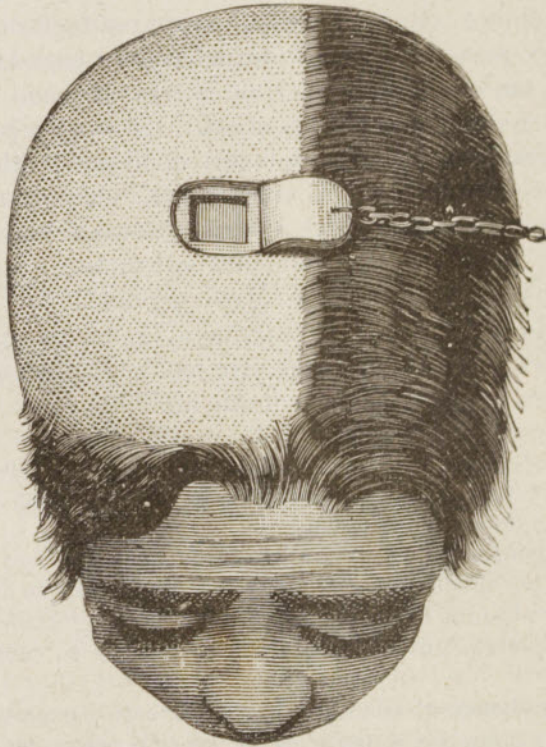


FIG. 198. — Trepanación definitiva de la bóveda del cráneo con el escoplo

ó con fragmentos múltiples, para la extracción de ciertos cuerpos extraños, etc. Iguales indicaciones, por lo demás, que las de la trepanación propiamente dicha del cráneo.

La resección que se hace con el escoplo y las pinzas-gubias tiene los mismos puntos de aplicación que la trepanación perforante (véase *Trepanación*); sólo difiere de ella por la manera de abrir la caja craneana ó de cortar su parte enferma ó supuesta enferma.

Procedimiento. — Dos ó tres tiempos, según que se detenga más acá ó más allá de la dura-madre: 1.º *incisión de las partes blandas y despegamiento del periostio*; 2.º *ablación del hueso*; 3.º *incisión de la dura-madre*.

Hágase el primer tiempo como en la trepanación.

Aplíquese oblicuamente el escoplo sobre la bóveda; hágase saltar un casco por un golpe seco del martillo de madera dura, no dejando de ser dueño del escoplo y tomando para ello apoyo sobre el cráneo con el borde cubital de la mano que coge el escoplo; agrándese y profundícese esta primera brecha por una serie de astillas, llevando el escoplo sucesivamente á todo su alrededor; en cuanto la abertura es suficiente, pásese, entre la dura-madre y la tabla interna, una rama de la pinza-gubia de Hoffmann, por ejemplo, y reséquese la parte de hueso comprendida entre las dos ramas. Continúese de este modo agrandando la abertura hasta que se quiera (fig. 198).

3.º Finalmente, divídase la dura-madre como en la trepanación.

Cierto número de cirujanos, Roser, C. Hueter y Poirier, entre otros, se inclinan como nosotros también hace mucho tiempo, á reemplazar la trepanación clásica por la resección con el escoplo y con la pinza-gubia; el aparato instrumental queda así reducido á la mayor sencillez, y el manual operatorio presenta por lo menos tanta, si no mayor seguridad que el de la trepanación. Añadiré que se es más libre de limitar á las partes enfermas la extensión del traumatismo quirúrgico.

Resección osteoplástica. — Hace unos diez años que emitimos en esta misma obra la idea de que se puede á veces conservar bajo el cuero cabelludo la parte de hueso que ha sido reseçada, es decir, volver á su sitio el colgajo osteo-cutáneo después de la operación final; nosotros fuimos los primeros en describir, acompañando nuestra descripción con figura (fig. 199), un procedimiento basado en un ejercicio

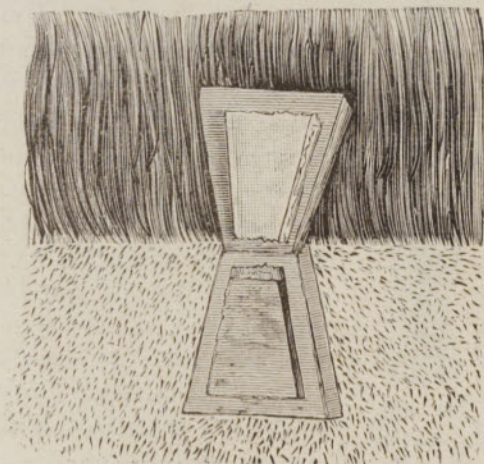


FIG. 199. — Resección temporal de la bóveda del cráneo: colgajo osteoplástico invertido sobre la parte del cuero cabelludo que no ha sido afeitada (Procedimiento del autor)

de anfiteatro. Este procedimiento es el que reproducimos aquí. W. Wagner ha concebido, por su parte, la misma operación, y ha sido el primero en practicarla en el vivo. Sería, pues, justo, nos parece, llamarla *operación de Chalot-Wagner*, como lo hace Guillemain (1).

a. Procedimiento del autor (1886). — Divídase el cuero cabelludo de una vez hasta el hueso por una incisión trapezoidea, de tal suerte que en el vértice del trapecio quede un puente de tegumentos intactos de 1 centímetro de ancho, destinado á mantener la vida del futuro opérculo; cada lado de la incisión mide 2 centímetros.

Con el escoplo osteotomo mantenido á plomo, excávase en el hueso el trazado de las incisiones hasta que se crea haber llegado por todas partes á la lámina vitrea ó por lo menos inmediatamente, es decir, á 2, 3, 4 milímetros de profundidad, según el sitio de la operación.

Introdúzcase el escoplo en medio de la línea de incisión de la base y levántese el opérculo por un movimiento de báscula, rompiendo el hueso en el vér-

(1) Guillemain. *La pratique des opérations nouvelles en chirurgie*, pág. 10, 1895. Consúltese también, á propósito de la resección osteoplástica: Toison (*Congr. fr. de chir.*, pág. 325, 1891); Chipault, *Chirurgie opér. du système nerveux*, t. I, 1891; A. Broca y Maubrac, *Traité de chirurgie cérébrale*, pág. 115, 1896; V. Arsdale (*Ann. of surg.*, Octubre de 1896).

tice, y despéjese el fondo de la brecha con algunos golpes de escoplo, hasta la dura-madre (fig. 199).

En fin, por medio de la pinza-gubia, despúntese uno de los ángulos del opérculo óseo para asegurar el derrame del suero que exuda de las superficies traumáticas.



FIG. 200
Escoplo de
Chipault

En lugar de formar el colgajo osteoplástico con todo el espesor del cráneo, se puede, lo cual es fácil, cincelar solamente la tabla externa y desprenderla del diploe para fracturar su charnela levantando la base del trapecio óseo con el escoplo. Una vez el colgajo invertido hacia afuera, háganse saltar los restos del hueso hasta la dura-madre. Esto es lo que recomiendan igualmente Müller y Kœnig.

b. *Procedimiento de Wagner* (1).—Dibújese un colgajo cutáneo en forma de Ω , cuyo pedículo mira hacia abajo. Cuando la piel se ha retraído, divídase el periostio y cincélese el hueso en todo su espesor, siguiendo el contorno del colgajo hasta el pedículo, ó bien seccionesele con una sierra circular. En la implantación del pedículo, despréndase el segmento óseo por medio de un escoplo fino, atacando las dos ramas de la omega. Naturalmente, no se debe tocar la piel y el periostio del pedículo. Con un elevador, hágase bascular el colgajo entero hacia afuera. Cuando la operación ha terminado, vuélvasele á su sitio.

Para impedir que las partes blandas se desprendan del fragmento óseo, se las puede fijar á él, por medio de algunas agujas gruesas, antes de cincelar el fragmento.

c. *Procedimiento de Chipault: trepanación bilineal, con trabécula plástica intermedia*.—«Córtense hasta el periostio las partes blandas siguiendo tres lados de un trapecio, cuyo cuarto lado, lado corto, dirigido hacia la parte de la base del cráneo, corresponderá al pedículo. A nivel de las partes blandas retraídas, incíndase el periostio; luego, despéguesele á lo largo de las dos incisiones verticales y atáquese el cráneo por dos coronas de trépano en las extremidades superiores de dichas incisiones.

A nivel de las tiras de periostio reclinado, quítense dos tiras de hueso, ya por nuevas coronas de trépano subintrantes (hechas de preferencia con la pinza-trépano de Farabeuf), ya con la pinza saca-bocados de Mathieu, ya con el craniotomo de Lannelongue, según el espesor y la dureza de la pared.

Entre las dos extremidades superiores de los hoyos, atáquese la pieza ósea con el escoplo de Chipault (fig. 200), primero desca­mando la tabla externa, luego cortando el diploe y la tabla interna por dos ó tres golpes de escoplo, partiendo de uno de los hoyos, y muy oblicuos con relación á las superficies del cráneo. Trátense de la misma manera el borde inferior de la pieza (fig. 201).»

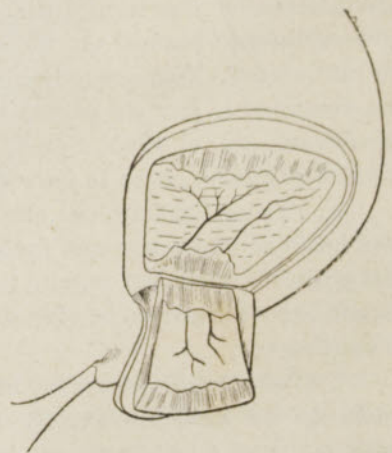


FIG. 201.—Craniectomía temporal
(Chipault)

(1) Véase v. Winiwarter (*Lehrb. der Chir. oper.*, pág. 198, 1895).

Hemicraniectomía temporal ó exploradora de Doyen (1). — «Abrir el cráneo como se abre el abdomen, dice este hábil é ingenioso cirujano, poner al descubierto y explorar, en caso de diagnóstico incierto, todo un hemisferio cerebral desde la frente al occipucio, tal es el método que nos proponemos.»

Aparato instrumental de Doyen:

Un trépano con trinquete provisto de un porta-útil y de un tallo perforador (fig. 202);

Dos fresas esféricas de 12 á 16 milímetros para montar en el trépano (figs. 203 y 204);

Un mensurador del espesor del cráneo (fig. 205);

Una sierra con corredera, de filo rectilíneo, para el cráneo (fig. 206);

Una pinza sacabocados (fig. 207).

Un escoplo con una prominencia lateral roma (fig. 208).

Procedimiento. — «Incíndase la piel desde la protuberancia nasal á la protuberancia occipital; lateralmente prolonguese la sección hacia el arco zigomático por delante, y por detrás hacia el pabellón de la oreja. La arteria temporal y sus principales ramas ocupan el pedículo de este vasto colgajo.

»Ábrase el cráneo por cinco ó seis puntos, por fuera del seno longitudinal superior, por encima del seno lateral y por la parte baja de la cara temporal. Se emplea, para este efecto, una fresa especial de forma esférica que puede alcanzar la dura-madre sin hierla y que es manejada ya con un berbiquí, como las antiguas coronas de trépano, ya mejor con un motor eléctrico unido á este instrumento delicado por un cordón flexible de una resistencia extrema.

»Secciónense los puentes óseos intermedios á los cinco ó seis puntos así perforados (fig. 209). Se emplea para esto, ya una pinza sacabocados, que se maneja con la mano, ya diversos tipos de entalladoras dentadas, que deben ser accionadas por un motor eléctrico de gran velocidad. En los dos casos, como la sección ósea ocasiona una pérdida de substancia lineal de

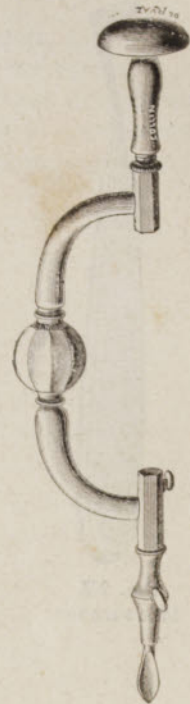


FIG. 202
Trépano de trinquete
de Doyen



Figs. 203 y 204. — Fresas esféricas de Doyen

2 ó 3 milímetros, hay que reservar hacia el bregma uno ó dos puentes óseos para cortarlos á bisel, de tal modo que el colgajo óseo, una vez restablecido en su sitio, no pueda hundirse accidentalmente en la profundidad. Con un fuerte escoplo de espaldón fisúrese de dos ó tres golpes de martillo la escama del temporal y del parietal, luego derribese sobre la oreja el colgajo osteo-cutáneo (fig. 210).

»Si ninguna coloración especial viene á indicar el sitio de la lesión, practíquense de abajo arriba, entre las ramas de la arteria meníngea media, secciones curvilíneas paralelas, de manera que se pueda explorar sucesivamente toda la

(1) Doyen (de Reims), *La Chirurgie du cerveau* (Congr. fr. de chir., pág. 735, 1895), y Marcotte, Tesis de París, Diciembre de 1896.

superficie del hemisferio así descubierta. Otras veces, hágase un vasto colgajo



FIG. 205
Mensurador



FIG. 206
Sierra con corredera
de Doyen

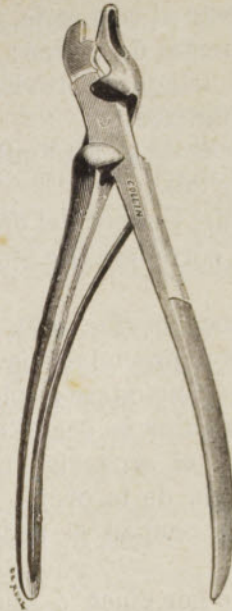


FIG. 207
Pinza sacabocados
de Doyen



FIG. 208
Escoplo con
proeminencia roma

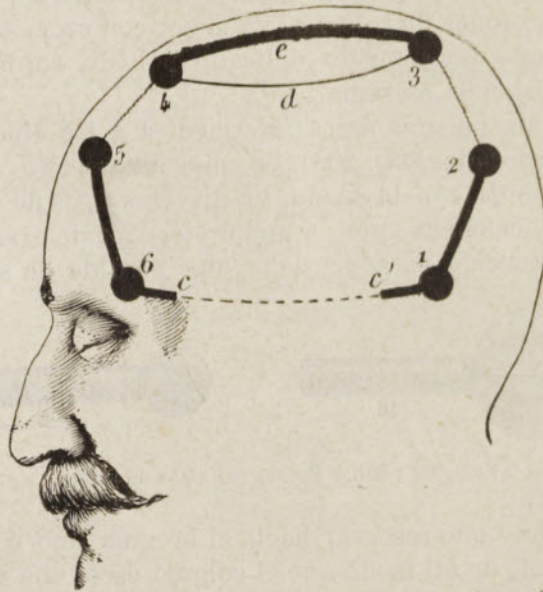


FIG. 209. — Hemisferianectomia temporal de Doyen, comprendiendo la casi totalidad del parietal, de la escama del frontal y del temporal

1, 2, 3, 4, 5 y 6: orificios de ataque del colgajo óseo, cebados primero con una barrena, luego profundizados con una fresa hasta la dura-madre.

1-2, 3-4, 5-6: líneas de sección con la sierra de corredera hasta la tabla interna exclusivamente, luego con la pinza sacabocados

2-3, 4-5: líneas de sección con el escoplo.

cc': pequeñas líneas de fisuración del pedículo con escoplo; luego se fractura el resto del pedículo (línea punteada) invirtiendo el colgajo hacia afuera.

4 e 3, 4 d 3: fragmento óseo resecado.

de la dura-madre, para recoserlo en seguida por medio de una sutura á punto por encima con seda.

»Extirpados los coágulos ó el tumor, vuélvase á cerrar el cráneo, poniendo en su sitio el vasto postigo osteo-cutáneo que, por regla general, es reunido sin desagüe por una sutura de puntos separados con crin de Florencia, puestos sólo en los tegumentos.»

La incisión de la piel, añade Doyen, es ligeramente modificada, según que se quiere interesar más el lóbulo frontal ó el lóbulo occipital. En varios enfermos, con un fin puramente estético, este cirujano ha empezado la incisión por delante en el límite de la cabellera. En otros, ha seccionado el frontal á partir de la protuberancia nasal. Una estrecha venda de Esmarch permite evitar la pequeña hemorragia que dan las arterias subcutáneas de la región.

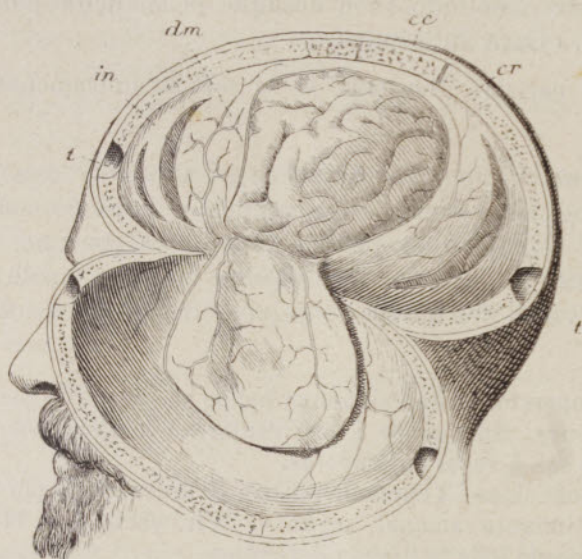


FIG. 210. — Postigo osteo-cutáneo derribado hacia abajo. (Según Marcotte)

cc, cuero cabelludo. — cr, cráneo. — dm, dura-madre. — in, incisión curvilínea de la dura-madre
tt, orificios de ataque del colgajo

Según el mismo Doyen, en la actualidad no pueden ser determinadas *todavía todas* las indicaciones de la hemieranictomía temporal. La considera útil en la meningitis tuberculosa al principio y en ciertos casos de hemorragia cerebral, necesaria en la paquimeningitis común, en las hemorragias meníngicas, en todos los casos de epilepsia sintomática y en todos los casos curables de microcefalia (con incisión curvilínea de la dura-madre). Ciertos casos de epilepsia esencial, ¿no podrían también obtener beneficio de una ancha craniectomía á colgajo que aumentaría simplemente la capacidad de la caja craneana?

«La hemieranictomía temporal, hábilmente practicada, es una operación benigna. La gravedad depende de cada caso particular.»

Craniectomía de Lannelongue (de París) (1).—Indicada para favorecer el desarrollo y la expansión del cerebro «en los microcéfalos, en los niños atrasados y en los jóvenes que presentan, con ó sin crisis epilépticas, trastornos motores ó psíquicos.»

Dos procedimientos: a. *Craniectomía lineal*.—Después de haber afeitado el cuero cabelludo y tomado las precauciones de asepsia usual, hágase á fondo

(1) Lannelongue (*Acad. des sc.*, 30 Junio de 1890, y *Congrès franç. de chir.*, 31 Marzo de 1891); Th. Anger, Maunoury, Heurtaux (*Congr. de chir.*, págs. 81, 81, 91, 1891); Keen (*Amer. J. of the med. sc.*, Junio de 1891); V. Horsley (*Brit. M. J.*, 12 Septiembre de 1891); K. Beck (*J. of amer. med. assoc.*, Octubre y Noviembre de 1894). Véase también los Tratados de Starr, de Chipault, de Broca y Maubrac.

sobre el parietal izquierdo una incisión ántero-posterior, de 10 á 15 centímetros de largo, paralela á la sutura sagital y colocada á 2 centímetros por fuera de ella, entre las suturas fronto-parietal y lambdoidea. Despéguese el periostio con la legra á derecha é izquierda de la incisión.

Ábrase el cráneo por una corona de trépano en una de las extremidades de la herida. Reséquese el parietal en toda su longitud y en una anchura de 6 á 10 milímetros ó más, despegando la dura-madre con un instrumento romo y excindiendo el hueso al mismo tiempo con las pinzas cortantes de Lannelongue. Si se pasa de las suturas óseas, despéguese prudentemente la dura-madre á su nivel. Salvo indicaciones especiales, no se debe incidir la dura-madre.

Sutura del cuero cabelludo «con desagüe permanente para evitar fenómenos de compresión.» Cura antiséptica.

Para resecar el parietal, Heurtaux se ha servido únicamente del escoplo y el martillo.

b. *Craniectomía á colgajos.*—El profesor Lannelongue comprende con este título «las incisiones con pérdida de substancia del cráneo combinadas de manera que se tracen colgajos que queden adherentes por una base ósea más ó menos ancha.» Estos colgajos son practicados ya en un solo hueso (parietal, rara vez frontal), ya en dos huesos contiguos (frontal y parietal, los dos parietales).

Los resultados operatorios han sido muy bellos en manos de Lannelongue: 25 operaciones, 24 curaciones. En cuanto á los resultados terapéuticos, es por lo menos permitido decir que son á veces animadores.

En 1894, Beck menciona 72 operaciones con 12 muertos, 17 por 100.

El único procedimiento racional, según v. Winiwarter, es el de Gersuny, que desprende circularmente toda la bóveda del cráneo.

HUESOS DE LA NARIZ. —*Resección definitiva.* — Indicada para combatir la caries de los huesos nasales, ó de las apófisis ascendentes de los maxilares superiores. Se practica en un lado ó en los dos lados á la vez.

Resección unilateral. — Desde la raíz de la nariz, siguiendo la línea media de su dorso, hágase á fondo una incisión vertical que termine á nivel del borde inferior del hueso nasal. A las extremidades de la incisión añádanse dos incisiones transversales, llegando la de arriba al borde anterior del canal lagrimal y la de abajo al surco naso-orbitario.

Despéguese el colgajo con la legra, conservando el periostio.

Aíslese el hueso nasal y la apófisis ascendente con el escoplo osteotomo pasado sucesivamente por la raíz de la nariz, por su dorso y al lado de la órbita, luego levántese y despréndase toda esta porción ósea de la mucosa subyacente.

Resección bilateral. — Hágase primero la misma operación que anteriormente. Luego repítasela en el otro lado, después de haber dividido el tabique, por medio de pequeñas cizallas, inmediatamente detrás del hueso nasal.

Resección temporal. — (Véase *Osteotomías preliminares de la nariz*).

TABIQUE Y PAREDES EXTERNAS DE LAS FOSAS NASALES. — La resección de estas partes se hace por lo común como complemento de la resección osteoplástica de la nariz, para abordar más libremente los pólipos naso-faríngeos; á veces, como en el ozena rebelde de origen óseo, constituye el fin mismo de la operación, y aun entonces va precedida de la resección osteoplástica de la nariz.

En el primer caso, no hay que tomarse el trabajo de denudar ni el tabique, ni los cornetes, ni los meatos; se reseca desde luego el tabique y los cornetes por medio de las cizallas, y se destruye, si es necesario, lo que queda de las paredes externas con el escoplo ó la gubia de mano.

En el segundo caso, á nivel de la parte enferma, se despega con cuidado el periostio y se hace la resección parcial con la cizalla ó el escoplo, según prefiera el operador.

HUESO MALAR. — *Resección definitiva.* Procedimiento del autor. — Hágase á fondo una incisión cóncava hacia arriba que empieza á 3 centímetros por delante de la base del trago, en el borde superior del arco zigomático, sigue el borde inferior del hueso malar hasta el tubérculo malar y de allí remonta hasta el punto medio del reborde orbitario inferior.

Levántese el colgajo así formado despegando el periostio en toda la cara externa del hueso malar.

Con una legra curva denúdense su borde inferior, luego su cara posterior y finalmente su cara orbitaria.

Con la sierra de Langenbeck ó la de Shradý, divídase en parte de abajo arriba, luego de delante atrás, la apófisis malar del maxilar superior, al mismo tiempo que el hueso malar, empezando á nivel del tubérculo malar; complétese la sección con las cizallas.

Siérrese el arco zigomático en la extremidad externa de la incisión, ó bien divídasele de un golpe de cizallas.

En tanto que el colgajo es convenientemente retraído hacia la frente, divídase la apófisis orbitaria del hueso malar de un golpe de cizallas lo más alto posible.

En fin, colóquese una rama de un fuerte gatillo sobre la cara ántero-externa del cuerpo del hueso y la otra sobre su cara póstero-interna y, por un movimiento de báscula, rómpase la parte que lo retiene aún al suelo y la cara externa de la órbita.

Resección temporal. — (Véase *Nervio maxilar y ganglio de Meckel*).

MAXILAR SUPERIOR. — La resección es definitiva ó temporal; es total, es decir, practicada en todo un maxilar ó en los dos maxilares enteros á la vez, ó bien parcial.

Hemostasia, anestesia y prevención de la asfixia por penetración de la sangre. — El principal peligro de las resecciones totales ó casi totales del maxilar superior, no es la pérdida de sangre, que es generalmente poco considerable después de las incisiones tegumentarias, sino la sofocación producida por la penetración de sangre en las vías respiratorias.

Hay que apelar á todos los medios capaces de prevenir esta eventualidad. Por otra parte, la operación es muy dolorosa, porque á cada instante los medios de diéresis encuentran ramitas y ramas del nervio trigémino. *Debe ó debería evidentemente concederse al enfermo los beneficios de la anestesia clorofórmica.* Pero la desaparición de la sensibilidad glótica, y la falta consiguiente de la tos expulsiva, favorecen en cambio la irrupción de la sangre en la tráquea. ¿Se pueden cumplir á la vez las dos indicaciones? La protección de las vías respiratorias y la supresión del dolor, ¿se excluyen mutuamente una á otra?

Muchos cirujanos, por lo menos en Francia, todavía se limitan á hacer sentar al enfermo, y no dan cloroformo; á veces un ayudante comprime las dos faciales.

Verneuil hace acostar al enfermo y administra el cloroformo, practica el taponamiento del orificio posterior de la fosa nasal del lado que se va á operar, hace la incisión de las partes blandas sin tocar todavía el fondo del saco gíngivo-labial y secciona las prolongaciones superiores del maxilar; pero en cuanto se trata de atacar la bóveda palatina, deja al enfermo despertarse, á fin de que pueda expulsar la sangre que cae en la boca y se derrama por la cavidad faríngea, terminando rápidamente la resección con las cizallas.

En el extranjero, E. Rose emplea la anestesia y la hace por las vías naturales como Verneuil; pero la continúa durante toda la operación y tiene al enfermo acostado con *la cabeza colgando* fuera de la mesa, de modo que el vértice mire hacia abajo, sostenido por almohadas, y que la laringe esté en un plano más elevado que la cavidad buco-faríngea. La sangre fluye así al exterior por la nariz y por la boca.

Kœnig y algunos otros combinan la inyección hipodérmica de morfina con

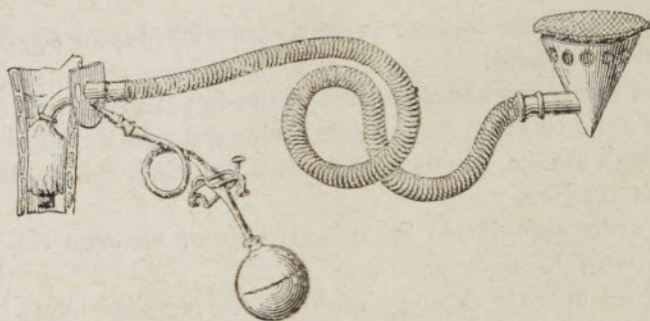


FIG. 211. — Cánula-tapón de Trendelenburg en la tráquea

la anestesia clorofórmica que cesa pronto; el operado es mantenido verticalmente sentado, con la cabeza un poco inclinada hacia adelante.

Von Nussbaum, Trendelenburg, Hahn, recurren á la anestesia permanente como Rose; pero la hacen por la tráquea abierta, al mismo tiempo que obturan la faringe ó la parte superior de la tráquea para impedir la irrupción de la sangre.

El primero se sirve de un grueso tapón de tela previamente impregnado de aceite; el segundo ha imaginado una cánula-tapón, muy extendida todavía en Alemania, y cuya parte intratraqueal va provista de un manguito elástico de aire (fig. 211); al tercero debemos la *cánula-esponja*, la cual, provista de una esponja yodoformizada, asegura mejor que la cánula de Trendelenburg la oclusión de la tráquea y puede sin peligro quedar permanente.

La cánula-tapón inventada por Périer con el mismo fin, es mucho más sencilla y tan útil como la de Trendelenburg.

Finalmente, Maydl y Doyen reemplazan la traqueotomía por la simple intubación de la laringe para practicar la anestesia.

El primer método, el de la operación sin anestesia y en actitud sentada, sólo conviene á los enfermos dotados de una gran energía moral y de una constitución todavía robusta. El método de anestesia mixta (cloroformo é inyección de morfina) nos parece de un manejo muy delicado en estos casos, pues la actitud sentada expone al síncope por anemia cerebral. El procedimiento de v. Nussbaum no es tan eficaz como parece *à priori*; porque el tapón faríngeo se disloca fácilmente y, por consiguiente, deja filtrar más ó menos sangre por su contorno. El de Verneuil nos parece preferible cuando la operación puede

ser rápida, es decir, cuando no se conserva el periostio y no se hace la uranoplastia á la manera de Langenbeck. En fin, el de Trendelenburg conviene mejor á las operaciones largas y laboriosas, á los individuos muy nerviosos y pusilánimes, ó cuando no se ha adquirido cierto hábito de la resección del maxilar.

Sin embargo, debemos decir que el profesor Terrier (1) da la preferencia al método de Rose, que permite la anestesia durante toda la operación: «con esta posición, y teniendo el cirujano habilidad y destreza nos dice, se evita la hemorragia excesiva y los fenómenos asfícticos.» Muchos otros siguen hoy la misma práctica.

En cuanto al método de Maydl, se halla todavía demasiado poco generalizado para poderlo juzgar.

Por lo que se refiere á la hemorragia, se la puede disminuir mucho con la ligadura previa de la carótida externa, conforme lo hemos practicado varias veces á ejemplo de Lizars. Kocher (2) recomienda también con empeño esta ligadura, porque hace la operación más limpia y más fácil. Termocauterio, torsión, ligaduras secundarias, resultan inútiles. Apenas hay más que sangre venosa; la forcipresión y el taponamiento final dan pronto cuenta de ella.

A. — RESECCIÓN DEFINITIVA

a. *Resección total unilateral* (operación de Gensoul) (3). — Siguiendo el procedimiento tipo, comprende: 1.º todo el maxilar, excepto los dos tercios superiores de la apófisis ascendente, y con él, naturalmente, el cornete inferior; 2.º la apófisis palatina y casi toda la porción vertical del hueso palatino; 3.º la mitad interna del cuerpo del hueso malar; 4.º á menudo, el tercio inferior y anterior de la apófisis pterigoides, cuando se termina la resección por la osteoclasia de las inserciones pterigoidea y etmoidal.

Está indicada, ya como operación final, en la osteítis supurada, en la necrosis, en las neoplasias, malignas ó no, del maxilar, ya como operación preliminar para la ablación ó la destrucción de un pólipo nasofaríngeo, cuando se quiere tener una ancha vía y cuando el tumor se prolonga particularmente hacia el lado.

Procedimiento. — Se le pueden asignar cinco tiempos principales:

1.º Incisión de las partes blandas exteriores y descubrimiento del maxilar;

2.º Sección de la inserción malar, luego de la inserción frontal, ó *vice-versa*.

3.º Incisión transversal del velo del paladar é incisión ántero-posterior paramedia de la membrana fibro-mucosa de la bóveda palatina ósea;

4.º Extracción del diente incisivo medio correspondiente y sección de la bóveda ósea;

5.º Fractura de las inserciones etmoidal y pterigoidea é incisión de las partes blandas que retienen todavía la tuberosidad maxilar.

1.º tiempo. Incisión de Nélaton. — Es, en nuestro concepto, la mejor de las muy numerosas incisiones que han sido recomendadas.

Hágase á fondo una incisión quebrada que empieza en la extremidad ex-

(1) F. Terrier, Guillemain y Malherbe. *Chirurgie de la face*, pág. 14, 1867.

(2) Kocher. *Chir. Opér.*, pág. 77, 1894.

(3) Gensoul (de Lyon) es quien ha practicado en 1827 la primera resección total, unilateral y definitiva.

terna del reborde orbitario inferior, sigue este reborde hasta su extremidad interna, desciende de allí al lado de la nariz, contornea exactamente el ala, pasa horizontalmente por debajo del subtabique, luego desciende al surco subnasal dividiendo completamente el labio superior (fig. 212).

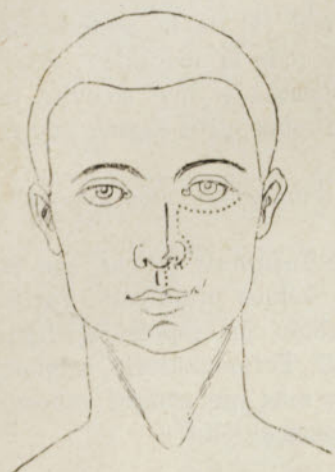


FIG. 212.— Incisión de Nélaton (línea punteada) para la resección total del maxilar superior

A grandes trazos de bisturí despréndase el colgajo así formado, de la cara anterior del maxilar, luego de su cara posterior y externa, hasta que toda la tuberosidad esté descubierta y se sienta bien con el dedo en el fondo el ala externa de la apófisis pterigoides.

Despréndase por transfixión el borde posterior de la ventana de la nariz, luego el ala y el lado de la nariz, rasando con la punta del bisturí el borde anterior del maxilar hasta debajo del hueso nasal.

Con la legra, mientras un ayudante protege el ojo por medio de una cuchara como las de café ó de un separador, despréndase el periostio del suelo de la órbita de un lado al otro, hasta una profundidad de 2 centímetros cuando menos por fuera, de 1 centímetro por dentro, lo cual es fácil, vista la poca adherencia del periostio. En fin, búsquese en ese suelo, á unos 12 milímetros hacia atrás del reborde orbitario, el nervio infra-orbitario, que se reconoce por los caracteres físicos de los nervios en general y por su dirección hacia el agujero suborbitario; divídasele en el canal con la punta del bisturí, ó después de haberlo levantado con un gancho.

2.^o tiempo. — Con la sierra de Larrey ó la de Shradý, siérrse el cuerpo del hueso malar, de delante atrás, en una dirección vertical ú oblicua, por fuera del tubérculo malar, pero solamente en una profundidad de 5 milímetros; luego termínese la sección de un golpe de cizallas, estando una rama aplicada sobre el surco ya hecho y la otra sobre la cara posterior del hueso (fig. 213).

Secciónese la apófisis ascendente debajo del hueso nasal por otro golpe de cizallas, estando una rama introducida en la fosa nasal y colocada la otra sobre la cara externa de la apófisis.

3.^{er} tiempo. — Después de haber reconocido con el índice izquierdo el borde posterior de la bóveda palatina ósea, traspásese el velo del paladar de abajo arriba, cerca de la espina nasal, con la punta del bisturí, y divídasele transversalmente hasta el gancho de la apófisis pterigoides.

Divídase de atrás adelante, á 4 milímetros de la línea media, hasta el cuello del incisivo medio correspondiente, la mucosa de la bóveda palatina ósea.

4.^o tiempo. — Extráigase con tenazas el incisivo medio. Con la sierra de Larrey, pero en una profundidad de 5 milímetros solamente, atáquese el arco dentario, á la entrada de la nariz, siguiendo una línea ántero-posterior que

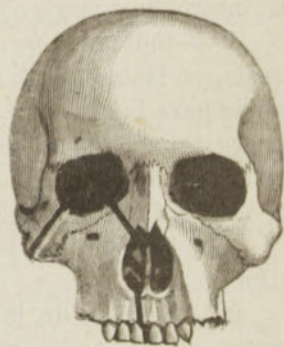

FIG. 213.— Líneas de diéresis ósea (trazos llenos, en el lado derecho de la figura): sección palatina, sección maxilar, sección malar

pasa por el centro del alvéolo puesto al descubierto; luego con cizallas de bocados largos y estrechos, de los que uno se aplica sobre la línea de sierra, á lo largo del suelo nasal, y el otro debajo de la bóveda palatina, seccionese ésta de un solo golpe.

5.º tiempo.—Colóquese una rama de las tenazas de Farabeuf sobre el suelo orbitario y la otra bajo el arco dentario, hágase bascular bruscamente hacia abajo el bloque maxilar para fracturar sus inserciones etmoidal y pterigoidea (fig. 214); atráigasele torciéndolo ligeramente hacia afuera, y termínese su separación con la división de las partes blandas que todavía le retienen (músculo pterigoideo externo, parte externa del velo del paladar, nervio palatino mayor) (figura 215).

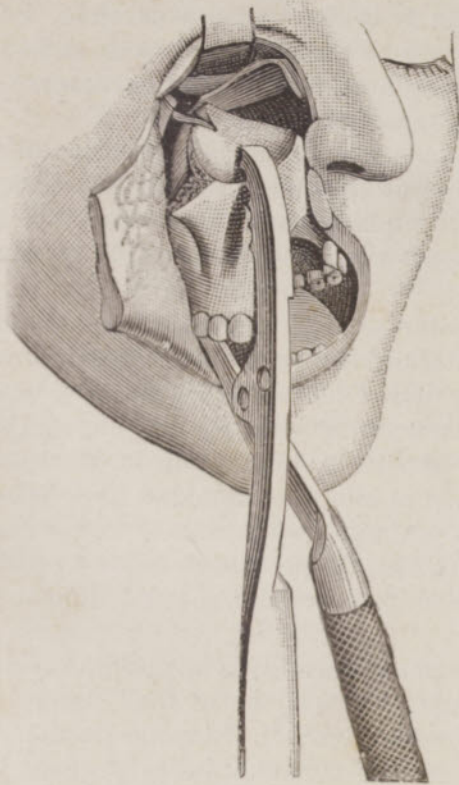


FIG. 214. — Resección total de un maxilar superior. Maniobra para quitar el maxilar resecado (Farabeuf)

Hemostasia definitiva: ligadura de las bocas de la arteria labial superior, de la facial, á veces de la palatina superior delante de la apófisis pterigoides; taponamiento de la cavidad con una masa de vendoteles de gasa yodofórmica, cuyos cabos salen por la ventana de la nariz, y á veces, previamente, cauterización destructiva de la cavidad con el cauterio Paquelin.

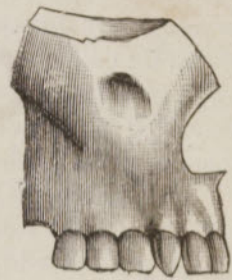

FIG. 215. — Resección total de un maxilar superior. Resultado: bloque obtenido

Después de la operación se hace pasar por la otra ventana de la nariz una sonda esofágica

blanda de Krishaber, que se deja permanente para alimentar al enfermo; éste debe, además, enjuagarse á menudo la cavidad buco-faríngea con una solución antiséptica (no tóxica). Gracias á esta precaución y al taponamiento yodofórmico, la bronco-pneumonía séptica, que antes hacía tantas víctimas, será, por lo menos, mucho más rara si no desaparece enteramente.

MODIFICACIONES DEL PROCEDIMIENTO INDICADO. — Estas modificaciones se refieren á cada uno de los cinco tiempos de la operación.

1.º tiempo. — Cuando la resección se practica por un tumor del maxilar y este tumor reside en el lado de la tuberosidad, la incisión quebrada ordinaria puede resultar insuficiente: se prolonga entonces hacia afuera, hacia la sien, la incisión periorbitaria y se hiende más ó menos la comisura labial.

Si la resección es motivada por una osteítis ó se practica como operación preliminar, es ventajoso conservar el periostio bajo el colgajo facial, y en tal caso se despega esta membrana según las reglas ordinarias.

2.º tiempo. — En los mismos casos también, en lugar de sacrificar la membrana fibro-mucosa de la bóveda palatina, es bueno aprovechar la práctica de B. v. Langenbeck, que consiste: 1.º en dividir esta membrana en un cuarto de

círculo á lo largo del borde interno del arco alveolar, desde el intervalo de los dos incisivos medios hasta el gancho de la apófisis pterigoides; 2.º en despegarla con el elevador de Langenbeck (ó con nuestras legbras francesas) de delante atrás y de fuera á dentro hasta la línea media de la bóveda, si bien respetando su continuidad con la mucosa de la cara inferior del velo del paladar; 3.º en dividir transversalmente, por abajo, detrás de la bóveda ósea, la mucosa de la cara superior del velo; 4.º cuando queda separado el bloque maxilar, en suturar con la mucosa gíngivo-geniana el contorno de la fibro-mucosa palatina. Se tiene de este modo un piso membranoso que separa todavía la boca de la fosa nasal y que vale más que el mejor de los obturadores, aun cuando la conservación del periostio no fuera acompañada de la regeneración ósea.

Igualmente para reconstituir la bóveda palatina, Bardenheuer (1) ha utilizado el tabique de la nariz, desprendiéndolo por delante, luego invirtiéndolo por fractura sobre la brecha y suturándolo, por una parte al velo y por otra á la mucosa de la mejilla. No se observa después ninguna alteración de la voz ni de la forma de la nariz.

3.º tiempo. — La sección del hueso malar se hace generalmente con la sierra de cadena. Se busca primero la extremidad anterior de la hendidura esfeno-maxilar, que está á 2 centímetros por detrás del reborde orbitario y que tiene una anchura media de 3 milímetros solamente. Se pasa por ella una aguja extremadamente curva, armada de un hilo grueso, y se hace salir la punta de la aguja por debajo del hueso malar. Se anuda al hilo la extremidad libre de la sierra de cadena, se tira del hilo hacia abajo y afuera y se introduce la cadena en la hendidura esfeno-maxilar, asegurándose bien de *que está de canto* y no de través, y *los dientes hacia adelante*. Se corta el nudo del hilo, se pone el mango y se sierra el hueso malar.

El empleo de la sierra de cadena no siempre es posible; la hendidura puede ser demasiado estrecha ó prácticamente nula. Además, no es fácil pasar la aguja, y se pierde así un tiempo más ó menos considerable. El modo de diéresis mixto que hemos indicado (trazado del camino con una sierra pequeña y sección complementaria con unas buenas cizallas) dispensa de toda tentativa, de toda maniobra preliminar, es aplicable á todos los casos y se distingue por su rapidez, al mismo tiempo que por el buen resultado.

3.º y 4.º tiempos. — Las mismas críticas pueden hacerse de la sección de la apófisis ascendente y de la bóveda palatina por medio de la sierra de cadena.

5.º tiempo. — Para separar la tuberosidad maxilar de la apófisis pterigoides, se ha aconsejado sucesivamente el escoplo (Gensoul), la sierra de cadena (Chassaingnac), cizallas de dientes encorvados (Mazettini). Pero estos medios de diéresis son de aplicación demasiado difícil ó dividen demasiado abiertamente los vasos (arterias y plexos venosos) que se encuentran á nivel de la hendidura pterigo-maxilar. La osteoclasia es mucho más sencilla y el arrancamiento que le acompaña tiene en realidad alguna eficacia hemostática.

b. *Resección total bilateral*. — Se trata de quitar los dos maxilares á la vez; operación ejecutada por primera vez, en 1844, por J. Heyfelder.

Procedimiento del autor. — *Cinco tiempos*: 1.º Incisión de las partes blandas exteriores y poner al descubierto los maxilares;

2.º Sección aislada de las dos inserciones malares, luego de las dos inserciones frontales;

3.º Incisión transversal del velo del paladar;

(1) Wildt (*Centr. f. Chir.*, n.º 18, 1897).

4.º Sección del tabique de las fosas nasales que se debe conservar para sostener la nariz;

5.º Fractura de las dos inserciones etmoidales y de las dos inserciones pterigoideas á la vez, é incisión de las partes blandas que retienen todavía las tuberosidades maxilares.

1.º tiempo. — Hágase la incisión en un lado como para la resección total unilateral y repítasela en el otro lado, uniéndola á la parte labial media de la precedente, debajo mismo del subtabique de la nariz (fig. 216, *aa' b*).

Despréndanse sucesivamente los dos colgajos; despréndanse las ventanas de la nariz y los lados de la misma de su marco óseo, *abertura piriforme* de los autores extranjeros, hasta el borde inferior de los huesos nasales.

Despéguese el periostio del suelo orbitario y divídase el nervio infra-orbitario.

2.º tiempo. — Secciónese cada inserción malar, y luego cada apófisis ascendente, como ya queda dicho.

3.º tiempo. — Incíndase transversalmente el velo del paladar, desde el gancho de una apófisis pterigoideas al gancho de la otra.

4.º tiempo. — Con la sierra de Larrey introducida en una fosa nasal hasta la espina nasal posterior, es decir, hasta una profundidad de 5 centímetros y medio próximamente y aplicada sobre la cara correspondiente del tabique nasal, secciónese este tabique en toda su longitud, al ras del suelo;

5.º tiempo. — Fractúrense por báscula las inserciones etmoidal y pterigoidea por medio de dos tenazas de Farabeuf, aplicadas sobre cada maxilar del modo ya indicado y manejadas simultáneamente con las dos manos. Si se emplean, por falta de instrumental doble, unas tenazas de Farabeuf y otras de Ollier, abrácese con las primeras toda la altura de un maxilar y con las segundas la apófisis malar solamente del otro maxilar, estando un diente de éstas colocado sobre el reborde orbitario y el otro debajo y por dentro del tubérculo malar.

Atráigase todo el bloque, confiense unas tenazas á un ayudante y divídanse las partes blandas á la derecha, luego á la izquierda, hasta que el bloque quede enteramente libre (fig. 217).

c. *Resecciones parciales: a'. Resección suborbitaria de un maxilar.* — Se quita todo el maxilar, excepto el suelo de la órbita.

Procedimiento: 1.º tiempo. — Hágase á fondo una incisión que empiece en el lado de la nariz, á la altura del agujero suborbitario, — semejante en todo á la parte naso-labial de la incisión de Nélaton (fig. 218, lado derecho de la figura).

Denúdense la cara anterior suborbitaria, la apófisis malar y la tuberosidad del maxilar.

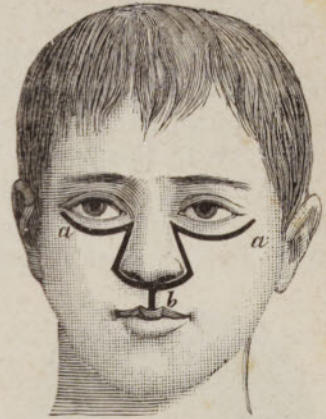

FIG. 216.—Resección total de los dos maxilares superiores

aa, incisiones derecha é izquierda que se confunden en *b*

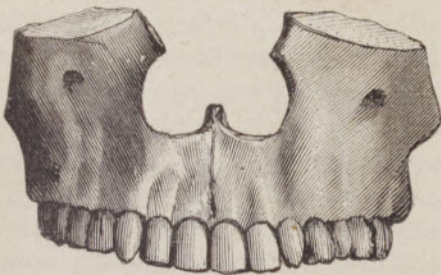


FIG. 217. — Resección total de los dos maxilares. Resultado: bloque obtenido

Despréndanse la ventana y el lado de la nariz hasta lo alto de la incisión cutánea.

2.^o tiempo. — Con la sierra de Shradý ú otra, divídase la apófisis malar de abajo arriba, á nivel del tubérculo malar, hasta la altura del agujero sub-orbitario.

Con un escoplo osteotomo y el martillo, divídase transversalmente la fachada del maxilar, desde lo alto de la sección ósea precedente hasta la fosa nasal, luego húndase el seno maxilar.

3.^o y 4.^o tiempos. — Hágase como para la sección total unilateral.

5.^o tiempo. — Fractúrense por báscula las inserciones etmoidal y pterigoidea por medio de unas tenazas de Ollier, uno de cuyos dientes se introduce en el seno y el otro es aplicado debajo y detrás del arco dentario.

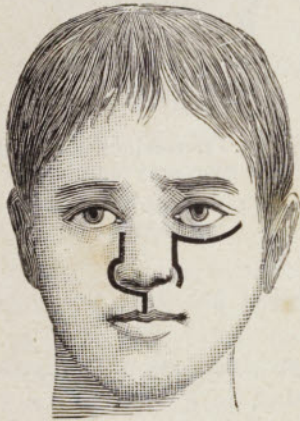

FIG. 218. — A la derecha (con relación á la figura), incisión para la resección suborbitaria de un maxilar. — A la izquierda, incisión para la resección supra-palatina de un maxilar

b'. *Resección suborbitaria de los dos maxilares.* — El procedimiento que se debe seguir es una combinación del precedente (1.^o, 2.^o y 5.^o tiempos) con el de la resección total bilateral (3.^o y 4.^o tiempos).

c'. *Resección supra-palatina de un maxilar.* — Se quita todo el maxilar excepto la bóveda palatina.

Procedimiento: 1.^{er} tiempo. — Hágase á fondo una incisión semejante á la de Nélaton, pero terminándola en el borde inferior del ala de la nariz, sin tocar el labio superior (fig. 218, lado izquierdo de la figura).

Denúdense el maxilar, luego el suelo de la órbita, y despréndase el ala de la nariz, así como el cartílago lateral hasta más arriba del hueso nasal.

2.^o tiempo. — Secciónense las inserciones malar y frontal.

3.^{er} tiempo. — Con una sierra pequeña de W. Adams ú otra análoga, secciónese el maxilar horizontalmente al nivel del suelo nasal, de fuera á dentro y de delante atrás.

4.^o tiempo. — Fractúrense las incisiones pterigoidea y etmoidal aplicando un diente de las tenazas de Ollier sobre los cornetes y el otro por detrás y debajo del tubérculo malar y removiendo el bloque á derecha é izquierda.

d'. *Resección supra-palatina de los dos maxilares.* — El procedimiento consiste simplemente en hacer la operación precedente primero en un lado, luego en el otro.

e'. *Resección alveolar de un maxilar.* — Indicada en ciertos casos de osteítis supurada, de necrosis, de épulis.

Procedimiento: 1.^{er} tiempo. — Varía según que se conserve ó no el periostio. Si el periostio es sacrificado, mientras un ayudante levanta fuertemente con un gancho la comisura labial, incíndase la membrana fibro-mucosa, primero á nivel de los fondos de saco gíngivo-geniano y gíngivo-labial desde el ala externa de la apófisis pterigoides hasta la base de la espina nasal anterior, luego desde la espina nasal hasta el intervalo de los incisivos medios. Si se conserva el periostio, circunscríbanse los dientes por fuera y por dentro por una incisión que pase á 3 milímetros de sus cuellos, añádase hacia adelante una incisión vertical, que empieza en la espina nasal anterior y se prolonga hasta 1 centímetro

y medio por detrás del intervalo de los dos incisivos medios; luego despéguese el periostio en una anchura suficiente.

En la bóveda palatina ósea, hágase igualmente á fondo una incisión recta, que vaya del borde del gancho de la apófisis pterigoides hasta 1 centímetro y medio por detrás del intervalo de los incisivos medios y que desde allí se prolongue directamente hasta este intervalo.

2.^o *tiempo*. — Extráiganse todos los dientes á partir del incisivo medio correspondiente, incluso este incisivo.

3.^{er} *tiempo*. — Con la sierra de Larrey, divídase el arco dentario de abajo arriba, hasta la espina nasal por una parte, hasta 1 centímetro y medio por detrás del intervalo de los incisivos medios por otra. Finalmente, siérrese el arco de fuera á dentro dirigiendo oblicuamente el corte hacia la bóveda palatina.

Se podrían también emplear cizallas acodadas, empezando por la parte más posterior.

f'. *Resección alveolar de los dos maxilares*. — Se hace la operación en un lado y luego se repite en el otro lado, según el procedimiento que precede.

g'. *Resección de toda la bóveda palatina*. (Operación del autor.) — Proponemos quitar toda la bóveda, como operación preliminar, en lugar de quitar, siguiendo el ejemplo de Nélaton, sólo la parte media de su mitad posterior, cuando se juzgue que esta última operación no da bastante abertura y cuando se esté decidido á atacar un pólipo naso-faríngeo por la vía palatina.

Procedimiento: 1.^{er} *tiempo*. — Divídase la membrana fibro-mucosa, primero por una incisión transversal que va de una proeminencia canina á la otra pasando por la base de la espina nasal; luego por una incisión vertical que va de esta espina al intervalo de los incisivos medios. Despéguese á derecha é izquierda los dos colgajos cuadriláteros y despréndanse las ventanas de la nariz en cada lado de la espina.

2.^o *tiempo*. — Divídase la membrana fibro-mucosa de la bóveda desde la espina nasal posterior hasta el intervalo de los incisivos medios. Divídase transversalmente por transfixión el velo del paladar, desde el gancho de una apófisis pterigoides hasta el gancho de la otra, y despéguese á derecha é izquierda la mucosa palatina, por delante hasta los caninos, por detrás hasta los ganchos pterigoideos.

3.^{er} *tiempo*. — Extráiganse los dos caninos y secciónese el tabique de las fosas nasales cerca del suelo con la sierra de Larrey, á beneficio de resección más ó menos extensa.

4.^o *tiempo*. — Quítese la bóveda por dos trazos de la misma sierra, siguiendo dos líneas dirigidas desde los alvéolos caninos á los ganchos pterigoideos; ó bien atáquese el arco dentario con la sierra en el mismo sentido y termínese la diéresis con dos golpes de cizallas.

Hemostasia: las dos arterias palatinas superiores.

No se dividirá el velo del paladar sino en caso de necesidad absoluta.

Después de la operación, reúnanse por sutura los dos colgajos anteriores entre sí y los dos colgajos palatinos igualmente entre sí.

h'. *Resección palatina de Nélaton*. — Procedimiento: 1.^{er} *tiempo*. — Divídase el velo del paladar, incluso la úvula, en la línea media, y prólonguese la incisión á fondo sobre la bóveda palatina en la extensión de 2 centímetros.

2.^o *tiempo*. — A la extremidad anterior de la incisión palatina, en cada lado, añádase una incisión de 1 centímetro que se dirige hacia afuera y un poco

hacia atrás (fig. 219). Luego despéguese á derecha é izquierda los colgajos fibro-mucosos de la bóveda, manteniendo su continuidad con la mucosa inferior del velo, pero dividiendo transversalmente la mucosa superior del velo contra el borde posterior de la bóveda.

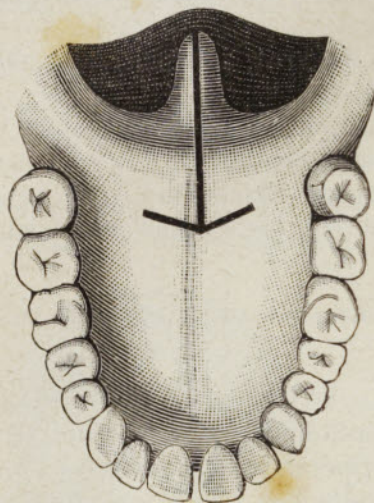


FIG. 219. — Incisión de Nélaton para la resección palatina

el seno maxilar, puede estar alguna vez indicado quitar toda ó casi toda su pared anterior.

Procedimiento. — Divídase transversalmente á fondo la membrana fibro-mucosa desde la fosita mirtiforme hasta detrás de la eminencia de la apófisis malar; luego, en las extremidades de esta incisión, trácense dos pequeñas incisiones verticales y despéguese el colgajo cuadrilátero así obtenido, lo más arriba que se pueda.

Circunscríbase con el escoplo toda la cara anterior del seno y quítese.

B. — RESECCIÓN TEMPORAL

(Operación de Huguier)

a. *Resección total unilateral.* — Procedimiento de J. Roux-Fontan (de Tolón).

1.º Incisión horizontal (ó poco menos) de 1 centímetro de longitud sobre las partes blandas que cubren la apófisis orbitaria externa y sección de esta apófisis con el escoplo (fig. 220).

2.º Sección análoga del arco zigomático á través de una pequeña incisión vertical de menos de 1 centímetro de alto.

3.º Incisión de las partes blandas desde la extremidad interna del reborde orbitario hasta dentro del orificio bucal, siguiendo el trazado de incisión de Nélaton (véase más arriba); luego, sección de la apófisis ascendente del maxilar superior con la sierra de cadena ó el escoplo.

4.º Extracción del segundo incisivo: incisión media ántero-posterior de la mucosa de la bóveda palatina; sección media de esta bóveda por medio del

3.º tiempo. — En la extremidad externa de cada una de las dos incisiones anteriores practíquese un agujero por medio de un perforador. Con las cizallas de Liston divídase oblicuamente de delante atrás el puente intermedio á los agujeros y la parte subyacente del vómer: luego, si la bóveda no ha estallado por detrás del punto de aplicación de las cizallas, divídase también cada lado del cuadrilátero óseo puesto al descubierto.

La sierra pequeña de Adams ó la de Larrey es aquí muy superior á las cizallas de Liston; es de más cómodo manejo y da una sección más regular. — C. Gussenbauer prefiere el escoplo, con el que hace saltar la bóveda palatina: creemos que este es el procedimiento más expeditivo de todos.

i'. *Resección parieto-maxilar anterior.* —

En lugar de perforar, de terebrar, de trepanar



FIG. 220. — Resección total temporal de un maxilar, por el procedimiento de J. Roux-Fontan

escoplo que se introduce oblicuamente á través del alvéolo del segundo incisivo; la fisura inicial cae sobre la sutura intermaxilar.

5.º Separación de la tuberosidad maxilar de la apófisis pterigoides con ayuda de una gubia colocada verticalmente hacia atrás del último molar grueso y sobre la que se da uno ó dos golpes de martillo.

6.º División total media del velo del paladar.

7.º Hágase palanca con alguna fuerza en la fisura intermaxilar, para luxar y levantar hacia afuera todo el enorme colgajo óseo y carnoso que se ha circunscrito. «Se obtiene así una vasta brecha que pone al descubierto toda la faringe nasal y bucal.»

8.º Hecha la extirpación del pólipa naso-faríngeo, aproxímense las partes y colóquense suturas óseas, primero en la apófisis ascendente del maxilar, luego entre los dientes incisivos; métase una pequeña cuña de corcho ó de gutapercha entre los últimos molares y finalmente reúnanse las partes blandas con el mayor cuidado.

Por el procedimiento de Roux así modificado, Fontan (1) ha obtenido un notable éxito en un muchacho de diez y seis años: tres meses después de la operación el maxilar estaba otra vez adherido por completo, sólidamente fijado, sin indicios de necrosis ni de osteítis; seis meses después ninguna recidiva, ninguna deformación de la cara, y cicatriz poco visible. En lugar de dividir transversalmente, como aconseja Roux, el velo del paladar, Fontan lo ha seccionado en la línea media, á fin de facilitar más la exéresis del pólipa y poder mejor vigilar la recidiva. Se hace más tarde la estafilorrafia. — Sédillot había ya hecho una operación análoga; su enfermo murió de síncope, inmediatamente después de la operación.

Procedimiento del autor (1886): 1.º tiempo. — Hágase la incisión de las partes blandas exteriores como para la resección definitiva total unilateral, pero no se diseque poco ni mucho el colgajo.

Denúdense el suelo de la órbita y despréndase la parte correspondiente de la nariz de la manera ordinaria.

2.º tiempo. — Con una legra recta de Ollier despéguese el periostio y las partes blandas adyacentes *en forma de túnel* sobre la cara externa del hueso malar, desde el reborde orbitario hasta el tubérculo malar; deslícese en el túnel la sierra pequeña de Shradý ú otra análoga y seccionese de delante atrás y un poco de abajo arriba todo el espesor del hueso malar, que es de 10 á 12 milímetros. Termínese la sección del suelo orbitario con un golpe de escoplo dirigido hacia la extremidad anterior de la hendidura esfeno-maxilar, que está á 2 centímetros del reborde orbitario.

Seccionese con las cizallas la apófisis ascendente.

3.º, 4.º y 5.º tiempos. — Practíquese como en la resección definitiva. Después de la fractura de las inserciones pterigoidea y etmoidal, atráigase el maxilar é inviértasele hacia afuera y abajo. Los tegumentos de la región órbito-malar forman charnela como en el procedimiento de Roux.

b. *Resección suborbitaria bilateral.* — Procedimiento de Kocher (2). — Puesta la cabeza colgando, fuera del borde de la mesa de operación, divídase el labio superior verticalmente á partir de la ventana izquierda de la nariz, luego la mucosa, en su punto de reflexión sobre el borde alveolar, en sentido transversal, á lo largo de los dos maxilares. Hemostasia por taponamiento momentáneo.

Aplicúese el escoplo, primero sobre el cuerpo del maxilar superior izquier-

(1) Fontan (*Congr. fr. de chir.*, 17 Marz) de 1891, y Tesis de Serval, Montpellier, 1883).

(2) Kocher (*Deuts. Zeits. für Chir.*, XXXV, 1893).

do, á la altura de la espina nasal, y seccionese transversalmente el maxilar por encima del arco alveolar; hágase otro tanto en el maxilar derecho. Hemostasia por taponamiento.

Hiéndanse el arco alveolar y el paladar óseo en la línea media y sepárense enérgicamente con fuertes ganchos agudos las mitades inferiores de los maxilares. Al hacer esto se abren las dos cavidades de Higmore y se fractura su pared anterior, mientras que las apófisis pterigoides no son necesariamente rotas.

Divídase la mucosa del suelo nasal á lo largo del vómer hasta la parte posterior, apártese el vómer á la derecha, quítense los cornetes, y seccionese en la línea media el velo del paladar. Separando las dos mitades de los maxilares, se obtiene un ancho acceso á toda la extensión de las fosas nasales, la rinofaringe y la base del cráneo.

Terminada la operación fundamental, vuélvanse á su sitio las dos mitades de los maxilares y reúnanse por sutura los huesos, y luego las partes blandas.

Kocher ha empleado este procedimiento con éxito, para un sarcoma recidivado de la naso-faringe; no hubo después ni desfiguración ni trastorno funcional.

La resección total temporal de los maxilares superiores ha sido practicada dos veces: Cheever ha perdido su operado el quinto día, Tiffany ha salvado el suyo y obtenido un resultado completo.

c. *Resección de toda la bóveda palatina* (operación del autor, 1886). Procedimiento de trampa única. 1.^{er} tiempo. —

Estando el labio superior fuertemente levantado con erinas, divídase transversalmente á fondo el repliegue mucoso gíngivo-labial, á la altura de la espina nasal anterior, de una eminencia canina á la otra.

Despréndanse el borde posterior de las ventanas y el borde inferior de las alas de la nariz; luego, desde las extremidades de la incisión transversal hasta los cuellos de los caninos, trácese dos incisiones verticales.

2.^o tiempo. — Divídase el tabique de las fosas nasales cerca del suelo con la sierra de Larrey.

3.^{er} tiempo. — Divídase la membrana fibromucosa de la bóveda palatina siguiendo dos líneas que van una y otra desde un gancho pterigoides al medio del cuello del canino correspondiente (fig. 221).

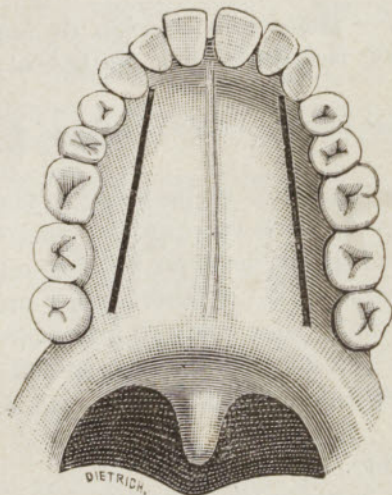


FIG. 221.— Incisiones palatinas para la resección temporal con trampa única de toda la bóveda palatina

(Operación del Autor)

la sierra de Larrey, hágase una doble sección hasta la mitad del arco dentario, en el sentido de las precedentes líneas ó incisiones, y terminese con dos golpes de cizallas.

5.^o tiempo. — Ábrase hacia la lengua la especie de trampa palatina y reséquense *ad libitum* el tabique de las fosas nasales y los cornetes, de modo que se vea bien el interior de las fosas nasales y la bóveda de la faringe.

Después de la operación no hay más que volver á levantar la trampa y fijarla en su sitio por la ligadura metálica de los dientes.

Farabeuf cita al paso esta operación en su edición de 1889. Treves (1), que la ha reproducido *in extenso* con una figura muy demostrativa en su excelente *Manual de Cirugía operatoria*, reconoce que da mucha mayor abertura que la operación de Nélaton, y que siendo esta abertura anterior facilita todavía más las maniobras ulteriores. Pero en su opinión, hiere mucho el paladar óseo y, si sobreviene una hemorragia grave, el segmento palatino puede desempeñar el papel de un cuerpo extraño muy irritante y molesto. Sería poco prudente, añade, hacer la operación sin haber practicado la traqueotomía preliminar con la cánula-tapón. Para responder á estas varias objeciones, creemos lo mejor esperar los datos de la experiencia clínica.

Procedimiento con doble trampa. — Los *dos primeros tiempos* son los mismos que precedentemente.

3.^{er tiempo}. — Divídase por en medio el velo del paladar, divídase la mucosa de la bóveda al lado de la línea media hasta un incisivo medio.

4.^{o tiempo}. — Extráiganse este incisivo y los dos caninos. Siérrase completamente la bóveda en el sentido de su incisión. Siérresela también á derecha é izquierda, por el suelo nasal, siguiendo las líneas del procedimiento anterior, *pero solamente en la mitad de su espesor*.

5.^{o tiempo}. — Termínese cada sección lateral por fractura, invirtiendo hacia abajo con tenazas cada mitad de la bóveda. Resección del tabique y de los cornetes.

Se obtiene así una doble trampa á la que la mucosa de la bóveda palatina sirve de charnela y que es nutrida por los lados por esta misma mucosa y por detrás por el velo del paladar. La abertura creada tiene toda la anchura posible.

MAXILAR INFERIOR. — La resección del maxilar inferior como la del maxilar superior, es definitiva ó temporal, parcial ó total.

Aquí también, aunque en menor grado, existe el peligro de penetración de la sangre en las vías respiratorias y se hace preciso recurrir á los mismos medios preventivos. Pero hay que contar, además, con una nueva causa de asfixia durante la operación y en los primeros días que la siguen, siempre que se han de dividir ó desprender las inserciones maxilares de los músculos geni-glosos; nos referimos á *la retracción de la lengua* y el descenso consecutivo de la epiglotis. Lallemand, en un caso ha tenido que hacer la traqueotomía; lo mismo ha ocurrido en otro caso que menciona Ed. Albert (de Innsbrück). Para impedir la retracción de la lengua, ó por lo menos para combatirla suficientemente, téngase siempre cuidado, desde el principio de la operación, de pasar un asa de un grueso hilo de seda de abajo arriba, á través de la lengua, y confiar esta asa á un ayudante; después de la operación, se la fija por fuera del modo más sólido que sea posible.

A. — RESECCIÓN DEFINITIVA

a. RESECCIONES PARCIALES. — a'. *Resección del cóndilo*. — Indicada en la anquilosis tèmpero-maxilar (Bottini, 1872), en la luxación inveterada irreductible (Tamburini, 1877). No se puede decir todavía que sea preferible á la osteotomía cuneiforme del cuello del cóndilo.

Procedimiento. — Hágase la incisión de las partes blandas como para esta osteotomía (véase pág. 158).

Divídase transversalmente el cuello con el escoplo, á fin de respetar mejor la arteria maxilar interna.

(1) Fred. Treves. *A manual of operative surgery*, vol. I, págs. 731-732, 1891.

Mientras un ayudante levanta fuertemente el labio superior de la incisión, légrese la cara externa del cóndilo hasta la articulación; atráigase con un gatillo como para arrancarlo y terminese su denudación con la legra volviéndolo hacia adentro y luego hacia afuera.

Para impedir la recidiva, tan frecuente después de la resección del cóndilo, Helferich (1) (de Greifswald) ha interpuesto entre la sección maxilar y la base del cráneo un colgajo del músculo temporal; el resultado ha sido muy satisfactorio. Lentz (de Metz) (2) ha obtenido un éxito análogo. En fin, Rochet (de Lyon) (3), con el mismo objeto, había utilizado el masetero.

b'. *Resección de la apófisis coronoides.* — Indicada en la constricción permanente de las mandíbulas por exostosis de esta apófisis (Langenbeck).

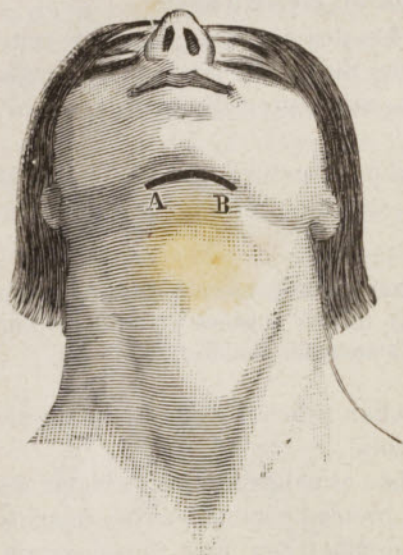


FIG. 222.— A B, incisión para la resección de la parte media del cuerpo de la mandíbula

Procedimiento. — Hágase á fondo una incisión de 2 centímetros y medio que siga el borde inferior del arco zigomático y que empieza á 1 centímetro por delante del borde externo del cóndilo, previamente determinado por el tacto.

Mientras un ayudante dirige hacia abajo el labio inferior de la incisión y se hace abrir moderadamente la boca del paciente, despréndase el músculo temporal con la legra de la cara interna y del vértice de la apófisis; luego divídase en su base de un golpe de escoplo ó de cizallas, cójasela con una pinza y acábase su denudación.

c'. *Resección de la parte media del cuerpo.* — Supongamos que se debe quitar la parte comprendida entre los dos primeros molares derecho é izquierdo.

Procedimiento. — Después de haber pasado un asa de hilo á través de la lengua,

divídanse la piel y el tejido subcutáneo por una incisión que siga, pero á 1 centímetro de distancia, el labio posterior del borde inferior de la mandíbula, desde el nivel de un segundo molar hasta el del otro (fig. 222, AB).

Cójanse con pinzas las dos arterias submentales.

Divídase el periostio sobre el mismo borde inferior de la mandíbula, en toda la extensión de la incisión.

Despegúesele, al mismo tiempo que las partes subyacentes, de toda la cara anterior del maxilar, hasta los cuellos de los dientes.

Extráiganse los dos primeros molares derecho é izquierdo, luego siérrese verticalmente el hueso, de delante atrás, con una sierra de Larrey, á nivel de los alvéolos puestos al descubierto. Cohíbese la hemorragia del conducto dentario (*art. dentaria inferior*), ya con un tapón de cera ó de catgut, ya con una clavijita de hueso.

Cójase el arco dentario del segmento óseo por medio de unas tenazas y, mientras se le invierte hacia arriba, légrese su cara posterior de arriba abajo, hasta que el segmento quede enteramente libre.

(1) Helferich (*Congr. all. de chir.*, 19 Abril de 1894).

(2) Lentz (*Congr. fr. de chir.*, pág. 113, 1895).

(3) Rochet (*Ibid.*, pág. 485, 1894). Véase también Fond, *Th. de Lyon*, 1896.