

Primera posición. — Se coloca el niño sobre un pelvi-soporte especial o bien

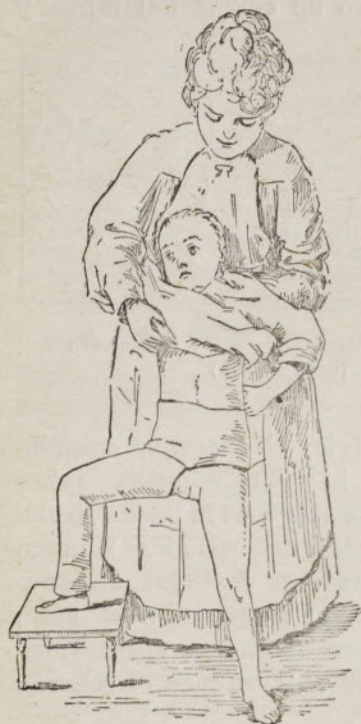

Fig. 541. — Contención en primera posición (según Brun)

sobre una botella colocada verticalmente, cuyo cuello envuelto en algodón soporta el sacro y una gruesa almohada de igual altura que la botella que sostiene los hombros. Un ayudante secundario aguanta el miembro sano extendido y sujeta la pelvis. El ayudante principal, ayudante de confianza, coge el miembro enfermo, lo fija en abducción y rotación externa forzadas e impide muy atentamente que la luxación se reproduzca.

Entonces se untan el tronco, la pelvis y el miembro afecto con pomada mercurial o un polvo insecticida (para impedir que se introduzcan pulgas y piojos debajo del aparato) y luego se cubren con una delgada capa de algodón cardado uniformemente repartido o bien con un jersey muy ajustado, sin pliegues ni costuras.

Después de haber reconocido una vez más la reducción, se inmoviliza el miembro en actitud conveniente por medio de vendas enyesadas, formando una espica que asciende por una parte hasta el reborde costal y por otra desciende hasta media pierna, aprisionando la rodilla. El aparato será reforzado a nivel del punto débil, el pliegue inguinal, con ayuda de varias capas de tarlatana enyesada incorporada en la espica.

Antes de que esté seco el aparato, se le amoldará cuidadosamente sobre las crestas ilíacas y los cóndilos femorales. Es particularmente útil deprimirlo bien en la fosita retrotrocantérea.

La reducción se mantendrá cuidadosamente hasta que se solidifique el yeso. Una vez éste esté seco, se escotará el aparato a nivel de la vulva y del ano. Sus bordes se recubrirán, ya con la parte del jersey que sobresale y que se doblará sobre ellos, ya con una ancha venda de diaquilón con la cual se los ribeteará. A veces será prudente barnizar el aparato para hacerlo impermeable y más resistente a la orina.

Segunda posición. — Al cabo de cuatro o cinco meses, se quita el aparato y se vuelve a anestesiarse el niño. Se empieza por movilizar cuidadosamente la rodilla para llevarla de nuevo a la extensión. Luego, cogiendo el muslo con ambas manos, se le imprime un doble movimiento de aducción y de torsión de fuera adentro hasta que el miembro esté a mitad de camino de la línea media y colocado en semiaducción con rotación interna marcada.

Este cambio de actitud a veces cuesta mucho de obtener a causa de la anquilosis o de las retracciones capsulares producidas. Esta dificultad, por otra parte, es de buen augurio, pero se tomarán

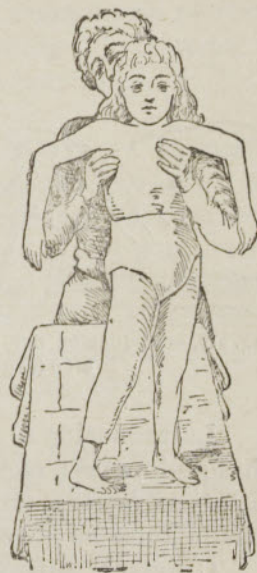

Fig. 542. — Contención en segunda posición (según Brun).

todas las precauciones para evitar una fractura o un desprendimiento de la epífisis.

Se coloca un nuevo aparato y se mantiene durante dos meses.

Tercera posición. — Con o sin anestesia, previa ablación del segundo aparato, se coloca el miembro en extensión, pero con rotación interna. Se aplica un tercer aparato durante dos meses.

Durante esos ocho meses de inmovilización enyesada, el niño no debe hacer tentativa alguna de marcha. Lorenz hace andar a sus operados desde el primer aparato para que la cabeza, por presión, vaya excavando el cotilo. Sin embargo, esta práctica expone a las recidivas de la luxación.

Chalot ha pretendido recientemente que los fracasos provengan de una mala posición dada al muslo después de la reducción. La abducción extrema con rotación externa forzada, casi siempre adoptada, coloca la cabeza, no enfrente del cotilo, sino de la cápsula, que se deja distender, de donde resulta la reproducción de la luxación.

Recomienda las actitudes siguientes:

Durante los dos primeros meses: *flexión, abducción y rotación externa* a 45°.

Durante los dos meses siguientes: *flexión, abducción y rotación interna* a 20°.

Se pone luego el miembro en extensión, abducción muy ligera y rotación interna antes de volver a la actitud normal.

Tratamiento consecutivo. — Movilización progresiva de la cadera: pasiva primero, y luego activa; masaje, malaxación, electrización de los músculos del muslo atrofiados: glúteos y crurales; — hidroterapia; velocipedia en un aparato fijo o de sala.

Este tratamiento debe seguirse durante varios meses.

Cuando la luxación es bilateral, las opiniones difieren acerca de la oportunidad de una doble reducción. Lorenz reduce los dos lados en una sesión e inmoviliza simétricamente los dos miembros en abducción forzada. Brun prefiere la reducción sucesiva, lo cual duplica la duración del tratamiento.

§ 2. — REDUCCIÓN CRUENTA

(Procedimiento de Lorenz) (1)

La reducción cruenta, a causa de sus peligros y de sus resultados a menudo medianos, sólo conserva hoy raras indicaciones, de las que la principal es el fracaso de la reducción manual.

De los diferentes procedimientos, el más seguido hoy es el de Lorenz.

Tratamiento preliminar. — Asepsia minuciosa. Extensión continua y prolongada durante tres o cuatro semanas hasta que el trocánter haya bajado hasta el nivel del del lado sano.

Reducción. — Asepsia rigurosa. Anestesia general.

1.º tiempo. Descenso de la cabeza femoral. — Con ayuda de tracciones simples o, si ello parece necesario, de potentes tracciones con el tornillo de

(1) Consúltese Lorenz, *Centr. f. Chir.* (1892), págs. 633 y 1041; Broca, *Rev. d'orthop.* (1895), página 401; Delanglade, tesis de París, Junio de 1896.

Lorenz, se hace bajar la cabeza tanto como se pueda. Si es necesario, se tenotomizan los adductores.

2.º tiempo. *Incisión cutáneomuscular.* — Desde la espina iliaca antero-superior, a dos traveses de dedo por debajo del ángulo anterosuperior del trocánter mayor; oblicua hacia abajo, atrás y afuera.

Córtese la piel, la grasa y la aponeurosis a lo largo del borde posterior del tensor de la fascia lata. Reclínese este músculo hacia delante y el glúteo medio hacia atrás; entre ellos incíndase la grasa, reclínese hacia delante el recto anterior y descúbrase la cápsula.

3.º tiempo. *Abertura de la cápsula.* — Colóquese el muslo en rotación externa, hiéndase con decisión la cápsula en la dirección del cuello, desde el rodete cotiloideo hasta el trocánter y luego horizontalmente a lo largo del rodete, de suerte que la abertura capsular tenga forma de T. Con la legra y el bisturí despréndanse las inserciones de la cápsula a la línea intertrocantérea.

4.º tiempo. *Corrección de la cabeza.* — Se hace sobresalir la cabeza, se corta el ligamento redondo y se retoca la cabeza para darla una forma aproximada a la normal.

5.º tiempo. *Corrección del cotilo.* — Antes se excavaba el cotilo por medio de una cucharilla fuerte (cucharilla de Broca) o de la fresa de Doyen. Pero parece que cada día se prescinde más de esta maniobra peligrosa y cruenta para contentarse con quitar los tejidos blandos y restos capsulares que pueden velar y rellenar la cavidad rudimentaria.

6.º tiempo. *Reducción propiamente dicha.* — Casi siempre es difícil, y se obtiene por medio de maniobras (flexión, abducción, rotación interna) o de una palanca que obra sobre la cabeza.

7.º tiempo. *Suturas. Hemostasias.* — Limpieza minuciosa. Pocas o ninguna sutura. Broca rehace la cápsula; Lorenz reúne la piel con desagües; Hoffa cura al descubierto.

Apósito compresivo. Espica enyesada en ligera abducción.

Cuidados consecutivos. — Renuévase la cura al octavo día, con nuevo aparato. Al cabo de la tercera semana, pequeño aparato enyesado que deje la rodilla libre o bien simple extensión continua según el modo de Hennequin.

Empiécese la movilización pasiva y luego activa.

Algún tiempo después, gimnasia progresiva, masaje, electrización, velocidad en un aparato fijo o de sala.

Lúchese cuidadosamente contra una abducción precoz y exagerada.

VII. — ABSCESOS Y FLEMONES DEL MIEMBRO INFERIOR

I. **Abscesos y flemones del pie.** — Menos importantes que los de la mano, presentan las mismas variedades y requieren los mismos tratamientos: incisión precoz, ancha, paralela al eje de los dedos o del pie, intere-

sando todas las capas afectas, en particular el dermis, en los abscesos en forma de botón de camisa de la planta y del talón; el dermis es aquí muy grueso.

Las diversas variedades de panadizos que pueden formarse en los dedos de los pies serán tratadas como en la mano.

II. **Abscesos y flemones de la pierna y del muslo.**—Incisiones francas, de longitud conveniente, paralelas al eje del miembro, evitando la línea de los vasos o bien incindiendo prudentemente los planos profundos sobre la sonda acanalada.

III. **Abscesos y flemones de la ingle.**—Son adenoflemones situados, como los ganglios, delante de los vasos, requiriendo, por consiguiente, ser abiertos prudentemente y sin violencia.

En el centro de la región tumefacta, practíquese una incisión vertical, que sólo interese la piel. Abandónese el bisturí. Búsqese el pus con el pico de la sonda dirigido de arriba abajo; enséchese la abertura con unas pinzas. Si se secciona por accidente la safena interna o la tegumentaria abdominal, cójase con las pinzas hemostáticas y líguese.



CAPÍTULO II

OPERACIONES EN EL CRÁNEO Y EL ENCÉFALO EN EL RAQUIS Y LA MÉDULA ESPINAL

Asepsia y antisepsia preoperatorias del cráneo y del raquis

I. — Cuando la operación se ha de practicar en el cráneo o en el cráneo y el encéfalo y se dispone de tiempo suficiente, se cortan primero los cabellos muy cortos, cinco o seis días antes, luego se enjabona bien el cuero cabelludo y se afeita con cuidado *en toda su extensión*. Se le cepilla luego varias veces con alcohol de 90° y, cuando se juzga suficiente la limpieza epidérmica, se cubre todo el cuero cabelludo con compresas de gasa empapadas en una disolución antiséptica (formol a 5 por 1000 o sublimado a 1 por 1000); estas compresas están cubiertas a su vez con un impermeable (hoja de gutapercha, por ejemplo, o de tafetán engomado) y se mantienen con una capelina o un gorro de caucho. Se continúa cada día la misma cura hasta el momento mismo de la operación. Este *modus faciendi* nos da una seguridad casi absoluta, seguridad que es tanto más de desear a veces, cuanto que el paciente puede haber tenido anteriormente una o varias erisipelas de la cabeza. Si el cuero cabelludo está ya infectado por una lesión actual (absceso, úlcera, fístula), se procede a la antisepsia previa tal como se acaba de indicar y se ejecutan, además, las pequeñas maniobras, como la abertura del absceso, raspado y cauterización, etc., que hemos señalado en la técnica general.

En los casos de urgencia, cuando es necesario hacer la asepsia o la antisepsia extemporáneas, se afeita primero *todo* el cuero cabelludo; se le limpia con el cepillo y el jabón y luego con alcohol y éter; se le trata de nuevo con el alcohol y luego por la disolución de sublimado o de formol y, si ha lugar, se termina el tocado del campo operatorio por la desinfección directa del foco traumático o patológico.

II. — Cuando se trata de practicar una operación en el raquis, en su conducto y su contenido (laminectomía, espina bífida, etc.), la piel correspondiente debe ser desinfectada también en mucha extensión y según las mismas reglas que para la asepsia o la antisepsia cutánea en general (véase pág. 25).

I

Cráneo. Encéfalo

I — TREPANACIÓN — CRANIECTOMÍA

§ 1. — TOPOGRAFÍA CRANIOENCEFÁLICA

La topografía craneoencefálica tiene por objeto determinar en el cráneo, antes de toda intervención, la situación de los centros cerebrales y de los grandes vasos. Hoy, que no se practican ya estrechas trepanaciones sino

extensas craniectomías temporales, ha perdido algo de su importancia desde el punto de vista, no diagnóstico, sino operatorio puro. Sin embargo, vamos a resumir brevemente los procedimientos de localización y luego los principales puntos típicos de trepanación.

A. — Procedimientos de localización

En la localización de las lesiones intracraneanas sirven de guía, ya una lesión exterior (traumatismo, absceso, fístula, tumor, cicatriz), ya simplemente los trastornos funcionales del encéfalo y de sus cubiertas, por estar o aparecer intacto el exocráneo. En este caso, sirven de orientación los puntos de la bóveda craneana que corresponden, ya a centros sensoriales o sensitivos, ya a los centros psicomotores de la corteza cerebral; estos centros están casi todos agrupados alrededor del surco

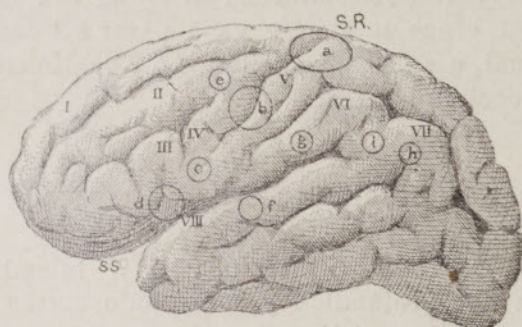


Fig. 543. — Localizaciones cerebrales en la cara externa de los hemisferios cerebrales

SR, cisura de Rolando.—SS cisura de Silvio.—I, II, III, primera, segunda y tercera circunvoluciones frontales.—IV, circunvolución frontal ascendente.—V, circunvolución parietal ascendente.—VI, lóbulo del pliegue curvo.—VII, pliegue curvo.—VIII, primera circunvolución temporal.—a, centro del miembro inferior.—b, centro del miembro superior.—c, centro de la cara y de la lengua.—d, centro de la afasia o de Broca.—e, centro de la agrafía.—f, centro de la sordera verbal.—g, centro de la ceguera verbal.—h, centro visual.—i, centro de la cabeza y de los ojos.

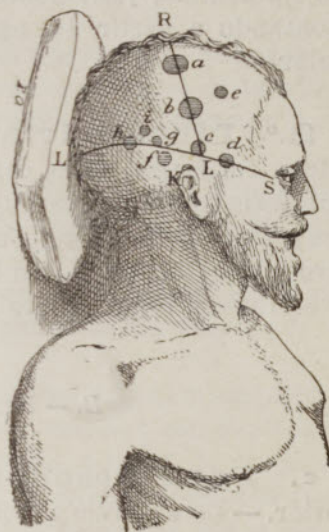

Fig. 544. — Puntos típicos de trepanación

RL, línea rolándica.—LS, línea silviana.—a, miembro inferior.—b, miembro superior.—c, cara y lengua.—d, lenguaje articulado (centro de Broca).—e, agrafía.—f, sordera verbal.—g, ceguera verbal.—h, hemianopsia.—i, rotación de la cabeza y de los ojos.

de Rolando (fig. 543, SR), y de la cisura de Silvio (fig. 543, SS), y en la cara interna de los hemisferios cerebrales; son también los únicos que tienen una significación precisa o muy probable. Es necesario, pues, ante todo, desde el punto de vista operatorio, determinar sobre el exocráneo las líneas que corresponden al surco de Rolando, es decir, la línea llamada rolándica (fig. 544, RL) y a la cisura de Silvio, es decir, la línea silviana (fig. 544, LS).

1.º Línea rolándica. a. Procedimiento de Broca y Lucas-Championnière. — Después de haber afeitado toda la región frontoparietal del cráneo, hallándose la cabeza en un plano perfectamente horizontal, reúnanse los dos conductos auditivos por medio de un hilo que cruce perpendicularmente la línea media de la bóveda y márquese el sitio del cruce, que lleva el nombre de bregma; el bregma se halla a 13 o 14 centímetros hacia atrás de la raíz de la nariz. Reconózcase luego la apófisis orbitaria externa. El extremo superior de

la cisura de Rolando se halla por término medio a 45 milímetros en la mujer y a 48 milímetros en el hombre hacia atrás del bregma (Broca y Feré); su extremo inferior se halla a 7 centímetros hacia atrás y a 3 centímetros por arriba de la apófisis orbitaria externa (Lucas-Championnière). Reúnanse los dos puntos con el yodo o con el lápiz de fucsina para tener la línea rolándica correspondiente a la cisura.

b. Procedimiento de Poirier (1). — Determínese primero el extremo superior de la línea rolándica tomando sobre la línea sagital, a partir del ángulo nasofrontal, 17 o 18 centímetros, según que la cabeza sea pequeña o grande; luego el extremo inferior de la misma línea, elevando una perpendicular al arco cigomático, justamente delante del trago en la depresión preauricular, y contando a partir del agujero auditivo 7 centímetros sobre esa perpendicular.

2.º **Línea silviana.** — Cuando se quiere orientarse para ciertos centros corticales, tales como el centro visual, o para la arteria meníngea media (rama anterior), es muy útil trazar la *línea silviana de Poirier* (fig. 544, LS), línea que parte del ángulo nasofrontal, cruza la sien y va a parar a 1 centímetro por arriba de la lambda, la cual, a su vez, se halla a 6 o 7 centímetros por arriba del inion o protuberancia occipital externa.

B. — Puntos típicos de trepanación (2)

a. **Para descubrir un centro cortical.** 1.º Miembro inferior. — En el tercio superior de la línea rolándica y sobre todo detrás de ella (fig. 544, a); la corona debe ser aplicada a 1 1/2 o 2 centímetros afuera de la sutura sagital para evitar la lesión del seno longitudinal superior y de sus grandes afluentes.

2.º Miembro superior. — En el tercio medio de la línea rolándica y sobre todo delante de ella (fig. 544, b).

3.º Cara y lengua. — En el mismo extremo inferior de la línea rolándica (fig. 544, c).

4.º Lenguaje articulado. — *Centro de la afasia o centro de Broca*, a 2 centímetros delante y 1 centímetro por debajo del extremo inferior de la línea rolándica (fig. 544, d).

5.º Agrafia. — A 2 centímetros delante del tercio medio de la línea rolándica (fig. 544, e), es decir, sobre el punto de la segunda circunvolución frontal (fig. 543, e).

6.º Sordera verbal. — Entre la línea silviana y el conducto auditivo, muy cerca de la línea silviana (Poirier) (fig. 544, f), es decir, sobre el tercio medio de la tercera circunvolución temporal (fig. 543, f).

(1) Poirier, *Topogr. cranio-cérébrale* (Paris, 1890).

(2) La determinación exacta de esos puntos ha perdido hoy mucha importancia, porque se prefieren las extensas craniectomías temporarias.

7.º **Ceguera verbal.** — Inmediatamente por arriba de la línea silviana, a 9 centímetros de la lambda (Poirier) (fig. 544, *g*), es decir, sobre el lóbulo del pliegue curvo (fig. 543, *g*).

8.º **Hemianopsia o centro visual.** — Sobre el trayecto mismo y sobre todo por arriba de la línea silviana (fig. 544, *h*) a 6 centímetros de la lambda (Poirier), es decir, sobre el pliegue curvo (fig. 543, *h*).

9.º **Rotación de la cabeza y de los ojos (desviación conjugada).** — Sobre la línea silviana, entre los dos centros precedentes (fig. 544, *i*), es decir, sobre la circunvolución que cubre el fondo de la cisura de Silvio y pasa al pliegue curvo (Grasset).

β. Para ligar la arteria meníngea media. — Reúnase por medio de una línea ficticia el meato auditivo con el reborde inferior de la órbita. Por el reborde superior de la órbita trácese una paralela a la horizontal inferior precedente.

La rama anterior de la meníngea media se halla a 5 centímetros sobre una vertical que pasa por la mitad del cigoma, es decir, aproximadamente en el cruce con la línea orbitaria superior.

La rama superior se halla en el cruce de esa línea orbitaria superior con una vertical que pasa por el borde posterior de la apófisis mastoides.

γ. Para el desagüe de los ventrículos laterales (según Kocher). — Se aplicará la corona (debe medir por lo menos 4 centímetros de diámetro) a 2 $\frac{1}{2}$ o 3 centímetros por fuera del bregma y atrás de la sutura frontoparietal. Se cae sobre la primera y la segunda circunvoluciones frontales. Por el surco intermedio a estas dos circunvoluciones se hincan en el cerebro a 4 o 5 centímetros de profundidad una aguja de Pravaz de 6 centímetros de largo por lo menos dirigiéndola oblicuamente hacia atrás y abajo a 2 $\frac{1}{2}$ o 3 centímetros de la línea media de la bóveda; el líquido céfalorraquídeo fluye por la aguja, y si no, se le aspira después de haber montado el cuerpo de la jeringa. Se hace junto a la aguja una pequeña incisión en la duramadre. Con unas pinzas de Kocher se introduce en el ventrículo un tubo de desagüe de vidrio de 6 centímetros de largo, cuyo extremo externo se pasa luego a través de una pequeña incisión especial del colgajo cutáneo. Se sutura éste en toda su extensión. «Fluye primero un líquido sanguinolento y luego el líquido céfalorraquídeo transparente, a menudo en cantidad muy considerable, tanto, que algunas veces se hacen indispensables las curas frecuentes.»

δ. Para la abertura del seno lateral (en los casos de trombosis y de supuración a consecuencia de otitis media). — Se trepana entre el punto más saliente de la base de la apófisis mastoides y el extremo posterior ascendente de la cresta temporal (Kocher).

ε. Para la abertura de un absceso del lóbulo temporal, consecutivo a una otitis media. — Hay que trepanar inmediatamente por arriba del meato auditivo a igual distancia de las dos verticales que circunscriben la oreja, o a un dedo más atrás, a la altura o cerca del borde superior del pabellón (Chauvel). Así se queda encima del seno lateral y detrás de la rama posterior (porción horizontal de la arteria meníngea media). Todavía

es mejor, en la mayoría de los casos y según el consejo de Broca, practicar la excavación retromastoidea seguida de la abertura de las fosas esfenoidal y occipital inferior por la vía mastoidea.

5. **Para alcanzar un hemisferio cerebeloso en su parte central y en el punto declive de la fosa cerebelosa.** — El trépano se aplica en medio de una línea que une el vértice de la apófisis mastoides con la protuberancia occipital externa (Poirier), después de dividir la gruesa capa muscular que cubre la fosa cerebelosa.

§ 2. — TREPANACIÓN

En su técnica general, la trepanación comprende tres o cinco tiempos, según que se trate de llegar sólo sobre la duramadre, o por debajo de la misma, hasta el cerebro: 1.º incisión de las partes blandas y desprendimiento del periostio; 2.º trepanación; 3.º incisión de la duramadre; 4.º intervención en el cerebro, y 5.º oclusión de la herida.

1.º Después de haberse decidido por tal o cual punto de trepanación, mientras un ayudante sujeta la cabeza a un extremo de la mesa con una mano colocada debajo del mentón y la otra debajo del occipucio, inclinándola hacia el lado opuesto, divídanse todas las partes blandas de una vez hasta el hueso, mediante una incisión curvilínea que forme *colgajo*, de tal suerte que la base del colgajo mire hacia el vértice. Este colgajo es, por ejemplo, de 3 centímetros de largo y de ancho.

Despéguese el periostio al mismo tiempo que el colgajo con la legra.

2.º Mientras un ayudante levanta el colgajo con una erina, aplíquese y manéjese el trépano como se ha dicho en la trepanación intraósea; sólo que, visto el espesor desigual y muy variable de la bóveda craneana (2 a 5 milímetros), se ha de hacer subir la pirámide en cuanto la vía está trazada y hay que detenerse a menudo para vigilar la profundidad del surco, para explorarlo con el pico de una pluma o un estilete fino y para prevenir de este modo el desgarrro de la duramadre o hasta de la pulpa cerebral.

Todavía es mejor, con el mismo fin, supuesto tal espesor, según el término medio general, retirar el instrumento en cuanto la corona ha penetrado en los dos tercios de ese espesor; hágase saltar la rodaja con la palanca, y si queda una lámina o laminilla en el fondo de la brecha, aserrarla también, con precaución, con la corona o bien destruirla, con el escoplo-gubia, con el cuchillo lenticular o con las pinzas-gubia de Hoffmann.

El color blanco o rojo del serrín, las variaciones de la resistencia a la sierra, la sensación de chasquido (tablas) y de frote suave (diploe) no son indicios seguros y constantes.

3.º Cójase la duramadre en medio de la brecha por medio de unas pinzas o de una erina, levántesela cuanto se pueda, ábrasela cortando oblicuamente y luego hiéndasela en cruz o de otro modo a través de la abertura, ya con unas tijeritas romas, ya con la sonda y el bisturí.

4.º Practíquense, si convienen según el caso particular, ya en la superficie del cerebro, ya en su substancia misma, las intervenciones de exploración (electrización localizada, punción) o de exéresis (abscesos, quistes, focos sanguíneos, cuerpos extraños, tumores, escisiones corticales, etc.) que están indicadas.

5.º Una vez bien asegurada la hemostasia cerebromeningea por la filopresión y, si es necesario, por el taponamiento provisional con gasa — después de haber establecido o no el desagüe, — sutúrese totalmente o en parte con catgut la duramadre y aplíquese de nuevo sobre la brecha craneana el colgajo periostiocutáneo que se había trazado, fijándolo a las partes vecinas por medio de puntos de sutura. — Cara antiséptica amplia y bien sujeta.

El ensanche de la brecha puede realizarse por la aplicación de varias coronas juxtapuestas o cubriéndose unas a otras y por la sección de los puentes o promontorios intermedios con ayuda de pequeñas sierras (sierra-hilo de Gigli, sierra de Hey, sierra de cresta de gallo) o de pinzas-gubia. Se puede también aumentar a voluntad el boquete del trépano, ya con las pinzas cortantes de Hoffmann, de Lucas-Championnière, de Lannelongue, ya con las muy ingeniosas pinzas-trépano de Farabeuf, o, a falta de estos instrumentos, con el escoplo y el martillo. Pero conviene evitar, en cuanto sea posible, las pérdidas de substancia definitivas demasiado anchas, a fin de prevenir la hernia cerebral.

En el viejo, la duramadre adhiere casi siempre a la cara interna de los huesos, como también a la piamadre.

Se halla ya demostrado, no solamente por la experimentación (Spitzka, Mossé), sino por la observación clínica (Walther, Mac Ewen, Jaboulay y otros), que las rodajas de trépano pueden ser reimplantadas con éxito, ya en masa, ya en fragmentos. La resoldadura queda sobre todo asegurada si se ha conservado el pericráneo; Ollier ha insistido particularmente acerca de este punto. Pero las rodajas reimplantadas se reabsorben en un plazo más o menos largo. Por eso, para cerrar las brechas debidas á la trepanación, se prefiere recurrir a las osteoplastias craneanas, tales como el método de autoplastia por deslizamiento de Koenig, cuyo principio deja suficientemente comprender la figura 545.

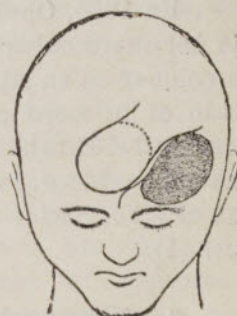


Fig. 545. — Autoplastia por deslizamiento de Koenig (Ricard y Launay).

§ 3. — CRANIECTOMÍA

Puede ser *definitiva* o *temporal*.

A. — Craniectomía definitiva

Suele practicarse con el escoplo y el martillo.

Técnica. — Dos o tres tiempos, según se quiera detenerse antes o ir más allá de la duramadre: 1.º *incisión de las partes blandas y desprendimiento del periostio*; 2.º *ablación del hueso*, y 3.º *incisión de la duramadre*.

Hágase el primer tiempo como en la trepanación.

Aplíquese oblicuamente el escoplo sobre la bóveda; hágase saltar un casco por medio de un golpe seco con el martillo de madera dura, sin dejar de ser dueño del escoplo y para ello tómese apoyo sobre el cráneo con el borde cubital de la mano que sostiene el escoplo: ensánchese y profundícese esta primera brecha mediante una serie de golpes dirigiendo el escoplo sucesivamente a todo su contorno; en cuanto el boquete es suficiente, introdúzcase, por entre la duramadre y la tabla interna, una rama de las pinzas-gubia de Hoffmann, por ejemplo, y reséquese la parte del hueso comprendida entre las dos ramas. Continúese de este modo ensanchando el boquete tanto como se desee.

Finalmente, divídase la duramadre como en la trepanación.

Cierto número de cirujanos, Roser, C. Hueter, Poirier y Chalot, tienden a reemplazar la trepanación clásica del cráneo por la resección con el escoplo y las pinzas-gubia; el aparato instrumental queda así reducido a la mayor sencillez y el manual operatorio presenta por lo menos tanta, si no más seguridad que el de la trepanación. Añadiremos que da más libertad para limitar a las partes enfermas la extensión del traumatismo quirúrgico.

B. — Craniectomía temporal

En 1886, Chalot emitió la idea de que se puede a veces conservar debajo del cuero cabelludo la parte de hueso que ha sido reseçada, es decir, volver a colocar en su sitio el colgajo osteocutáneo después de la operación final, y ha sido el primero en describir un procedimiento fundado en un ejercicio de anfiteatro. Este procedimiento es el que reproducimos más adelante. W. Wagner ha concebido por su parte la misma operación y es el primero que la ha hecho en el vivo. Sería, pues, justo, nos parece, llamarle *operación de Chalot-Wagner* (1).

a. Procedimiento de Chalot (1886). —

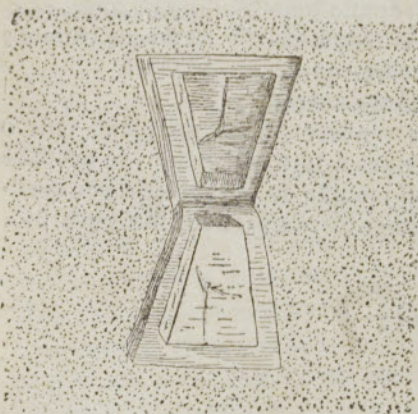


Fig. 546. — Craniectomía temporal de Chalot

Divídase el cuero cabelludo de una vez hasta el hueso por una incisión trapezoidea, de tal suerte que en el vértice del trapecio quede un puente de tegumentos intactos de 1 centímetro de ancho, destinado a mantener la vida del futuro opérculo; cada lado de la incisión mide 2 centímetros.

Con el escoplo osteótomo mantenido a plomo, excávase en el hueso el trazado de las incisiones hasta que se crea haber llegado por todas partes a la lámina vítrea o por lo menos muy junto a ella, es decir, a 2, 3 o 4 milímetros de profundidad, según el sitio de la operación.

Introdúzcase el escoplo en medio de la línea de incisión de la base y levántese el opérculo mediante un movimiento de báscula, rompiendo el hueso en el vértice, y despéjese el fondo de la brecha con algunos golpes de escoplo, hasta la duramadre (fig. 546).

En lugar de formar el colgajo osteoplástico con todo el espesor del cráneo, se puede, lo cual es fácil, cincelar solamente la tabla externa y desprenderla del diploe para fracturar su charnela levantando la base del trapecio óseo con el escoplo. Una vez el colgajo invertido hacia fuera, háganse saltar los restos del hueso hasta la duramadre. Esto es lo que recomiendan igualmente Müller y Koenig.

Finalmente, por medio de las pinzas-gubia, despúntese uno de los ángulos del opérculo óseo para asegurar el derrame del suero que exuda de las superficies traumáticas.

(1) Toison, *Cong. fr. de chir.*, pág. 325 (1891); Chipault, *Chirurgie opér. du système nerveux*, t. I (1891); A. Broca y Maubrac, *Tr. de chir. cérébrale*, pág. 115 (1896); V. Arsdale, *Ann. of surg.*, Octubre de 1896.

b. **Procedimiento de Wagner (1).**— Dibújese un colgajo cutáneo en forma de Ω , cuyo pedículo mira hacia abajo. Cuando la piel se ha retraído, divídase el periostio y córtese por medio del escoplo el hueso en todo su espesor siguiendo el contorno del colgajo hasta el pedículo, o bien secciónese con una sierra circular. En la implantación del pedículo, despréndase el segmento óseo por medio de un escoplo fino, atacando las dos ramas de la omega. Naturalmente, no se debe tocar la piel y el periostio del pedículo. Con un elevador, hágase bascular el colgajo entero hacia fuera. Cuando la operación ha terminado, vuélvasele a su sitio.

Para impedir que las partes blandas se desprendan del fragmento óseo, se las puede fijar a él, por medio de algunas agujas gruesas, antes de cortar el fragmento.

c. **Procedimiento de Chipault: trepanación bilineal, con trabécula plástica intermedia.**— «Córtense hasta el periostio las partes blandas siguiendo tres lados de un trapecio, cuyo cuarto lado, lado corto, dirigido hacia la parte de la base del cráneo, corresponderá al pedículo. A nivel de las partes blandas retraídas, incíndase el periostio; luego, despéguesele a lo largo de las dos incisiones verticales y atáquese el cráneo por dos coronas de trépano en las extremidades superiores de dichas incisiones.

»A nivel de las tiras de perios-

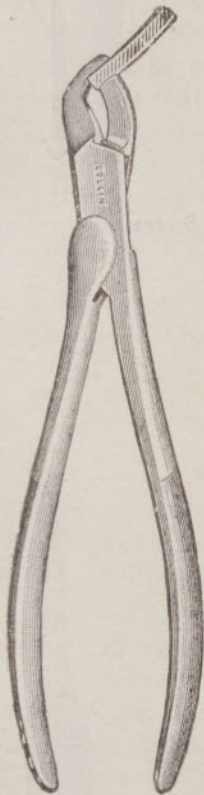


Fig. 547. — Craniotomo de Lannelongue



Fig. 548. — Escoplo de Chipault

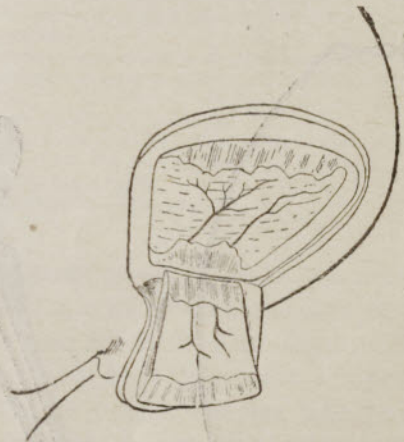

Fig. 549. — Craniectomía temporal (Chipault)

tio reclinado, quítense dos tiras de hueso, ya por nuevas coronas de trépano subintrantes (hechas con preferencia con las pinzas-trépano de Farabeuf), ya con las pinzas sacabocados de Mathieu, ya con el craniotomo de Lannelongue (fig. 547), según el espesor y la dureza de la pared.

»Entre las dos extremidades superiores de los hoyos, atáquese la pieza ósea con el escoplo de Chipault (fig. 548), primero descamando la tabla externa, y luego cortando el diploe y la tabla interna mediante dos o tres golpes de escoplo,

(1) Véase v. Winiwarter, *Lehrb. der Chir. oper.*, pág. 198 (1895).

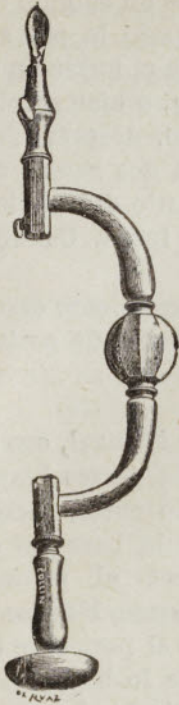


Fig. 550
Trépano de trinquete con perforador de Doyen




Fig. 551
Fresas esféricas de Doyen



Fig. 552
Mensurador



Fig. 553
Sierra con corredera de Doyen




Fig. 554
Sierra-hilo de Gigli

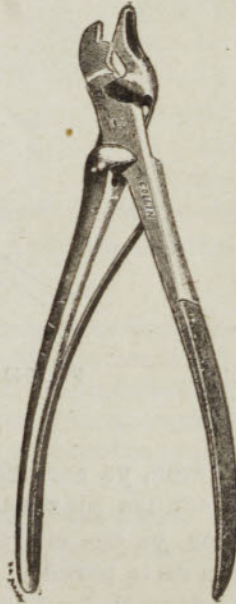


Fig. 555
Pinzas sacabocados de Doyen



Fig. 556
Escoplo con prominencia roma



Fig. 557
Gubia perforante

partiendo de uno de los hoyos y muy oblicuos con relación a las superficies del cráneo. Trátase de la misma manera el borde inferior de la pieza» (fig. 549).

d. Hemicraniectomía temporal o exploradora de Doyen (1). — «Abrir el cráneo como se abre el abdomen, dice este hábil e ingenioso cirujano, poner al descubierto y explorar, en caso de diagnóstico incierto, todo un hemisferio cerebral desde la frente al occipucio, tal es el método que nos proponemos.»

Aparato instrumental de Doyen:

Un trépano con trinquete provisto de un portatallos y de un tallo perforador (fig. 550);

Dos fresas esféricas de 12 a 16 milímetros para montar en el trépano (fig. 551);

Un mensurador del espesor del cráneo (fig. 552);

Una sierra-hilo (fig. 554);

Unas pinzas sacabocados (figura 555);

Un escoplo con una prominencia lateral roma (fig. 556);

Una gubia perforante (figura 557).

Técnica. — «Incíndase la piel desde la protuberancia nasal a la protuberancia occipital; lateralmente, prólonguese la sección hacia el arco cigomático por delante, y por detrás hacia la oreja. La arteria temporal y sus principales ramas ocupan el pedículo de este vasto colgajo.

»Ábrase el cráneo por cinco o seis puntos, por fuera del seno longitudinal superior, por encima del seno lateral y por la parte baja de la cara temporal. Se emplea, para este efecto, una fresa especial de forma esférica que puede alcanzar la duramadre sin hierla y que es manejada, ya con un berbiquí, como las antiguas coronas de trépano, ya mejor con un motor eléctrico unido a este instrumento delicado por un cordón flexible de una resistencia extrema.

»Secciónense los puentes óseos intermedios a los cinco o seis puntos así perforados (fig. 558).

»Para ello, con la sierra de corredera de Doyen, en posición oblicua, se ataca en bisel la tabla externa y el diploe desde un orificio al otro y luego se completa la sección con ayuda del escoplo de espaldón de Doyen o de Chipault. Recientemente, Fed. Schoefer, Marion y otros cirujanos han empleado la sierra-

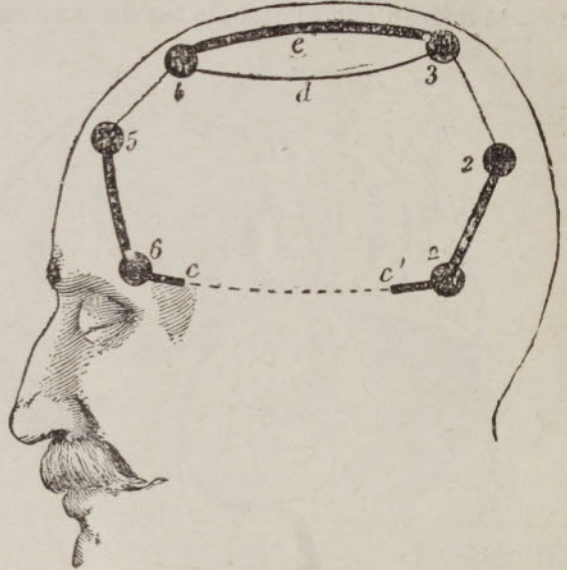


Fig. 558. — Hemicraniectomía temporal de Doyen, comprendiendo la casi totalidad del parietal, de la escama del frontal y del temporal.

1, 2, 3, 4, 5 y 6, orificios de ataque del colgajo óseo, cebados primero con una barrena, y luego profundizados con una fresa hasta la duramadre.

1-2, 3-4, 5-6, líneas de sección con la sierra de corredera hasta la tabla interna exclusivamente y luego con las pinzas sacabocados.

2-3, 4-5, líneas de sección con el escoplo.

cc', pequeñas líneas de fisuración del pedículo con escoplo y luego se fractura el resto del pedículo (línea punteada) invirtiendo el colgajo hacia fuera.

4 e 3, 4 d 3, fragmento óseo resecado.

(1) Consúltase Doyen (de Reims), *La Chirurgie du cerveau* (Congr. fr. de chir., pág. 735, 1895). y Marcotte, Tesis de París, Diciembre de 1896; Fed. Schoefer, *Annals of Surgery* (1903), t. I, pág. 505; Marion, *Arch. génér. de Médéc.*, 26 de Abril de 1904.

hilo de Gigli. Desde un orificio de fresa al otro, se introduce primero una hoja elástica metálica que despega la duramadre y protege al cerebro con sus envolturas. Sobre ese «conductor» se hace resbalar una sierra de Gigli cuyos extremos salen por dos orificios vecinos y se sierra de dentro afuera el puente intermedio.

»Así aislada la periferia del colgajo craneano, mediante dos o tres martillazos, se fisuran con el escoplo los dos extremos del pedículo. Se levanta entonces el colgajo con una palanca o una legra y, fracturando suavemente lo que queda del pedículo óseo, se invierte sobre la oreja el colgajo osteocutáneo (fig. 559).

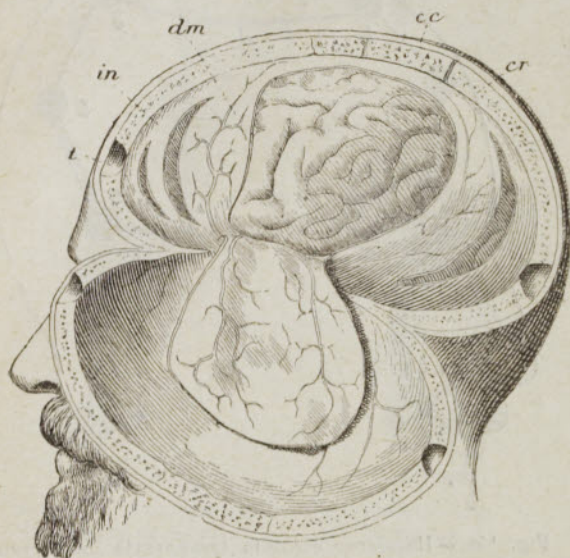


Fig. 559.— Postigo osteocutáneo derribado hacia abajo (Según Marcotte)

cc, cuero cabelludo. — cr, cráneo. — dm, duramadre. — in, incisión curvilínea de la duramadre. — t, orificios de ataque del colgajo

»Si ninguna coloración especial viene a indicar el sitio de la lesión, practíquense de abajo arriba, entre las ramas de la arteria meníngica media, secciones curvilíneas paralelas, de manera que se pueda explorar sucesivamente toda la superficie del hemisferio así descubierta. Otras veces, hágase un vasto colgajo de la duramadre, para recoserlo en seguida por medio de una sutura a punto por encima con seda.

»Extirpados los coágulos o el tumor, vuélvase a cerrar el

cráneo, poniendo en su sitio el vasto postigo osteocutáneo que, por regla general, es reunido sin desagüe por una sutura de puntos separados con crin de Florencia, que atraviesan sólo los tegumentos.»

La incisión de la piel, añade Doyen, es ligeramente modificada, según que se quiera interesar más el lóbulo frontal o el lóbulo occipital. En varios enfermos, con un fin puramente estético, este cirujano ha empezado la incisión por delante en el límite de la cabellera. En otros, ha seccionado el frontal a partir de la protuberancia nasal. Una estrecha venda de Esmarch permite evitar la pequeña hemorragia que dan las arterias subcutáneas de la región.

e. Craniectomía de Lannelongue (de París). — Indicada para favorecer el desarrollo y la expansión del cerebro «en los microcéfalos, en los niños atrasados y en los jóvenes que presentan, con o sin crisis epilépticas, trastornos motores o psíquicos».

Dos procedimientos: *a. Craniectomía lineal*. — Después de haber afeitado el cuero cabelludo y tomado las precauciones de asepsia usual, hágase a fondo sobre el parietal izquierdo una incisión anteroposterior, de 10 a 15 centímetros de largo, paralela a la sutura sagital y colocada a 2 centímetros por fuera de ella, entre las suturas frontoparietal y lambdoidea. Despéguese el periostio con la legra a derecha e izquierda de la incisión.

Ábrase el cráneo por una corona de trépano en una de las extremidades de

la herida. Reséquese el parietal en toda su longitud y en una anchura de 6 a

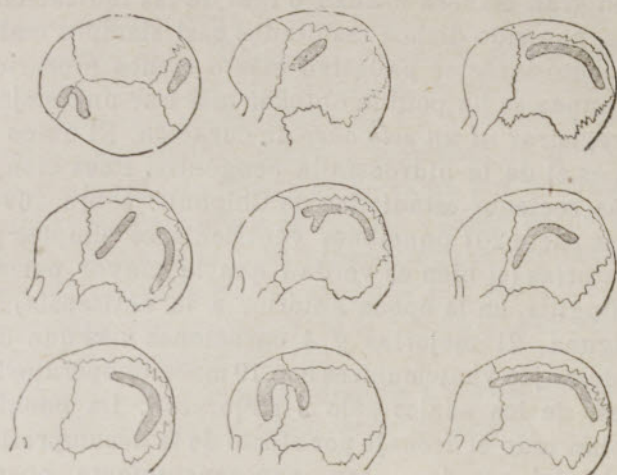


Fig. 560. — Craniectomía. Trazados diversos (Lannelongue)

10 milímetros o más, despegando la duramadre con un instrumento romo y escindiendo el hueso al mismo tiempo con las pinzas cortantes de Lannelongue. Si se pasa de las suturas óseas, despéguese prudentemente la duramadre a su nivel. Salvo indicaciones especiales, no se debe incidir la duramadre.

Sutura del cuero cabelludo «con desagüe permanente para evitar fenómenos de compresión». Cura aséptica.

b. Craniectomía a colgajos. — El profesor Lannelongue comprende con este título «las incisiones con pérdida de substancia del cráneo combinadas de manera que se tracen colgajos que queden adherentes por una base ósea más o menos ancha». Estos colgajos son practicados, ya en un solo hueso (parietal, rara vez frontal), ya en dos huesos contiguos (frontal y parietal, los dos parietales) (figs. 560 y 561).

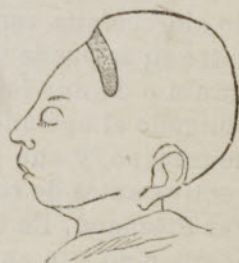

Fig. 561. — Craniectomía transversal (Lannelongue).

Para resecar el parietal, Heurtaux se ha servido únicamente del escoplo y del martillo.

Los resultados operatorios han sido muy bellos en manos de Lannelongue: 25 operaciones, 24 curaciones. En cuanto a los resultados terapéuticos, se nos permitirá por lo menos decir que son a veces animadores.

En 1894, Beck menciona 72 operaciones con 12 muertos, 17 por 100.

El único procedimiento racional, según v. Winiwarter, es el de Gersuny, que desprende circularmente toda la bóveda del cráneo.

II. — PUNCIÓN Y DRENAJE DE LOS VENTRÍCULOS LATERALES

Estas operaciones estarán indicadas *a priori* en todos los casos en los cuales, cualquiera que sea el volumen de la caja craneana, se observan síntomas debidos, ya a una colección anormal de líquido céfalorraquídeo, como en la hidrocefalia congénita ordinaria, ya a un derrame de serosidad más o menos abundante, como ocurre a veces a consecuencia de tumores intracraneales y

de la meningitis tuberculosa. Pero los resultados de la experiencia clínica parecen reducir en gran manera el cuadro real de las indicaciones: por lo que toca a los tumores, han sido dichos resultados casi siempre malos o han tenido naturalmente sólo un carácter paliativo más o menos precario. En la meningitis tuberculosa nunca se ha podido obtener más que una mejoría pasajera, y no se ha podido registrar *ni un solo caso* de curación. El único campo de aplicación que queda es el de la hidrocefalia congénita. Pues bien, he aquí lo que nos enseña la más reciente estadística de Chipault: sobre 262 intervenciones se cuentan por una parte 207 punciones ventriculares simples y repetidas con 105 muertes operatorias (si bien es verdad que la mayor parte fueron a consecuencia de meningitis, en la época anterior a la antisepsia), 75 sobrevivientes sin mejoría alguna, 21 mejorías y 4 curaciones más que dudosas; en otro grupo figuran 24 drenajes ventriculares con 19 muertes operatorias (79'4 por 100) y 5 sobrevivientes, de los cuales sólo 2 mejoraron. La punción y el drenaje ventriculares—sobre todo el drenaje por efecto de la decompresión brusca o deshidratación rápida del cerebro—son, por consiguiente, operaciones graves y no se consigue con ellas casi nunca curar a los pequeños enfermos a los cuales se practican. Las probabilidades de éxito, o solamente de mejoría, no equivalen ciertamente a las de muerte y de fracaso terapéutico.

Desde el punto de vista operatorio, es preciso distinguir dos series de casos de hidrocefalia ventricular: en una, los huesos del cráneo no están soldados entre sí; se puede puncionar directamente un ventrículo lateral a través de una sutura o de una fontanela; en la otra serie la soldadura es ya completa y se ve obligado el operador a fraguar la vía para el trócar por medio de una corona de trépano, y aun puede ser ventajoso practicar una amplia craniotomía preventiva antes de recurrir a la punción ventricular, conforme ha hecho observar Piéchaud. En cuanto al drenaje, constituye un tiempo operatorio que se asocia o no a la punción, según las circunstancias particulares y también según la idea que se tiene de su valor. Creemos inútil añadir que debe siempre el cirujano atenerse a los preceptos de la más rigurosa asepsia, antes, durante y después de la operación. Tenemos, pues, que describir: la *punción*, la *trepanopunción* y el *drenaje*.

1.º **Punción.** — En los hidrocéfalos de cabeza voluminosa se puede practicar la punción en todos los puntos, en la seguridad de llegar al ventrículo a una profundidad de 10 a 20 milímetros, puesto que la substancia o materia cerebral está en todas partes reducida a una tenue capa aplicada contra la cara o superficie interna del cráneo. Se acostumbra, sin embargo, tomar como punto de elección la fontanela anterior, a derecha o a izquierda de la línea media.

Se utiliza para el caso un trócar aspirador de pequeño calibre, como el de Potain o el de Dieulafoy, pero procediendo muy lentamente y evitando la evacuación completa; la cantidad de líquido que contiene la cavidad ventricular no pasa, por lo común, de 250 a 500 gramos (Chipault). Se hunde el trócar a través de los tegumentos sin previa incisión.

La punción debe ser repetida cada quince días o cada mes, hasta que se pueda formar concepto de su efecto. Después de haberla practicado, se comprime la cabeza con un vendaje apropiado.

2.º **Trepanopunción.** — El sitio de elección para la aplicación del trépano es el que W. Keen ha fijado desde 1888; se encuentra a 3 centímetros por detrás y encima del meato auditivo.

Después de haber fijado el sitio de elección, se practica una incisión crucial, cuyo centro corresponda a este punto (A. Broca), o bien se corta un pequeño colgajo cutáneo en Π (Chipault), se aplica una corona de trépano de 1 centímetro y medio, se divide crucialmente la duramadre y se hunde horizontalmente el trocar a una profundidad de 1 a 5 centímetros hasta obtener la sensación de resistencia vencida; desde el momento en que se retira el trocar, si se ha utilizado el aparato de Potain se derrama por la cánula un chorro muy tenue de un líquido completamente claro. En cuanto se ha terminado la evacuación del líquido, acto al que debe procederse por aspiración y siempre con lentitud, se cierra la pequeña herida cutánea por medio de una sutura, como después de una trepanación ordinaria, si el objeto que se proponía el cirujano era simplemente la trepanopunción.

La punción se podrá repetir más adelante a través de los tegumentos de la orecha ósea, del modo que queda dicho anteriormente.

3.º Drenaje. — Instituído por Keen en 1890, el drenaje se practica, ya con un tubo de caucho que se obtura por medio de una espita o tapón, ya con crin de Florencia u otro medio cualquiera, que sólo permita al líquido salir despacio y en poca cantidad.

El trayecto así trazado puede servir igualmente para el lavado de los ventrículos con la inyección de agua salada en su interior, etc., procediendo en todo de igual manera que se haría con la cánula del trocar en la punción simple y en la trépanopunción.

III. — DRENAJE SUBARACNOIDEO CRANEANO

No nos detendremos gran cosa en el estudio de este drenaje, por ser los elementos clínicos de apreciación poco numerosos todavía.

Puede estar indicado en el tratamiento de la meningitis, ya como simple medio de evacuación, ya como medio de modificación directa del proceso patológico; Ord y Waterhouse parece han curado, gracias a este drenaje, un niño afecto de granulía meníngea. Otros cirujanos lo han utilizado en la hidrocefalia externa e interna, ya con propósito deliberado, como Parkin, abriendo el gran confluente cerebeloso posterior por el procedimiento de Morton, ya en el curso de la operación, como Phocas y Vautrin, al reconocer que se trataba de la variedad meníngea de la hidrocefalia, variedad rarísima. Esta segunda clase de intervención, comprendiendo en ella el caso más complejo de Bilhaut (craniotomía circular y drenaje extracerebral), nos da 3 casos mejorados y 3 muertos.

Los únicos procedimientos verdaderamente típicos son los que consisten en instalar el drenaje en uno de los grandes confluente subaracnoideos del líquido céfalorraquídeo. Tales son el de Morton-Parkin y el de Chipault.

1.º Procedimiento de Morton - Parkin (1): *drenaje del confluente o lago bulbo-cerebeloso*. — Después de haber afeitado el cuero cabelludo y fijado la situación de la protuberancia occipital externa y la dirección de la cresta occipital, se practica en el lado izquierdo o derecho de la misma y a 1 centímetro de distancia una incisión vertical de 3 o 4 centímetros que sea paralela a dicha cresta,

(1) Consúltese Tribondeau, *Thèse de Bordeaux* (1894).

cuya extremidad superior está situada a un través de dedo por debajo del nivel de la incisión.

Divídanse sucesivamente hasta llegar al hueso los músculos trapecio, complejo mayor y rectos posteriores mayor y menor, y denúdense el hueso con la legra, mientras se separan las partes blandas a cada lado.

Trepánese el occipital, a nivel de la fosa cerebelosa, sin alcanzar la línea media, para evitar la herida del seno de la hoz del cerebelo, ni la línea curva superior del occipital para no caer sobre el seno lateral.

Incídase, finalmente, la duramadre y después la aracnoides, y una vez abierto el lago bulbocerebeloso, a imitación de Parkin, pásese una sonda curva a lo largo de la cara inferior del cerebelo, que se levanta suavemente: reemplácese, por último, la sonda por un tubo de drenaje muy fino o crines de caballo.

2.º Procedimiento de Chipault: *drenaje del lago o confluente silviano*.— Se trepana el cráneo a centímetro y medio por detrás del tubérculo retro-orbitario, no más atrás, para evitar la lesión de la arteria meníngea. Por igual razón, se incinde la duramadre siguiendo los tres quintos anteriores de la circunferencia del orificio y se la separa hacia atrás. Se punciona con un trócar la hoja visceral de la aracnoides; o bien se la incinde con el bisturí, o se la desgarrar, si así se prefiere, con dos pinzas de disección, y se establece el drenaje.

Este procedimiento es ciertamente más fácil que el precedente. «El profesor Terrier lo considera como el tratamiento del porvenir de la meningitis tuberculosa.» Se puede asimismo, según nuestro parecer, aplicarlo a la hidrocefalia, aun la ventricular, puesto que el sistema subaracnoideo queda *casi siempre* en comunicación con los ventrículos laterales por el agujero de Magendie. Tal vez, esta vía sería la menos peligrosa que pudiera elegirse.

IV. — CURA RADICAL DEL ENCEFALOCELE CONGÉNITO

Hoy, sobre todo después de la brillante operación que Périer comunicó en 1889 a la Academia de Medicina y después de la notable Memoria que P. Berger publicó el año siguiente, no se admite más que un solo modo de tratamiento del encefalocele: *la escisión cruenta, seguida de la reunión inmediata de la herida cutánea*. Se recurre a la escisión, *cualquiera que sea el contenido de la hernia*, salvando, por supuesto, las contraindicaciones fundadas en el estado general de la salud (atrepsia, debilidad congénita, etc.), en la coexistencia de otras deformidades graves y en las excesivas dimensiones de la brecha craneana.

Los resultados de la escisión, son ya, por lo demás, muy satisfactorios: sobre 50 casos que Chipault ha coleccionado en los últimos ocho años en diversos países, se cuentan 41 curaciones y 9 muertes (caquexia, meningitis aguda o crónica), o sea el 82 por 100 de curaciones.

1.º Procedimiento de Périer-Berger. — «Sujeto el niño a la anestesia clorofórmica, y afeitada y lavada cuidadosamente la región, trácense a uno y otro lado del pedículo del tumor dos colgajos laterales que se disecarán rápidamente hasta cerca de su base, practicando una hemostasia tan completa como sea posible; estos colgajos sólo comprenden la piel.

»Examínese luego y aíslese el pedículo membranoso del saco meníngeo, hasta que se aprecie el contorno completo del orificio óseo a través del cual se

prolonga. A ras de este orificio, atraviésese el pedículo con una aguja roma provista de una hebra de catgut doble, y después estréchesele en el mismo orificio óseo, por medio de dos o más ligaduras entrecruzadas dispuestas en cadena.

»Sepárese o extírpese luego de un tijeretazo, toda la parte del saco que traspasa de la ligadura: tóquese la superficie de sección con la solución anti-séptica y vuélvanse a colocar sobre la misma los colgajos cutáneos, que se reunirán y mantendrán en perfecto contacto por un cierto número de puntos de sutura bastante apretados, practicados con crin de Florencia.»

Si después de la disección de los colgajos constituye una dificultad el volumen del tumor, se le puede vaciar, ya por punción, ya por incisión, conforme propone Ch. Mayo.

2.º Procedimiento de Témoin (de Bourges).—Póngase la bolsa al descubierto, hasta el pedículo, después de haber practicado sobre el tumor una incisión longitudinal y disecado cuidadosamente la piel a uno y otro lado.

Mientras un ayudante levanta la bolsa colocándola casi verticalmente, *incíndase el tumor con el escalpelo* y después de derramado el líquido, *se examina el contenido*.

Si se puede pasar adelante, tírese de la bolsa para alargar su pedículo y colóquese en él unas pinzas de largas ramas lo más lejos posible. Córtese dicho pedículo con las tijeras por detrás de las pinzas. Sutúrese luego con seda, por dos series de puntos superpuestos y, después de haber quitado las pinzas, abandónesele.

Finalmente, cercénese de los colgajos cutáneos toda la parte sobrante, por medio de una incisión elíptica y reúnanse por medio de suturas superpuestas al tejido celular subyacente, de modo que quede obturado lo mejor posible el orificio de comunicación.

3.º Procedimiento de L. Picqué. — *Se empieza por una incisión exploradora* practicada en el punto culminante del tumor:

Abierta la bolsa, examínese su contenido para cerciorarse de si existe en él substancia nerviosa, y si la naturaleza de este contenido no impone la abstinencia, o si la simple reducción, recomendada por Sklifosowski, es imposible, escíndanse deliberadamente con el escalpelo y las tijeras curvas las porciones de encéfalo herniadas conforme lo efectuó Picqué en su pequeño enfermo (ectopia cerebrocerebelosa). Colóquense o aplíquense sobre los ramos de la piamadre algunas hebras de catgut. Tóquense con el termocauterio (si hay lugar a ello) algunos puntos del mismo pedículo.

Practicada esta resección, despréndase la duramadre de la cara interna de la piel y trátesela como un saco herniario, colocando un hilo de catgut a nivel del pedículo.

Reséquese, finalmente, la piel excedente y sutúresela luego con catgut. Ningún drenaje.

Cada uno de estos procedimientos tiene sus inconvenientes, como también sus ventajas. El de Périer-Berger no es otra cosa que *una extirpación en masa*, en la cual se hace imposible saber si la bolsa contiene o no masas nerviosas y cuál es la importancia fisiológica de estas masas. En los otros procedimientos, por el contrario, la incisión previa de la bolsa o del tumor puede proporcionarnos a tiempo datos útiles; pero, en cambio, se derrama cierta cantidad más o menos considerable de líquido céfalorraquídeo y la cara interna del tumor

queda al descubierto, siendo, por lo tanto, mayor el peligro de *shock* y de infección.

La elección depende, por lo menos este es nuestro parecer, de las dimensiones de la base de implantación del encefalocele, más bien que de su volumen: si la brecha ósea es ancha, los procedimientos de Picqué y de Témoín son, a nuestro entender, más prudentes; en los demás casos, que son los más numerosos, el procedimiento de Périer-Berger merece la preferencia a causa de su sencillez.

En cuanto a los encefalocelos de la base del cráneo que asoman por la nariz o por la boca, se comprende cuán difícil debe ser tratar de ligar su pedículo junto al orificio óseo. Operaciones preliminares variadas son entonces indispensables. Se hallarán, sobre este punto, preciosas indicaciones en la reciente Memoria de Fenger, quien obtuvo un éxito completo en uno de sus enfermos mediante la resección temporal del maxilar superior.

II

Raquis y médula espinal

1. — TREPANACIÓN Y RESECCIONES RAQUÍDEAS (LAMINECTOMÍAS)

§ 1. — TREPANACIÓN RAQUÍDEA

La trepanación se puede hacer en un solo canal vertebral o en los dos canales a la vez. Conviene especialmente en las regiones dorsal y lumbar.

Trepanación unilateral. Procedimiento de Chalot (1886). — En el lado en que se quiere abrir el conducto raquídeo, estando el sujeto acostado sobre el vientre, hágase a fondo a lo largo de las apófisis espinosas, una incisión de 10 centímetros al menos, a causa de la profundidad del canal.

Mientras un ayudante, con un gancho a propósito, separa fuertemente hacia fuera la masa de las partes blandas, despéguese el periostio sobre la o las láminas vertebrales en medio de la incisión.

Aplíquese una corona de 1 centímetro, después de haber dejado sobresalir 2 milímetros solamente la punta de la pirámide y después de haber ajustado el tope o cursor a 3 milímetros por arriba de los dientes de la corona.

Si es necesario, complétese la separación de la rodaja hundiéndola mediante un golpe seco con un instrumento romo; luego levántesela con la palanca y quítese.

Para ensanchar la brecha, no habría más que ensanchar la incisión y añadir más abajo dos o más aplicaciones de corona y hacer saltar con el escoplo las partes intermedias.

Aquí es menos fácil que en el cráneo herir la sustancia nerviosa, porque la médula espinal se halla a cierta distancia debajo de la duramadre.

Trepanación media bilateral. Procedimiento de Chalot. — Hágase una incisión igual que para la resección de las apófisis espinosas y denúdense a derecha e izquierda las apófisis y las láminas vertebrales.

Reséquense tres (o más) apófisis espinosas hasta su base.

Aplíquese una corona de 2 centímetros, después de colocar la punta de la pirámide, no en un intervalo o hiatus interespinoso del conducto, sino sobre la base misma de una apófisis reseçada, y luego quítese la rodaja.

Horsley, en 1887, teniendo que extirpar un tumor intramedular por indicaciones de Gowers, ha abierto primero el conducto dorsal por un procedimiento análogo al que acabamos de describir. Luego, a través de la brecha creada por el trépano, ha seccionado con cizallas las láminas vertebrales situadas arriba y abajo.

Después de abierto el raquis, el resto de la operación varía naturalmente según el diagnóstico o según sean las lesiones que se descubren.

§ 2. — RESECCIÓN DEL RAQUIS

La cirugía raquídea ha hecho en estos últimos años considerables progresos y su campo de acción tiende a aumentar de día en día. Se han atacado todas las regiones de la columna vertebral, los cuerpos vertebrales lo mismo que los arcos posteriores; se ha abierto más o menos extensamente el conducto vertebral; se han llevado los instrumentos a las meninges, a la médula misma y hasta a las raíces nerviosas (Albe, Horsley y Bennet, Chipault, Faure).

a. Resección de las apófisis espinosas.—Hágase a fondo, sobre las apófisis dorsales o lumbares, una incisión longitudinal de 7 centímetros, por ejemplo. Con la legra, denúdense los lados de las apófisis hasta las láminas vertebrales.

Divídanse los ligamentos supraespinosos e interespinosos que unen por arriba y por abajo las apófisis sacrificadas con las otras apófisis.

Secciónense las apófisis hasta su base, con cizallas o con tenazas incisivas.

b. Resección de las láminas vertebrales o laminectomía. Procedimiento subperióstico de Ollier (1): **1.º tiempo.**—Incisión longitudinal costeando la línea de las apófisis espinosas y de 12 a 20 o 30 centímetros de longitud, según la extensión de la resección proyectada. Denudación con la legra del flanco correspondiente de las apófisis espinosas y luego de las láminas vertebrales que se ponen al descubierto hasta las apófisis transversas y más allá, si se quiere al mismo tiempo extender la resección hasta las costillas correspondientes. Esta denudación da mucha sangre.

2.º tiempo.—Desprendimiento, con instrumento adecuado, bien cortante, del ligamento supraespinoso, del periostio que cubre el extremo libre de las apófisis espinosas y, si conviene, también de todos los tejidos interespinosos, de modo que se conserve absolutamente todo el aparato ligamentoso de la columna vertebral. Denudación de las láminas vertebrales del otro lado mientras se aparta hacia fuera toda la masa del tejido fibroso duro e interespinoso con las masas musculares. Conservación de los ligamentos amarillos, separándolos por medio del desprende-tendón.

3.º tiempo.—Una vez descubierta toda la cara posterior de la columna, ábrase el conducto raquídeo con unas cizallas de hojas acodadas y estrechas, de las que una, la inferior, es roma; Chipault recomienda especialmente las pinzas

(1) Consúltese Ollier, *Traité des résections*, pág. 833, t. III (1891); Kirmisson, *Traité de chirurgie*, pág. 674, t. III (1891); Chipault, *Revue de chir.*, pág. 579, Julio de 1891.

sacabocados con un diente plano de Mathieu; este modo operatorio conviene no solamente a los arcos cervicales y a las láminas lumbares, sino también a las láminas dorsales, a pesar de su dirección casi perpendicular y su exacta imbricación. Sólo que, para estas últimas, antes de pasar las cizallas por debajo de ellas, se cortan una serie de apófisis en su base.

Los demás tiempos de la laminectomía varían necesariamente según se trate de una lesión extradural o intradural. En el primer caso, una vez abierto el conducto raquídeo, reclinada o no la médula espinal a uno u otro lado con sus cubiertas, se pasa inmediatamente al tratamiento de la fractura (coágulos, esquirlas, fragmentos compresivos), del foco de tuberculosis (raspado, evacuación, ablación de secuestros, desagüe de Vincent), de los tumores intrarraquídeos. Luego se cierra la herida o se la deja abierta según el estado aséptico o no aséptico del foco operatorio.

En el segundo caso hay que abrir aún la vaina de duramadre por una incisión media y vertical entre dos pinzas de garfios que la levantan delicadamente y sólo después de esta nueva abertura se puede explorar directamente la médula espinal, las raíces nerviosas, sus cubiertas más íntimas y se puede cumplir, si es del caso, la indicación operatoria (ablación de coágulos, sutura de la médula, sutura de las raíces nerviosas, resección de estas raíces, desprendimiento de adherencias meningomedulares, ablación de los tumores intra o perimedulares). Cuando la operación final ha terminado y se ha asegurado la hemostasia, hay que cerrar con cuidado la brecha mediante una sutura a punto por encima de seda o de catgut a fin de detener la pérdida de líquido céfalo-raquídeo y prevenir la infección de las meninges internas. Luego, hay que reunir en dos planos los tejidos fibroperiósticos y la piel.

II. — PUNCIÓN RAQUIDIANA; OPERACIÓN DE QUINCKE

La punción raquidiana, tal como Quinke (de Hamburgo) la ha concebido y practicado desde 1890 en una hidrocefalia crónica sintomática de un tumor y aplicada después a otras afecciones del sistema cerebroespinal, consiste en abrir el gran fondo de saco subaracnoideo de la cola de caballo, pasando por el segundo o tercer espacio interlaminar. Esta es la pequeña operación que se practica en todas partes con el nombre de *punción lumbar*.

Ya hemos descrito extensamente en el capítulo de la *Anestesia medular* (pág. 57), la técnica hoy universalmente adoptada para la punción lumbar, ya se trate de una punción exploradora o de una punción seguida de inyección. No insistiremos en ello y nos contentaremos con reproducir aquí los antiguos procedimientos de Quinke y de Chipault, casi abandonados actualmente.

Procedimiento de Quinke.—Se emplean agujas de 3 a 7 centímetros de longitud, con un diámetro de 0mm,6 a 1 milímetro y provistas de un mandril, que se retira cuando se ha penetrado en el conducto raquídeo y se reemplaza por un pequeño aparato que sirve para medir la presión del líquido y la cantidad evacuada.

Estando el paciente acostado en decúbito lateral, las piernas encogidas sobre el cuerpo y la columna vertebral tan doblada como sea posible, después de haber reconocido las vértebras lumbares y marcado con una raya a la izquierda sus partes horizontales, húndase o clavese la aguja sobre la línea media entre las apófisis espinosas, en el niño, y de 5 a 10 milímetros a derecha o a izquierda de dicha línea en el adulto; en este último hágase penetrar el instrumento algo oblicuamente, de mane-

ra que se alcance la línea media al encontrar la duramadre. La profundidad que hay que alcanzar es de 2 centímetros en el niño y de 4 a 6 centímetros en el adulto. (Estas cifras equivalen al espesor total de los tejidos, piel, masa común y ligamentos amarillos, que separan el conducto subaracnoideo de la superficie exterior.)

Cuando se experimenta la sensación de haber alcanzado el lago, se retira el mandril, y si aparece el líquido, se añade el pequeño aparato ya mencionado. Si no aparece el líquido se hunde o retira ligeramente la aguja o se le imprimen movimientos de lateralidad. Pero jamás debe aspirarse.

Cuando el derrame se hace muy lento, o la presión baja a 40 milímetros o menos todavía, se debe quitar la aguja, comprimir ligeramente la herida o picadura y cerrarla con colodión yodofórmico.

Dice Quincke que según sea la fuerza del chorro se dejan salir o derramar de 20 a 100 centímetros cúbicos de líquido en el adulto y de 2 a 66 centímetros cúbicos en el niño.

La anestesia general es inútil, lo mismo que la local, pues la piel de la región es poco sensible.

Procedimiento de Chipault. — Colocado el individuo en decúbito lateral, con las piernas y el tronco en flexión, se fija y determina el espacio lumbosacro, reconociendo las apófisis espinosas de la quinta vértebra lumbar y de la primera vértebra sacra, que lo limitan. En uno de los lados de la primera apófisis espinosa sacra, se hunde penosamente el trócar a través de la piel y de la aponeurosis, extremadamente dura, dirigiéndolo hacia delante y ligeramente arriba y adentro. Penétrese al primer empuje a 2 o 3 centímetros en el niño y a 4 centímetros en el adulto. Casi siempre es necesario hacer penetrar el instrumento algo más profundamente, antes de rozar con su punta el borde inferior del primer arco sacro. Apreciado este borde, bájese un poco el mango del instrumento para salvar el obstáculo y húndase después el trócar o aguja todavía 1 centímetro más en el niño y 2 en el adulto. Retírese, finalmente, el mandril.

El líquido céfalorraquídeo se derrama en gruesas gotas, que oscilan, sincrónicamente a la respiración, en la extremidad del tubo antes de caer. Son ordinariamente claras como el agua cristalina.

Terminada la evacuación espontánea del líquido se oblitera la picadura con un poco de algodón al colodión.

Chipault, para practicar la punción, se sirve de dos cánulas (fabricadas por Collin) provistas de mandriles especiales, que tienen un diámetro de 1 a 2 milímetros y una longitud de 10 centímetros, y están graduadas exteriormente en centímetros, y hasta en milímetros en sus 6 centímetros medios, lo cual permite apreciar exactamente el grado de penetración.

III. — DRENAJE SUBARACNOIDEO RAQUIDIANO

El drenaje del sistema subaracnoideo medular ha sido apenas empleado, según creemos, desde que Quincke ha puesto a nuestra disposición la simple punción lumbar, y desde que son conocidas las infructuosas tentativas hechas por d'Essex Wynter y por algunos otros colegas en el tratamiento de la meningitis tuberculosa. Falta saber si este drenaje merece ser condenado definitivamente al olvido o si es susceptible de algunas aplicaciones especiales.

En este último caso, sería en la región lumbar inferior y con preferencia en el espacio lumbosacro o en su proximidad, en donde debería establecerse el drenaje.

Se practicaría el drenaje por medio de una incisión transversal del espacio dicho o por la laminectomía de la quinta vértebra lumbar.

IV. — CURA RADICAL DE LA ESPINA BÍFIDA (HIDRORRAQUIS)

Se ha comprobado que las tres cuartas partes de los niños afectos de espina bífida mueren antes del fin del primer año, y aun la mayor parte de éstos durante el primer mes de su vida. La rotura accidental, la ulceración del tumor, la meningitis consecutiva, explican perfectamente hasta cierto punto semejante mortalidad. Es preciso hacer notar, sin embargo, que los niños que presentan esa deformidad orgánica nacen generalmente débiles y raquíticos. Por lo tanto, antes de emprender una operación, a menos de existir una indicación urgente (peligro de rotura (1) o rotura muy reciente), si el estado general deja que desear, se procederá juiciosamente esperando algunos meses y aun algunos años, limitándose a la simple protección del tumor. Como dice muy bien Karewski, para decidirse a operar es preciso estar seguro de tener ante sí niños viables.

Por otra parte, todas las espinas bífidas, consideradas en sí mismas, no son racionalmente operables: si la fisura vertebral es muy extensa, si el tumor tiene un volumen extraordinario y no ofrece bastante piel normal para recubrir la brecha, o si conserva siempre las mismas dimensiones y está protegida por piel resistente, vale más no operar. La coexistencia de fenómenos paralíticos, de trastornos tróficos, no contraíndica la operación, pero impone una reserva absoluta en el pronóstico terapéutico de estas complicaciones. Senenko ha observado, sin embargo, una mejoría notable de los trastornos paralíticos después de la operación.

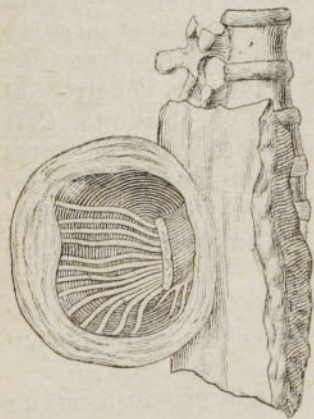


Fig. 562. — Espina bífida (Trevves); nervios alineados en un plano vertical.

Por operación entendemos la *escisión del tumor con el instrumento cortante*. Es el único modo de intervención que parece destinado cada día más, y con razón, a prevalecer en la práctica quirúrgica sobre todos los otros métodos terapéuticos hasta ahora propuestos.

Parécenos que no será inútil recordar, a manera de exordio, algunas nociones anatomopatológicas elementales acerca de esta afección congénita. La espina bífida es comúnmente *sesil* y en este caso encierra casi siempre (ocho veces entre 10 casos), además del líquido, un segmento de la médula espinal y algunos nervios: la médula (o el tractus medular que de la misma se desprende) ofrece con igual frecuencia diversas disposiciones anatómicas, pues tan pronto describe una curva en la cara interna del saco meningeo, adhiriéndose al mismo en algunos puntos, tan pronto toma allí inserción por medio de un ensanchamiento o un manojito de hacecillos disociados, como, finalmente, se extiende en forma de membrana más o menos tenue; en cuanto a los nervios que emanan o proceden de esta parte de la médula, afectan a menudo la disposición de una serie de asas transversales de convexidad posterior o bien están alineados en un plano vertical (fig. 562) para entrar, más abajo, en el conducto raquídiano. Esto es lo que más comúnmente se observa en las espinas bífidas de la mitad inferior del raquis (meningomieloceles). Otras veces, sobre todo en la región cervical, el hidrorraquis se presenta pediculado y sólo contiene líquido (meningocele). Finalmente, desde el punto de vista plástico, no es menos importante saber que la fisura vertebral unas veces presenta en sus bordes restos más o menos considerables de láminas vertebrales, y otras carece completamente de ellos o poco menos.

(1) Son casos de este género los que Walther y Monod han operado con éxito: uno a las cuatro horas, otro a los cinco días del nacimiento (Soc. de chir., 19 de Marzo de 1892 y 22 de Marzo de 1893).

Se pueden distinguir dos clases de escisión: la *escisión simple* y la *escisión plástica*, comprendiendo esta última un buen número de métodos derivados. Pero en ambas hay tres puntos esenciales que considerar: 1.º la *asepsis durante la operación*; 2.º la *oclusión hermética mecánica de la brecha meningea*, para impedir cuanto sea posible la pérdida secundaria del líquido céfalorraquídeo, y, sobre todo, para prevenir la producción de una fistula, origen frecuente de meningitis mortales, y 3.º la *asepsia después de la operación*, con objeto siempre de asegurar la reunión inmediata.

§ 1. — ESCISIÓN SIMPLE

Estando el paciente profundamente anestesiado por el cloroformo y en decúbito lateral, con la cabeza baja y la pelvis elevada, practíquense en el

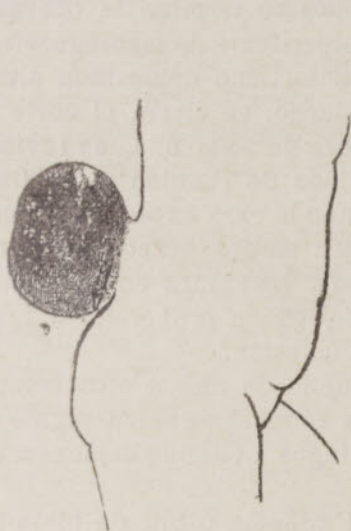

Fig. 563.—Espina bífida lumbo-sacra del volumen del puño, en una niña de dos meses y medio (Chalot).

ab, incisión de la piel

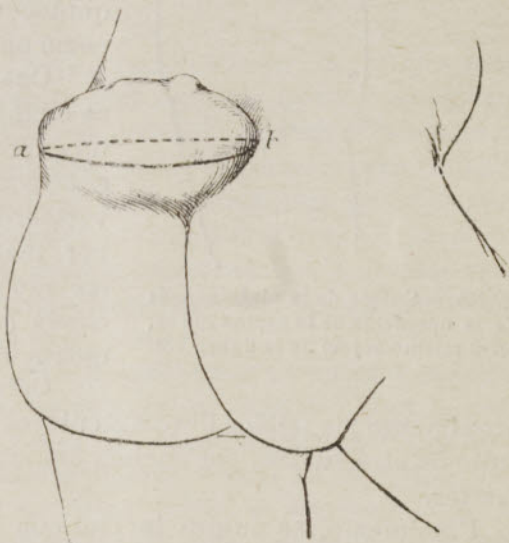


Fig. 564.—Espina bífida sacra inferior del volumen de una mandarina, en una niña de tres años y medio (Chalot).

ab, incisión de la piel

tumor dos incisiones cutáneas semi-elípticas, siguiendo su eje mayor vertical o transversal (figs. 563 y 564), por debajo del límite que se observa entre la piel normal y los tegumentos adelgazados y transparentes, *algo más arriba* en un lado que en el otro, para evitar el paralelismo de la línea de reunión cutánea con la de las reuniones profundas; es necesario, en todo caso, conservar suficientes tejidos para recubrir ulteriormente las partes subyacentes.

Diséquense a derecha e izquierda los colgajos cutáneos, hasta la base aparente del tumor.

Aíslese el saco meníngeo alrededor de su cuello, hasta el contorno de la brecha vertebral. Si se encuentra el operador molestado por el volumen del saco, se le punciona lateralmente y se deja salir el líquido *con lentitud*.

Incíndase luego extensamente el saco por un lado y examínese su interior. Si sólo contiene líquido y su cuello no es demasiado grueso, se liga o aprieta este último con una ligadura en masa, hecha con seda fina, que se mantendrá *por fuera*, pasando sólo un cabo de la ligadura al través con una aguja y anudando luego este cabo con el otro. Córtese los extremos al ras. Escíndase

el saco a medio centímetro de la doble ligadura, y para mayor seguridad ciérrase el pequeño muñón con una sutura apretada de seda fina.

En lugar de escindir el saco, Karewski lo retuerce, lo liga y lo encaja a manera de fuerte tapón en la pérdida de substancia vertebral.

Si el saco contiene médula espinal o una prolongación medular y nervios seccionese la inserción terminal de la médula o de sus prolongaciones, córtense o despéguese sus adherencias filamentosas, sepárese la membrana extendida que a veces representa la médula, diséquense con el escalpelo o las tijeras o despréndanse por una vigorosa tracción los gruesos cordones nerviosos que caminan por el saco hasta más allá del cuello, y hágase la reducción de todo el resto de órganos nerviosos dentro del conducto raquídeo (1). Después se termina la operación como en el caso precedente de meningocele.

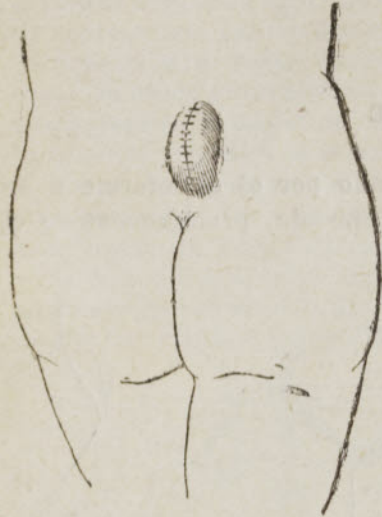


Fig. 565. — Sutura de la piel después de la operación de la espina bifida, en el mismo sujeto de la figura 563.

Cuando el cuello tiene demasiada altura, se escinde desde luego, se cierra el corte por una apretada sutura de seda fina, se invierte, si es posible, la línea de reunión en la fisura vertebral y se reúne la cara externa del cuello por medio de otra sutura practicada por el método de Lembert. La sutura en bolsa acolchada (*capitonnée*) puede proporcionar igualmente una buena oclusión.

Cerrado el cuello de una u otra manera, aproxímense los tejidos fibromusculares vecinos y reúnanseles exactamente por medio de otra sutura, por encima del muñón meníngeo, evitando dejar espacios muertos.

Finalmente, se sutura la piel con crin de Florencia o hilo de plata fino (fig. 565) después de haber reducido, si es menester, las dimensiones de los colgajos cutáneos por medio de algunos cortes de tijeras.

§ 2. — ESCISIÓN PLÁSTICA

La técnica de la escisión simple es, en resumen, aproximadamente la de las hernias abdominales, en las cuales nos ocupamos únicamente de recortar el saco peritoneal y ligar o coser su cuello sin tocar el orificio o conducto que ha dado paso al mismo. En la escisión plástica el cirujano se propone precisamente completar su programa cerrando la fisura ósea, por la cual se ha deslizado o escapado el hidrorraquis. Para ello dispone hoy de toda una serie de

(1) En cuanto sea posible, conforme ya habían hecho observar igualmente Bellanger (*Thèse de Paris*, 1891) y V. Rochet (*Arch. prov. de chir.*, pág. 536, 1892), es necesario conservar los elementos nerviosos que se descubren en el interior del hidrorraquis y atenerse a su disección metódica, a imitación de Périer, Hildebrand, Rosenbach, Picqué, etc. Pero si la disección es impracticable, es preciso no retroceder ante la necesidad de la escisión. La observación clínica ha demostrado que, en la mayor parte de casos, la escisión no provoca trastornos de la motilidad y de la sensibilidad, o que estos trastornos son insignificantes.

Por otra parte, la histología se expresa en el mismo sentido. Recklinghausen ha demostrado que la médula contenida en los tumores lumbosacros está casi completamente alterada, y según los estudios de Koch, la espina bifida cervical sólo presenta, por lo común, una prolongación no nerviosa de las astas posteriores de la médula.

procedimientos, llamados *osteoplásticos*, en los cuales utiliza, ya los huesos y el periostio de la fisura o de sus proximidades, ya los huesos y el periostio de un animal.

a. Procedimientos autoosteoplásticos.—Son en principio los mejores, y es preciso darles la preferencia siempre que sean aplicables.

1.º Procedimiento de Dollinger (1885) (*movilización de las láminas vertebrales*).—Consiste, una vez reseca el saco y suturado su cuello, en movilizar en forma de tira o cinta, con las cizallas o las tijeras, las láminas rudimentarias que festonean la fisura y suturarlas sobre la línea media. Dollinger ha obtenido así un éxito completo. Senenko (1889) lo ha logrado igualmente por un procedimiento análogo. V. Rochet (de Lyon) (1), finalmente, nos comunicaba, en 1892, un hermoso éxito personal en un niño de cuatro años aproximadamente, afecto de espina bífida cráneodorsal.

2.º Procedimiento de Bobroff (2) (1892) (*movilización de colgajos óseos pediculados, iliacos o costales*).—Teniendo que corregir o cerrar una fisura sacra que tenía la anchura del dedo índice, este cirujano practicó dos incisiones a lo largo del borde superior del iliaco, desprendió el glúteo mayor, cinceló, a expensas de la cresta iliaca, una pieza ósea de 3 centímetros de ancho por 2 de largo y 2 de grueso aproximadamente, la invirtió sobre la brecha espinal, con el periostio hacia delante contra la médula, sirviendo los músculos espinales de charnela, y la reunió a los bordes refrescados de la brecha por medio de dos puntos de sutura. El resultado fué excelente.

Para la espina bífida de la región dorsal, Bobroff propone obturar la fisura a expensas de las costillas adyacentes, cincelando su lámina externa, pero dejando los colgajos óseos adherentes a las partes blandas yuxtavertebrales y haciéndoles pasar *a través* de los músculos espinales, no por su superficie.

Según la señora Eliacheff (*Revue de chir.*, 1896), el procedimiento de Bobroff ha sido aplicado siete veces en Rusia, habiendo resultado 2 muertes y 5 éxitos (curaciones o mejorías).

3.º Procedimiento de A. Broca (3) (*desdoblamiento de las apófisis transversas*).—Viéndose este cirujano en el caso de procurar la oclusión de una fisura muy ancha, formada por cuatro vértebras (dos dorsales y dos lumbares), cuyas apófisis transversas sobresalían a cada lado, después de haber practicado la sutura de la duramadre sobre la línea media alrededor de la médula, desdobló o partió en dos las cuatro apófisis de cada lado con el escalpelo, paralelamente a sus caras, invirtió hacia dentro las ocho pequeñas láminas o tablitas así obtenidas y las suturó dos a dos sobre la línea media; únicamente las dos inferiores no pudieron ser puestas en contacto, a causa de lo ancho de la fisura.

4.º Procedimiento de Chipault (*dos colgajos periósticos u osteoperiósticos*).—Se cortan estos colgajos sobre el sacro, cuando se opera una espina bífida de la región sacra y no queda ningún vestigio o traza del arco vertebral. Bayer (4)

(1) V. Rochet (*Arch. prov. de chir.*, 1892).

(2) Bobroff (*C. f. chir.*, n.º 22, 1892).

(3) A. Broca. De las extirpaciones de la espina bífida (*Congr. de chir.*, Lyon, 1894).

(4) Bayer (*Prag. m. W.*, pág. 49, 1890).

había ya propuesto pedir prestados los colgajos periósticos al mismo canal sacro, para cubrir con ellos el saco una vez suturado.

b. **Procedimientos heteroplásticos.**—Nos contentaremos con mencionar la trasplatación del periostio de un conejo joven, practicada con más o menos éxito por Mayo, Jessop y Hayes, aplicando la superficie exterior contra el cuello del saco previamente escindido; citaremos también la oclusión de la fisura vertebral por medio de un segmento de omoplato de conejo, tal como P. Berger la ha practicado con buen éxito en una niña de siete semanas.

Cualquiera que sea el método de escisión empleado, la parte del apósito que recubre la línea de reunión es preciso que pueda permanecer aplicada en su sitio durante ocho días, sin que en este punto las piezas que lo componen lleguen a separarse en lo más mínimo de la superficie que han de proteger y sin que se dejen infiltrar por líquido alguno, pues de otro modo se corre el peligro de perder los pequeños operados por la infección secundaria debida al contacto inevitable de la orina y de las materias fecales. Para conseguir este deseado efecto nos servimos de algodón al colodión y aun mejor de emplastos adhesivos (como el de Socin, de v. Bruns, etc.), o de barnices impermeables.

Después de la cicatrización, se continúa comprimiendo la parte operada con un vendaje conveniente. Por desgracia, si bien la espina bífida queda curada, *se ve muy a menudo sobrevenir inmediatamente una hidrocefalia más o menos grave.* Este es el punto negro del pronóstico terapéutico.

La escisión plástica no se impone en absoluto por su carácter ni por sus resultados anatómicos. La mayoría de los cirujanos (Bayer, Karewski, Hildebrand, A. Broca, etc.) afirman, y aun nosotros mismos hemos podido comprobarlo varias veces, la verdad de este aserto, que la escisión simple basta generalmente para dar una cicatriz robusta y para evitar la recidiva.

V. — RESECCIÓN INTRADURAL DE LAS RAÍCES POSTERIORES DE LOS NERVIOS RAQUÍDEOS

La resección intradural de las raíces posteriores, practicada casi simultáneamente en 1858 por Abbe y Bennett, no pasó a ser una operación bien reglada sino un año después en manos de Horsley. Después ha sido estudiada de un modo especial por Chipault (1) y Demoulin.

Paeden constituir indicaciones para esta intervención cruenta: 1.º las neuralgias periféricas rebeldes, en las cuales se han agotado, no sólo los recursos médicos, sino también los demás medios de la cirugía, y en que hay interés en atender a la función motriz, y 2.º las neuralgias radicales que han resistido a la terapéutica médica.

Procedimiento de Chipault. — «Dos o tres días después de una laminectomía previa (la operación se practica en dos sesiones), se separan los labios de la herida, se pone extensamente al descubierto la cara posterior del forro o estuche dural y se le incinde longitudinalmente; la médula y las raíces quedan entonces al descubierto.

»Aíslese perfectamente la raíz que se trata de resecar, levántese con un gancho romo y secciónesela de abajo arriba con ayuda de unas tijeras muy

(1) Chipault, *Travaux de neurologie chirurgicale* (1895), y *Traité de chirurgie* de Le Dentu y Delbet, t. IV, pág. 873 (1897).

cortantes acodadas sobre el plano y de mango largo, primero al ras de su inserción medular y después al ras de su salida de la duramadre; estas secciones deben hacerse sin ejercer estiramientos de ninguna clase, la interna para no herir la médula y la externa para no herir la raíz anterior, en este punto muy próxima a la posterior.

»Con estas precauciones se puede resecar más de 1 centímetro de las raíces cervicales, 3 o 4 de las dorsales y todavía mayor longitud de las raíces lumbares y sacras.»

Es preciso no olvidar que la resección intradural es una operación grave, puesto que, según nos dice Chipault, de 7 operados 2 han muerto de *shock*. No se debe recurrir a ella más que en los casos de absoluta necesidad y en condiciones bien determinadas.

Desde el punto de vista terapéutico, se ha observado siempre la disminución considerable o la desaparición completa de los dolores. Entre otros, el enfermo que Chipault ha presentado al Congreso francés de Cirugía de 1895 y últimamente (17 Enero de 1897) a la Academia de Medicina, y al cual había reseca la octava raíz posterior cervical derecha para curar una neuralgia rebelde del miembro superior, no sufría ya después de la operación, es decir, desde más de dos años. Ch. Monod y Chipault han reseca igualmente la última raíz cervical, la primera dorsal y una parte de la segunda por una neuralgia rebelde del muñón del brazo.

[Con el nombre de operación de Förster se ha renovado esta operación de resecar las raíces posteriores de los nervios raquídeos, aplicándola dicho autor contra los dolores fulgurantes y las crisis gástricas de la tabes. La resección radicular comprende los últimos pares dorsales y primeros lumbares; generalmente no se resecan más de dos seguidos para que no desaparezca por completo la sensibilidad de las partes.

También se ha aplicado como tratamiento en la enfermedad de Little para hacer desaparecer las contracturas.

Los resultados no han sido tan favorables como se creyó en un principio, de manera que dista mucho de ser un tratamiento eficaz que compense los graves peligros que la operación lleva en sí. — (N. del R.)]

VI. — ENDEREZAMIENTO RÁPIDO DEL RAQUIS EN EL MAL DE POTT Y LAS ESCOLIOSIS GRAVES

§ 1. — MAL DE POTT

El método primero de Calot — caracterizado por la *escisión preliminar de las apófisis espinosas salientes*, la *sección lineal de los cuerpos vertebrales* en ciertos casos y el *enderezamiento brusco con ayuda de fuertes tracciones o presiones* — está hoy completamente abandonado en favor de maniobras mucho más suaves y más prudentes.

La técnica del enderezamiento rápido comprende dos tiempos principales: la *reducción* y la *contención* con un gran aparato enyesado que envuelve el tronco, el cuello y a veces la cabeza, excepto la cara.

1.º **Reducción.** — Puede hacerse en posición vertical u horizontal.

a. *Posición vertical.* — Empleada en los casos ligeros, en los que la reducción es fácil. El niño, sin dormirlo, es suspendido del aparato de Sayre por medio de una doble fronda occípitomentoniana análoga a la que describiremos más adelante. Se le eleva hasta que los pies no toquen el suelo. Se pueden ejercer tracciones sobre los miembros inferiores, ya mediante pesos, ya por los ayudantes, mientras el cirujano aprieta directamente con sus manos sobre la gibosidad.

Levassort y Bilhaut han propuesto suspender al niño «cabeza abajo» a fin de poder practicar la anestesia sin peligro.

Obtenida la corrección, se aplica inmediatamente un gran aparato enyesado como diremos más adelante y la suspensión no se suprime hasta que el yeso está sólido (fig. 569).

b. *Posición horizontal.* — Conviene a los casos muy pronunciados. El niño, echado sobre la mesa de operaciones, en decúbito prono, siempre bajo el narcotismo clorofórmico, se aplica sobre la nuca y debajo del mentón un pequeño

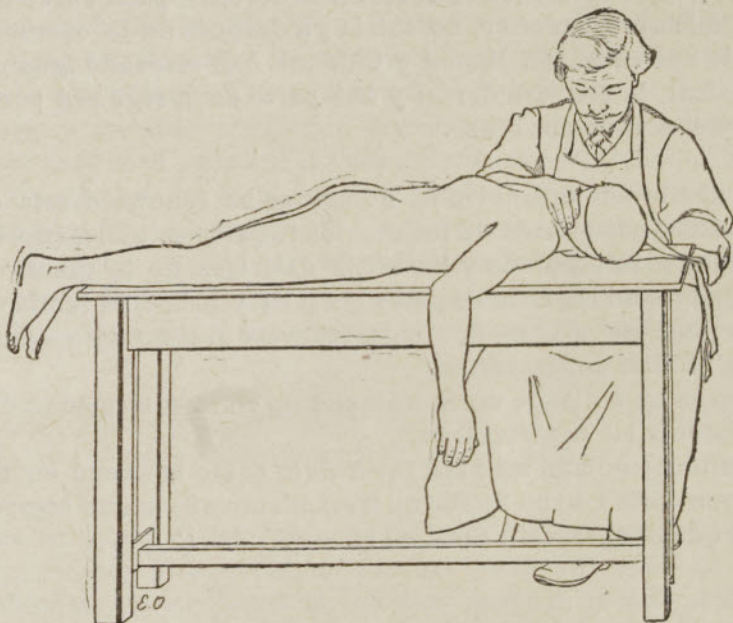


Fig. 566. — Enderezamiento de la gibosidad póstica

Niño en decúbito prono sobre la mesa de operaciones: se ha aplicado a la cabeza un vendaje de tela que servirá para practicar la extensión de la columna raquídea

vendaje de tela (fig. 566) que tiene por objeto facilitar la extensión ejercida luego sobre la cabeza y por su intermedio sobre el raquis. Este vendaje se construye de momento con dos vendas, largas de 80 a 90 centímetros aproximadamente, que se aplican por su parte media, la una sobre el mentón y la otra sobre la parte posterior de la cabeza. Los extremos de las vendas vienen a reunirse encima de la oreja de cada lado y se fijan sólidamente una a otra en este punto por medio de alfileres imperdibles. A 20 o 30 centímetros de este punto de intersección, los extremos flotantes de las vendas son cogidos por las manos de un ayudante vigoroso, y si es posible ya ejercitado. Es todavía más cómodo anudar estos extremos uno a otro a cada lado y encajar los nudos en las ranuras laterales de una varilla transversal, por ejemplo, en los ganchos

de la pieza metálica transversal del aparato de suspensión de Sayre. El ayudante cogerá esta barra con las dos manos para hacer la extensión del raquis. A este ayudante se le asocian otros dos, no menos vigorosos, que tiren de los dos brazos.

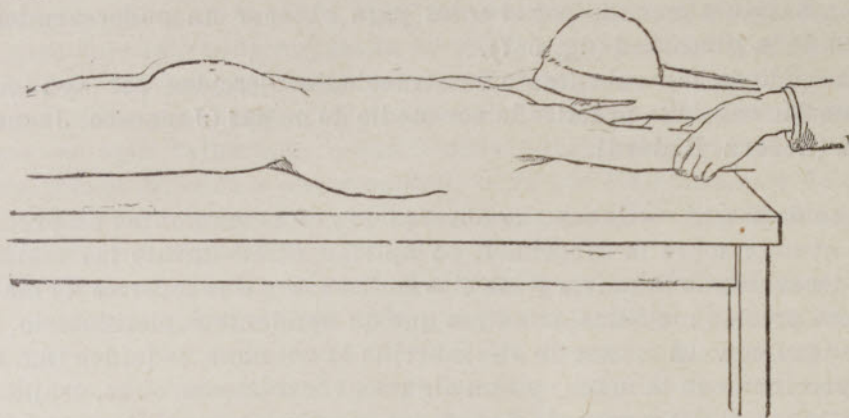


Fig. 567. — Enderezamiento de la gibosidad póstica

La gibosidad se ha borrado casi por completo, mediante las maniobras de extensión y contraextensión únicamente

Otros dos ayudantes se colocan del lado de los pies, para tirar de los miembros inferiores, esto es, de la extremidad inferior del raquis.

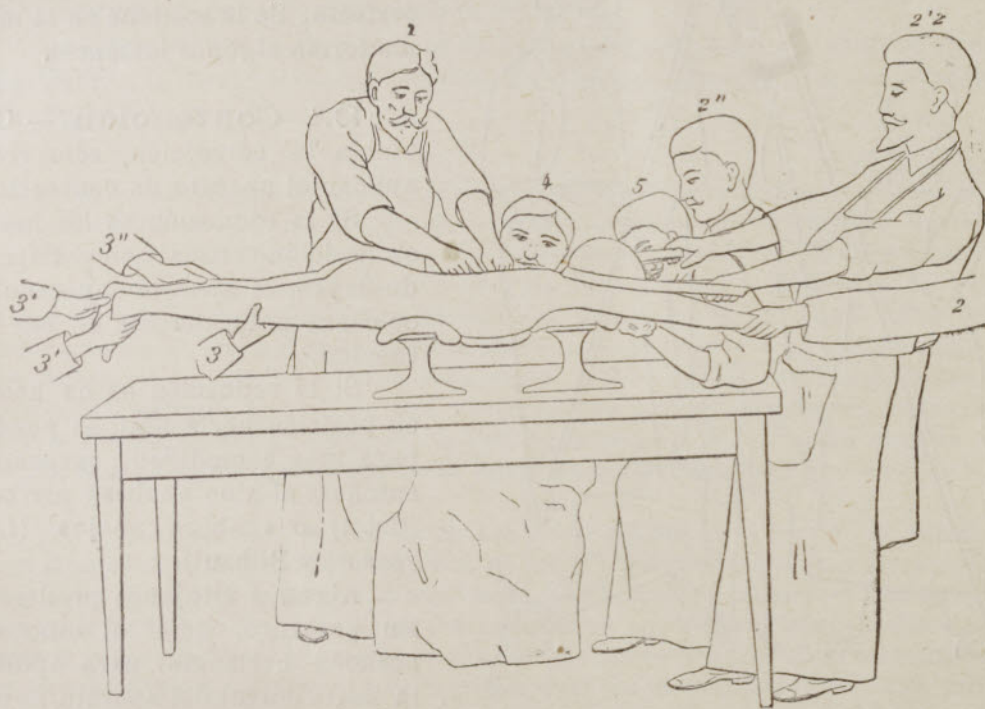

Fig. 568. — Enderezamiento de la gibosidad póstica

Corrección completa obtenida por la presión directa del operador durante las maniobras de extensión y contraextensión practicadas por los tres ayudantes situados junto a los pies del paciente y los tres ayudantes que se hallan junto a la cabeza del mismo.

1, operador. — 2, 2' 2' y 2'', ayudantes situados junto a la cabeza. — 3, 3', 3' y 3'', ayudantes situados junto a los pies. — 4, ayudante suplementario, de rodillas, que sostiene de abajo arriba la columna raquídea. — 5, ayudante encargado de la anestesia.

Extensión y contraextensión. — En un momento dado, entran los ayudantes simultáneamente en acción, y tiran de una manera metódica y progresiva hasta el desarrollo máximo de sus fuerzas, puesto que el raquis, aun el de los

niños más tiernos, tiene una resistencia mucho mayor de lo que generalmente se cree; sin embargo, bueno será no pasar, en las tracciones, de una fuerza de 60 a 80 kilogramos, y se puede, por lo demás, servirse del dinamómetro para hacerse cargo de la fuerza de tracción. Estas maniobras de extensión y contraextensión bastan a menudo por sí solas para obtener un enderezamiento casi completo de la gibosidad (fig. 567).

A menudo se han substituído las tracciones ejercidas por ayudantes por una extensión continua practicada por medio de poleas (Jonnesco, Jeannel) o de tornillos (Lorenz, Redard).

Presión directa. — Cuando se observa que estas maniobras no producen ya efecto corrector sobre la gibosidad, se aplican directamente las manos sobre ésta, y descansando la pelvis y las clavículas sobre dos soportes de madera, se ejerce una presión metódica, mientras que un ayudante suplementario, de rodillas, sostiene con sus manos de abajo arriba la columna raquídea (fig. 568).

Se perciben con la mano, y aun algunas veces pueden oírse, crujidos óseos, que atestiguan el desengranaje de los dos segmentos raquidianos y el deslizamiento de las vértebras unas sobre otras.

Uno o dos minutos bastan generalmente para la corrección perfecta. Se la sostiene en la misma forma algunos instantes.

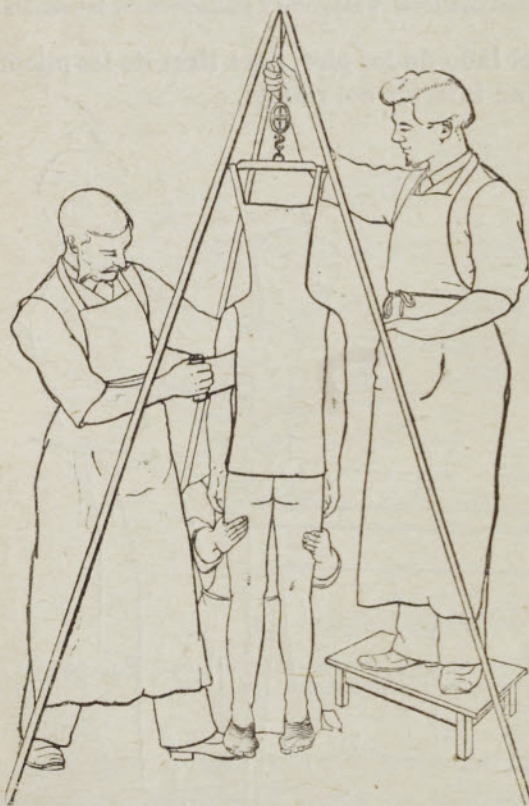

Fig. 569. — Enderezamiento de la gibosidad póstica

Aplicación del vendaje enyesado de Calot, mientras el paciente está suspendido por medio del aparato de Sayre y un ayudante practica la contraextensión tirando de los miembros inferiores.

2.º Contención. — Obtenida la corrección, sólo resta aplicar el aparato de contención.

Si la reducción se ha hecho en posición vertical con el trípode de Sayre, el aparato enyesado se colocará naturalmente en esa situación.

Si la reducción se ha hecho en posición horizontal, se puede, para más comodidad, suspender entonces al niño «cabeza arriba» (Calot) o «cabeza abajo» (Levassort y Bilhaut).

Algunos cirujanos prefieren, sin embargo, dejar al niño en posición horizontal para aplicar la parte dorsal del aparato enyesado y solamente suspender al sujeto para aplicar la parte cervical del mismo aparato. Reemplazando un ayudante al cirujano hasta después de seco el yeso, empié-

cese por aplicar, a nivel de la gibosidad, torundas de algodón entrecruzadas que, comprimidas por las vendas enyesadas, penetrarán en cierto modo a la fuerza, como una verdadera cuña, en la espalda, es decir, continuarán en el aparato la compresión muy poderosa que ejercían las manos del ayudante

a nivel de la gibosidad. Esas torundas tienen de 10 a 15 centímetros de largo y miden dos traveses de dedo de espesor; la presión es más vigorosa si se hacen con algodón hidrófilo. Por encima de esas torundas y abrazando la totalidad del tronco se pasan rollos de algodón ordinario. Hay que cuidar de aplicar una capa bastante gruesa de algodón, 2 o 3 centímetros por lo menos, en todos los puntos para que la venda enyesada no pueda ejercer en parte alguna presión dolorosa. Las vendas enyesadas se colocan luego por el método ordinario sobre ese algodón y se ajustan sobre la totalidad del tronco. Las vendas deben empaparse en agua caliente para que la consolidación del aparato no requiera más que algunos minutos — punto capital, — ya que los ayudantes deben mantener la extensión del raquis y la compresión directa sobre la gibosidad durante todo el tiempo que requiera la consolidación.

El cirujano arrolla otras vendas enyesadas alrededor del cuello y de la cabeza, no dejando descubierta más que la cara, desde la línea superciliar hasta el mentón. Cuando la parte cervical del aparato está seca, se cortan las vendas de tela que habían servido para la extensión de la cabeza y se suspende la administración del cloroformo. Éste es siempre bien soportado por los niños durante la suspensión.

Se hace ejercer sobre el raquis, por dos ayudantes (tirando fuertemente de los muslos del niño), una tracción de 80 a 100 kilogramos, tracción medida con el dinamómetro, hasta que la consolidación del vendaje enyesado sea completa. La operación dura de quince a veinte minutos.

La duración del tratamiento es de seis meses a un año. Se cambia el aparato cada tres o cuatro meses. Después del segundo o tercer aparato se permite al niño andar, llevando un corsé.

Calot no ha observado jamás parálisis ni otro accidente alguno nervioso después de sus intervenciones; ha visto, por el contrario, desaparecer la parálisis dentro de los diez primeros días en seis de los ocho niños que ha sometido al enderezamiento. En cuanto a los resultados lejanos, como se trata de una enfermedad de evolución muy larga y de una localización especial, ignoramos todavía cuál puede ser la influencia de la corrección operatoria sobre la consolidación o no consolidación del raquis a nivel del foco morbosos, que ha sido de este modo más o menos extensamente dislocado. Ménard (1) y Brun han observado en sus investigaciones cadavéricas una separación de 2 a 10 centímetros. Por ahora se impone una gran reserva para juzgar esta intervención operatoria en cuanto a sus efectos remotos o lejanos.

[El enderezamiento brusco de la gibosidad póstica indicado en el texto está actualmente abandonado por completo, no sólo por los graves peligros que lleva anexas, entre los cuales se cuenta la muerte de los pacientes durante la maniobra, sino por resultar ilógico como medio de tratamiento ya que dada la poca facultad osteogénica de las vértebras afectas es imposible que pueda llenarse el espacio hueco que queda entre las inmediatas al foco morbosos, después de practicado el dicho enderezamiento brusco. Hoy no tiene más que un interés histórico. — (N. del R.)]

§ 2. — ESCOLIOSIS

El mismo cirujano (2) ha hecho extensivo su método de enderezamiento brusco, por la acción del cloroformo, a las escoliosis graves, aquellas en las cuales la gibosidad costal es de las más pronunciadas. Pero no es posible conocer todavía el alcance exacto de esta nueva aplicación.

(1) Ménard, *Acad. de méd.*, 11 de Mayo de 1897; Ménard Brun, *Soc. chir.*, 12 de Mayo de 1897.

(2) Calot, *Note sur la correction opératoire des scolioses graves* (Masson, ed., 1896).