



Virus en patología pulpar y periapical. Revisión de la literatura

Scarlette Hernández Viguera¹, Enric Jané Salas², Eugenio Velasco Ortega³,
Juan José Segura Egea³, José López-López²

¹Facultad de Medicina, Universidad Austral de Chile, Valdivia, Chile. Doctorado en Ciencias Odontológicas, Universidad de Barcelona. ²Departamento de Odontostomatología. Facultad de Odontología. Universidad de Barcelona. ³Departamento de Estomatología, Universidad de Sevilla.

Correspondencia: José López-López, Campus de Bellvitge, Departamento of Odontostomatología, Pabellón de Gobierno 2ª Planta, C/ Feixa Llarga s/n, 08907 L'Hospitalet de Llobregat, Barcelona. e-mail: jl.lopez@ub.ed

RESUMEN

Introducción: Las infecciones de origen endodóncico son infecciones polimicrobianas que pueden tener diversas manifestaciones clínicas y radiológicas. La presencia de virus en diferentes patologías pulpares y periapicales está en investigación con el fin de asociar su presencia con las lesiones radiolúcidas apicales y sus sintomatología. El objetivo de este estudio es analizar la evidencia científica disponible en la actualidad que relaciona la presencia de virus en diferentes patologías de endodoncia y sus posibles implicaciones clínicas.

Métodos: Se hace una revisión en la base de datos Medline/Publine, utilizando diferentes parámetros de búsqueda, seleccionando posteriormente los artículos más relevantes, que cumplieron con el criterio de búsqueda. De igual manera se hace una búsqueda en Scielo e IME.

Resultados: Se incluyeron un total de 21 artículos, de los cuales 17 detectan la presencia del virus en una de las muestras. En tres de los estudios, la presencia viral no se encontró en ninguna de las muestras estudiadas. Los virus que se encontraron con mayor frecuencia fueron el virus de Epstein-Barr y citomegalovirus; sin embargo, en algunos de estos estudios han aparecido agentes virales como el herpes humano 6 y 8 virus. La relación entre presencia viral y sintomatología no es posible detectarla en todos los estudios, y lo mismo sucede con el tamaño de la lesión.

Conclusión: Es necesario examinar y comprender la relación microbiológica que se establece en las patologías de origen endodóncico, dando lugar a nuevas opciones terapéuticas y de tratamiento.

PALABRAS CLAVE

Herpes virus; Papilomavirus; Citomegalovirus; Virus de Epstein-Barr; Periodontitis apical; Infección endodóncica; Lesión periapical.

ABSTRACT

Introduction: Infections of an endodontic origin are polymicrobial infections that can have diverse clinical and radiographic manifestations. Recently, the presence of viruses in different endodontic pathologies is a focus of new research, associating their presence with symptomology and with apical radiolucent lesions. The goal of this study is to analyze the scientific evidence available currently that relates the presence of viruses in different endodontic pathologies and their possible clinical implications.

Methods: A revision was carried out of the Medline/Publine database, using different search parameters, subsequently selecting the most relevant articles, which complied with the search criterion.

Results: A total of 21 articles were included, and 17 detected the presence of viruses in one of the samples. In 3 of the studies, viral presence was not found in any of the sample studied. The viruses that were most frequently found were the Epstein-Barr and Cytomegaloviruses; however in some of these studies viral agents have appeared such as the human herpes 6 and 8 viruses. The relation between viral presence and symptomology is not possible to detect in all of the studies, which is the same for the relationship with large apical lesions.

Conclusion: It is necessary to examine and understand the microbiological relationships that are established in pathologies of endodontic origin, leading to new therapeutic and treatment options.

KEY WORDS

Herpes virus; Human papillomavirus; Human cytomegalovirus; Epstein-Barr virus; Apical periodontitis; Endodontic infection; Periapical lesion.

INTRODUCCIÓN

La infección endodóncica afecta al sistema de conductos radiculares y es, sin duda, el principal agente etiológico de las periodontitis apicales⁽¹⁾. Estas son infecciones polimicrobianas, que pueden presentar un curso agudo o crónico, y cursar con diferentes manifestaciones tanto clínicas como radiográficas. Sus variaciones clínicas pueden deberse a los diferentes perfiles microbiológicos que se presenten, o a la respuesta inmunitaria del huésped^(2,3). La importancia de las periodontitis apicales radica no solo en su impacto a nivel de cavidad bucal, sino también en su posible relación con diversas patologías sistémicas como diabetes tipo 2^(4,5), tabaquismo⁽⁶⁾, tabaco e hipertensión⁽⁷⁾, pacientes trasplantados⁽⁸⁾ o pacientes con trastornos de la coagulación⁽⁹⁾, entre otras entidades.

Los virus son agentes ulcerogénicos y cancerogénicos, y su infección es frecuente en la mucosa oral y la zona perioral. Las afecciones bucales que más frecuentemente se relacionan con agentes virales son las úlceras orales, los tumores y otras patologías como periodontitis, liquen plano o el síndrome de Sjögren⁽¹⁰⁻¹⁶⁾. En los últimos 15 años, ha habido un interés de la comunidad científica en estudiar la presencia de distintos virus en lesiones periapicales. Se ha utilizado para ello distintas técnicas de detección, destacando el uso de inmunohistoquímica y la detección por reacción en cadena de la polimerasa (PCR)⁽¹⁷⁻¹⁹⁾.

Dada esta variabilidad de respuesta en el huésped, se ha buscado relacionar independientemente de la implicación bacteriana, la presencia de virus en patologías endodóncicas, que presenten algunas características clínicas determinadas como sintomatología dolorosa y/o grandes destrucciones óseas en relación al diente causal. La búsqueda de estos nuevos agentes etiológicos se ha enfocado en la detección de virus de la familia herpesvirus, en especial del virus de Epstein-Barr (VEB), citomegalovirus (CMV) y herpes simplex 1 y 2 (VHS 1 y 2). Sin embargo, en estudios recientes, los investigadores han detectado la presencia de otros virus pertenecientes a la familia herpesvirus, como VHS-6, VHS-8 y también se ha buscado la presencia del virus del papiloma humano^(20, 21, 25).

El objetivo de esta revisión es analizar la evidencia científica publicada en la actualidad, acerca de la relación entre presencia de virus en patología endodóncica y sus posibles implicaciones clínicas.

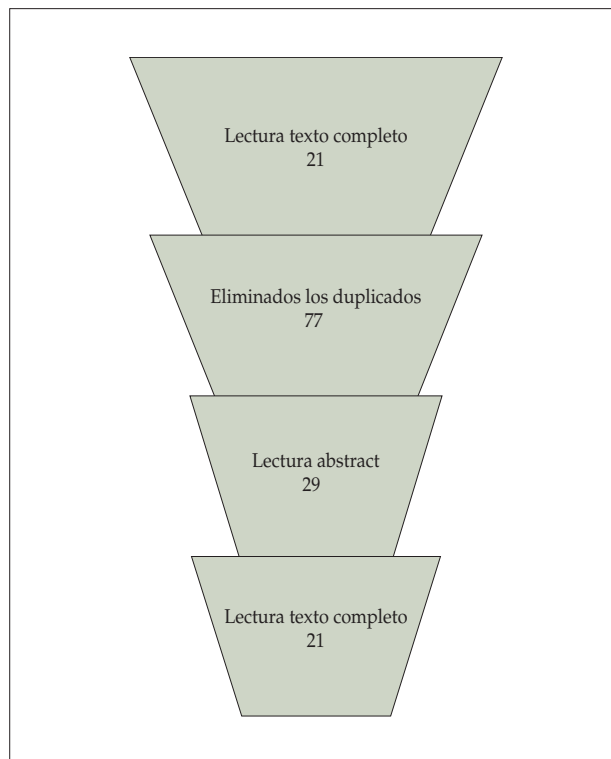


Figura 1. Proceso de búsqueda en la base de datos PubMed y Medline.

METODOLOGÍA

Se realizó la búsqueda bibliográfica en la base de datos Medline usando el motor de búsqueda Pubmed. De igual manera se hizo una búsqueda manual (con las mismas palabras) en IME y Scielo por si había algún trabajo para incluir. La última búsqueda se realizó el día 26 de septiembre de 2014. Se utilizaron las siguientes palabras y operadores booleanos: "virus AND endodontic; virus AND periapical; virus AND pulpitis; herpesvirus AND periapical; papillomavirus AND apical".

Los artículos se evaluaron inicialmente por el título y el resumen, y luego, en los que tenían relación con el tema, se evaluó el texto completo. De los artículos seleccionados, se revisaron sus listas de referencias para chequear manualmente otros artículos que puedan ser posibles seleccionados o relevantes en el tema (Fig. 1).

Para elaborar la introducción y la discusión se utilizan, además, algunos artículos relevantes de la literatura.

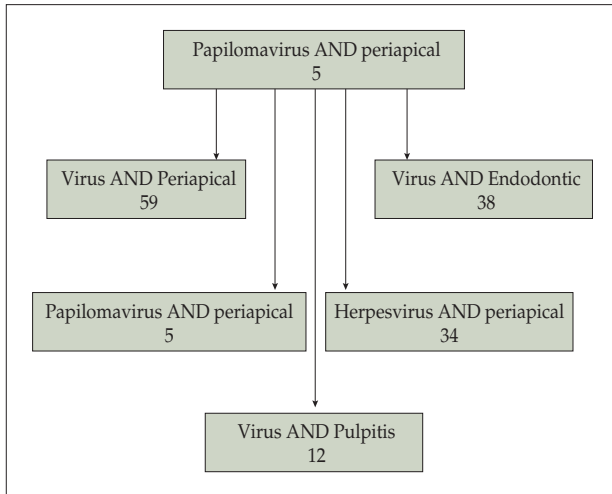


Figura 2. Resultados de la búsqueda.

RESULTADOS

Se recuperan 148 artículos que una vez eliminados los duplicados quedan en 77. Se eliminan 47 en una primera lectura, con un total de 29 trabajos. Al leer el texto completo se eliminan otros 7, obteniendo 21 estudios observacionales que son objeto de esta revisión (Fig. 2).

En estos 21 trabajos se evalúa la presencia de distintos virus, particularmente de la familia herpesvirus, en tejidos pulpaes y/o periapicales, o en exudado purulento de abscesos apicales agudos. Si bien la mayoría de los estudios realizan la detección viral mediante el uso de PCR, PCR transcripción reversa, aparecen dos estudios en los que se utiliza inmunohistoquímica y un tercero en que se utiliza en conjunto con otros análisis, como PCR. Todos los estudios corresponden a estudios observacionales. En la tabla 1 presentamos las características más destacables de cada uno de ellos.

DISCUSIÓN

Virus asociados

Los herpesvirus o virus pertenecientes a la familia *Herpesviridae* son muy frecuentes en la cavidad oral y corresponden a virus DNA (doble cadena lineal) y el tamaño del virión varía de 120-150 nm. Se conocen 8 tipos de especies de herpesvirus

humano: herpes simplex 1 (HSV-1), herpes simplex 2 (HSV-2), varicela-zóster (VZV) o herpes virus 3, Epstein-Barr (EBV) o herpes virus 4, citomegalovirus (CMV) o herpes virus 5, herpes virus 6 (HHV-6), 7 (HHV-7) y 8 (HHV-8). Cada uno de estos virus difiere en características biológicas y clínicas⁽¹⁰⁾.

El VHS-1 y 2 se ha estudiado en 10 artículos^(17-19, 21-24, 26-28) de los cuales hay resultados negativos en 5 de ellos^(17,19, 26-28). En los otros estudios, aparece en muy pocas muestras, sin presentar diferencias estadísticamente significativas en ninguno de ellos.

El VZV aparece señalado en tres artículos^(18,21,24), de los cuales en uno da resultados negativos⁽²⁴⁾ en todas las muestras de abscesos apicales agudos y en los controles. Mientras que en los otros dos, da resultados positivos, pero en un número muy bajo, estando presente en uno de 82 casos de diversas patologías endodóncicas, pudiendo deberse incluso a un mal diagnóstico de herpes zóster⁽¹⁸⁾. En el último estudio fue positivo en dos de 33 muestras de abscesos apicales agudos⁽²¹⁾.

El VHS-4 o virus de Epstein-Barr (EBV) es uno de los que más se ha asociado en estudios a patologías endodóncicas, encontrándose en 16 estudios^(2,18,19,21-24,27-35) de los cuales solo en uno aparece ausente en todas las muestras tanto de patología endodóncica (pulpitis irreversible) como en el grupo control⁽²⁸⁾.

El VHS-5 o citomegalovirus (CMV) se estudió en 17 artículos^(2,18,19,21-24,27-36). En tres de los estudios se encontró ausente de todas las muestras estudiadas^(21,28,31); sin embargo, en estudios en los que aparece presente en muestras con patología endodóncica no hay diferencia estadísticamente significativa con los grupos controles^(18,30). Además, se estudió la presencia de CMV en quistes radicales y queratocistes, encontrándose presente en ambos tipos de quistes odontogénicos, sin diferencias significativas⁽³⁶⁾.

La principal asociación con los diferentes virus que se han encontrado en los estudios es la de CMV y EBV, encontrándose presente en casi un tercio de las muestras con distintas patologías endodóncicas^(2,18,19,22,23,27,29,30,32-35). En dientes temporales, un estudio evaluó la presencia de EBV y CMV en patología periapical sintomática, encontrando que el EBV está presente en 8 de las 12 muestras estudiadas, y el CMV en 7 de las 12 muestras, siendo la diferencia estadísticamente significativa al ser comparado con el grupo control⁽³⁴⁾. Saboia-Dantas y cols.⁽³³⁾ evalúan mediante inmunohistoquímica la presencia viral de EBV y CMV en pacientes con lesiones apicales asintomáticas de portadores y no portadores de VIH. Para el EBV no fue estadísticamente significativa la diferencia

Tabla 1 Características más significativas de los estudios

<i>Autor/año/país</i>	<i>Tipo de muestra</i>	<i>Virus</i>	<i>Resultado Virus + o -</i>
1. Rider et al. 1995, EE.UU. ⁽¹⁷⁾	Quistes radiculares	HSV-1 HSV-2 VPH	HSV-1 (-) HSV-2 (-) VPH (-)
2. Heling et al. 2001, Israel ⁽²⁶⁾	Tejido pulpar y periapical	HSV	HSV (-)
3. Sabeti et al. 2003, EE.UU. ⁽²²⁾	Tejido periapical	HSV EBV CMV	HSV (1/+) CMV (+) EBV (+)
4. Sabeti et al. 2003, EE.UU. ⁽¹⁹⁾	Tejido periapical	HSV EBV CMV	HSV (-) EBV (+) CMV (+)
5. Sabeti et al. 2003, EE.UU. ⁽²⁷⁾	Tejido periapical	HSV EBV CMV	HSV (-) EBV (+) CMV (+)
6. Slots et al, 2004, EE.UU. ⁽²⁾	Tejido periapical	EBV CMV	EBV(+) CMV(+)
7. Sabeti et al, 2004, EE.UU. ⁽²³⁾	Tejido periapical	HSV EBV CMV	HSV(2/+) EBV(+) CMV(+)
8. Yildirim et al. 2006, Turquía ⁽³⁴⁾	Tejido periapical de dientes temporales	EBV CMV	EBV (+) CMV (+)
9. Saboia-Dantas et al. 2007, Brasil ⁽³³⁾	Tejido periapical	EBV CMV	EBV (+) CMV (+)
10. Andric et al. 2007, Serbia ⁽³⁶⁾	Quistes odontogénicos	CMV	CMV (+)
11. Yazdi et al. 2008, Irán ⁽³²⁾	Tejido periapical	EBV CMV	EBV (+) CMV (+)
12. Sunde et al. 2008, Noruega ⁽³¹⁾	Tejido periapical	EBV CMV	EBV (+) CMV (-)
13. Rosaline et al. 2009, India ⁽²⁸⁾	Tejido pulpar	HSV EBV CMV	HSV (-) EBV (-) CMV (-)
14. Chen et al. 2009, EE.UU. ⁽²⁴⁾	Exudado purulento de abscesos apicales agudos y celulitis	HSV-1 VZV EBV (tipo 1 y 2) CMV	HSV (1/+) VZV (-) EBV (+) CMV (+)
15. Li et al. 2009, EE.UU. ⁽¹⁸⁾	Tejido pulpar y periapical	HSV-1 VZV EBV (Tipo 1 y 2) CMV	HSV-1 (+) VZV (1/+) EBV (+) CMV (+)
16. Hernádi et al. 2010, Hungría ^{(30)*}	Tejido periapical	EBV CMV	EBV (+) CMV (+)

Tabla 1 Características más significativas de los estudios (Continuación)

Autor/año/país	Tipo de muestra	Virus	Resultado Virus + o -
17. Hernádi et al., Hungría, 2010 ^{(37)*}	Tejido periapical	HHV-6A HHV-6B	HHV-6A (+) HHV-6B (+)
18. Ferreira et al. 2011, Brasil ^{(20) ++}	Exudado purulento de absceso apical	- VPH -Herpes virus (1 al 8)	HHV-8 (+) HHV-7 (+) HHV-6 (+) EBV (+) VPH (+) HSV-1/2 (1/+) VZV (2/+) CMV (-)
19. Sabeti et al. 2012, EE.UU. ⁽²⁹⁾	Tejido periapical	EBV CMV	EBV (+) CMV (+)
20. Ozbek et al. 2012, Turquía ⁽³⁵⁾	Tejido periapical	EBV CMV	EBV (+) CMV (+)
21. Ozbek et al. 2014, Turquía ⁽⁴¹⁾	Exudado purulento de absceso apical	EBV CMV VPH	EBV (+) CMV (+) VPH (+)

**Usan las mismas muestras, pero detectan otros virus. ++ Consideran las muestras de otro estudio, pero agregan 10 nuevas muestras^(20,21).
HSV: virus herpes simple; VPH: virus papiloma humano; EBV: virus Epstein-Barr; CMV: citomegalovirus; HHV: virus herpes humano; VZV: virus varicela-zóster.*

entre los pacientes VIH+ y VIH-. En cambio, para el CMV sí se observó una diferencia significativa entre la presencia del CMV en las lesiones apicales en estos grupos de pacientes.

El HHV-6 se ha detectado en lesiones periapicales, encontrándose en 8 muestras de un total de 40⁽³⁷⁾. Otro estudio, mediante PCR, detectó su presencia en dos de 33 muestras de abscesos apicales agudos⁽²¹⁾. También se ha estudiado recientemente la presencia de HHV-7 y HHV-8 en abscesos apicales agudos, encontrando en uno de 33 muestras de abscesos la presencia de HHV-7 y en una muestra del grupo control. Sin embargo, en estos estudios sorprende la alta prevalencia que alcanza el HHV-8 encontrándose en 18 de las 33 muestras de abscesos, este virus no había sido reportado previamente. La presencia de este virus se asocia fuertemente a población VIH (+); sin embargo, de los pacientes del estudio, ninguno era portador del VIH⁽²¹⁾.

En pacientes VIH (+) y VIH (-), además, se ha estudiado la respuesta de los tejidos apicales a través de la expresión genética de células, quimioquinas y citoquinas, después de reducir la carga bacteriana a nivel del conducto radicular. Los resultados de este estudio sugieren que después de la reducción de la carga bacteriana en los

HIV (-), se genera una respuesta antiinflamatoria, mientras que en los HIV (+) se mantiene la respuesta proinflamatoria en el área⁽³⁸⁾.

El virus papiloma humano (VPH) pertenece a la familia *Papillomaviridae*, es un virus de doble cadena de DNA, circular, del cual se han identificado más de 120 tipos. Es un virus pequeño, tiene tropismo hacia epitelios y no presenta envoltura. En los humanos se han asociado una variedad de lesiones epiteliales proliferativas, incluso asociado a condiciones premalignas o malignas⁽³⁹⁻⁴¹⁾. No obstante, se han encontrado pocos estudios que detecten su presencia asociado a patologías endodóncicas. Uno de los trabajos lo relaciona con muestras de quistes radiculares, siendo negativo en todas las muestras⁽¹⁷⁾, y otros dos, lo asocian a abscesos apicales agudos^(21, 42), resultando positivo en muestras de exudado purulento.

Viruses y su relación con sintomatología y/o tamaño de lesión apical

Hay estudios que buscan correlacionar la presencia de algún agente viral específico o de coinfecciones virales con patologías

endodóncicas que cursan con tumefacción, dolor, sensibilidad al morder, a la palpación o a la percusión. Los virus que han demostrado en algunos estudios presentarse más en lesiones sintomáticas es el virus de Epstein-Barr y el citomegalovirus, solos o asociados^(2,22,23,29). Sin embargo, en otros estudios no se ha encontrado ninguna relación estadísticamente significativa al comparar la presencia viral entre periodontitis sintomáticas y asintomáticas^(18,30,35,36). Además, el HHV-6 subtipo B se ha asociado más a lesiones sintomáticas que asintomáticas⁽³⁷⁾.

Un estudio reciente ha buscado determinar los niveles de factor de necrosis tumoral alfa (TNF-alfa) y factor de crecimiento transformante beta (TGF-beta) en lesiones periapicales, en relación a la presencia de EBV, CMV, HH-6 y HHV-8. Sin embargo, los resultados han mostrado que el componente viral de la microbiota endodóncica no se correlaciona con la expresión de TGF-beta, mientras que la infección con EBV está asociada a un aumento en la expresión característica de TNF-alfa en las lesiones periapicales⁽⁴³⁾.

En relación a la presencia de virus y el tamaño de la lesión apical, los autores las dividen en lesiones pequeñas y de gran tamaño, pero no existe consenso en lo que significa cada categoría. Para algunos, las mayores a 5 mm son lesiones grandes y menores son lesiones pequeñas^(18,30,37), pero otros autores no establecen claramente esta diferencia^(19,23,27).

Al igual que la relación con lesiones sintomáticas o asintomáticas, los resultados difieren. Diversos estudios^(27,23,30,37) encuentran relación entre la presencia de virus EBV, CMV y HHV-6 con lesiones apicales de gran tamaño. Por el contrario, Li et al.⁽¹⁸⁾ no encuentran diferencia estadísticamente significativa entre el tamaño de las lesiones y la presencia viral.

Recientes revisiones del tema señalan que es común encontrar la presencia de virus asociados a patologías endodóncicas sintomáticas o lesiones apicales de gran tamaño, pero que los estudios no logran encontrar significancia estadística a estos hallazgos^(25,44).

CONCLUSIONES

Finalmente podemos concluir que la presencia de CMV y EBV son agentes importantes en patología periapical, siendo asociados a patología sintomática. A día de hoy falta describir el rol de los virus en las lesiones periapicales. Se postulan posibles efectos

acumulativos de la presencia de virus, más bacterias endopatógenas y la activación de mecanismos inmunes proinflamatorios que pueden manifestarse en un aumento de la reabsorción periapical y en síntomas clínicos. Por otro lado, los virus pueden estar presentes y replicarse en el ser humano, pero sin causar síntomas, por esto se debe ser cuidadoso al considerar la relevancia clínica de la presencia viral. Sin embargo, el conocer y entender las nuevas interacciones microbiológicas puede dar lugar a nuevos enfoques terapéuticos, que mejoren el pronóstico de las terapias en distintas patologías de origen endodóncico.

BIBLIOGRAFÍA

1. Siqueira JF, Jr, Rocas IN. Distinctive features of the microbiota associated with different forms of apical periodontitis. *J Oral Microbiol* 2009 Aug 10;1:10.3402/jom.v1i0.2009.
2. Slots J, Nowzari H, Sabeti M. Cytomegalovirus infection in symptomatic periapical pathosis. *Int Endod J* 2004; 37:519-24.
3. Slots J, Sabeti M, Simon JH. Herpesviruses in periapical pathosis: an etiopathogenic relationship? *Oral Surg Oral Med Oral Pathol Oral Radiol Endod* 2003; 96:327-31
4. Lopez-Lopez J, Jane-Salas E, Estrugo-Devesa A, et al. Periapical and endodontic status of type 2 diabetic patients in Catalonia, Spain: a cross-sectional study. *J Endod* 2001;37:598-601.
5. Segura-Egea JJ, Castellanos-Cosano L, Machuca G, et al. Diabetes mellitus, periapical inflammation and endodontic treatment outcome. *Med Oral Patol Oral Cir Bucal* 2012;17:e356-61.
6. Lopez-Lopez J, Jane-Salas E, Martin-Gonzalez J, et al. Tobacco smoking and radiographic periapical status: a retrospective case-control study. *J Endod* 2012; 38:584-8.
7. Segura-Egea JJ, Castellanos-Cosano L, Velasco-Ortega E, et al. Relationship between smoking and endodontic variables in hypertensive patients. *J Endod* 2011; 37:764-7.
8. Castellanos-Cosano L, Machuca-Portillo G, Segura-Sampedro JJ, et al. Prevalence of apical periodontitis and frequency of root canal treatments in liver transplant candidates. *Med Oral Patol Oral Cir Bucal* 2013; doi:10.4317/medoral.19148. [Epub ahead of print]
9. Castellanos-Cosano L, Machuca-Portillo G, Sánchez-Domínguez B, et al. High prevalence of radiolucent periapical lesions amongst patients with inherited coagulation disorders. *Haemophilia* 2013; 19:e110-5.
10. Slots J. Oral viral infections of adults. *Periodontol* 2000 2009;49:60-86.
11. Bagan JV, Jimenez Y, Murillo J, et al. Epstein-Barr virus in oral proliferative verrucous leukoplakia and squamous cell carcinoma: A preliminary study. *Med Oral Patol Oral Cir Bucal* 2008; 13:e110-3.
12. Campisi G, Giovannelli L, Arico P, et al. HPV DNA in clinically different variants of oral leukoplakia and lichen planus. *Oral Surg Oral Med Oral Pathol Oral Radiol Endod* 2004;98:705-11.
13. Chua KB, Lam SK, AbuBakar S, et al. The predictive value of uvulo-palato-glossal junctional ulcers as an early clinical sign of exanthem subitum due to human herpesvirus 6. *J Clin Virol* 2000;17:83-90.

14. da Silva CE, da Silva ID, Cerri A, et al. Prevalence of human papillomavirus in squamous cell carcinoma of the tongue. *Oral Surg Oral Med Oral Pathol Oral Radiol Endod* 2007;104:497-500.
15. Ramos-Casals M, Loustaud-Ratti V, De Vita S, et al. Sjogren syndrome associated with hepatitis C virus: a multicenter analysis of 137 cases. *Medicine (Baltimore)* 2005;84:81-9.
16. Contreras A, Zadeh HH, Nowzari H, et al. Herpesvirus infection of inflammatory cells in human periodontitis. *Oral Microbiol Immunol* 1999; 14:206-12.
17. Rider CA, Rupkalvis R, Miller AS, et al. Search for evidence of three viral agents in radicular (periapical) cysts with immunohistochemistry. *Oral Surg Oral Med Oral Pathol Oral Radiol Endod* 1995; 80:87-91.
18. Li H, Chen V, Chen Y, et al. Herpesviruses in endodontic pathoses: association of Epstein-Barr virus with irreversible pulpitis and apical periodontitis. *J Endod* 2009; 35:23-9.
19. Sabeti M, Simon JH, Nowzari H, et al. Cytomegalovirus and Epstein-Barr virus active infection in periapical lesions of teeth with intact crowns. *J Endod* 2003; 29:321-3.
20. Ferreira DC, Paiva SS, Carmo FL, et al. Identification of herpesviruses types 1 to 8 and human papillomavirus in acute apical abscesses. *J Endod* 2011; 37:10-16.
21. Ferreira DC, Rocas IN, Paiva SS, et al. Viral-bacterial associations in acute apical abscesses. *Oral Surg Oral Med Oral Pathol Oral Radiol Endod* 2011; 112:264-71.
22. Sabeti M, Simon JH, Slots J. Cytomegalovirus and Epstein-Barr virus are associated with symptomatic periapical pathosis. *Oral Microbiol Immunol* 2003; 18:327-8.
23. Sabeti M, Slots J. Herpesviral-bacterial coinfection in periapical pathosis. *J Endod* 2004;30:69-72.
24. Chen V, Chen Y, Li H, Kent K, et al. Herpesviruses in abscesses and cellulitis of endodontic origin. *J Endod* 2009; 35:182-8.
25. Hernández-Vigueras S, Salazar L, Pérez-Tomás R, et al. Viruses in Endodontics. *Int. J. Odontostomat* 2014; 82:211-214.
26. Heling I, Morag-Hezroni M, Marva E, et al. Is herpes simplex virus associated with pulp/periapical inflammation? *Oral Surg Oral Med Oral Pathol Oral Radiol Endod* 2001; 91:359-61.
27. Sabeti M, Valles Y, Nowzari H, et al. Cytomegalovirus and Epstein-Barr virus DNA transcription in endodontic symptomatic lesions. *Oral Microbiol Immunol* 2003;18:104-8.
28. Rosaline H, Satish ES, Kandaswamy D. Detection of presence or absence of herpes simplex virus, Epstein Barr virus and human cytomegalovirus in infected pulp using a polymerase chain reaction. *Aust Endod J* 2009; 35:9-12.
29. Sabeti M, Kermani V, Sabeti S, et al. Significance of human cytomegalovirus and Epstein-Barr virus in inducing cytokine expression in periapical lesions. *J Endod* 2012;38:47-50.
30. Hernádi K, Szalmás A, Mogyorósi R, et al. Prevalence and activity of Epstein-Barr virus and human cytomegalovirus in symptomatic and asymptomatic apical periodontitis lesions. *J Endod* 2010; 36:1485-9.
31. Sunde PT, Olsen I, Enersen M, et al. Human cytomegalovirus and Epstein-Barr virus in apical and marginal periodontitis: a role in pathology? *J Med Virol* 2008; 80:1007-11.
32. Yazdi KA, Sabeti M, Jabalameli F, et al. Relationship between human cytomegalovirus transcription and symptomatic apical periodontitis in Iran. *Oral Microbiol Immunol* 2008;23:510-4.
33. Saboia-Dantas CJ, Coutrin de Toledo LF, et al. Herpesviruses in asymptomatic apical periodontitis lesions: an immunohistochemical approach. *Oral Microbiol Immunol* 2007; 22:320-5.
34. Yildirim S, Yapar M, Kubar A, et al. Human cytomegalovirus, Epstein-Barr virus and bone resorption-inducing cytokines in periapical lesions of deciduous teeth. *Oral Microbiol Immunol* 2006; 21:107-11.
35. Ozbek SM, Ozbek A, Yavuz MS. Detection of Human Cytomegalovirus and Epstein-Barr Virus in Symptomatic and Asymptomatic Apical Periodontitis Lesions by Real-time PCR. *Med Oral Patol Oral Cir Bucal* 2013; 5:e811-6.
36. Andric M, Milasin J, Jovanovic T, et al. Human cytomegalovirus is present in odontogenic cysts. *Oral Microbiol Immunol* 2007; 22:347-51.
37. Hernadi K, Csoma E, Adam B, et al. Association of human herpesvirus 6 subtypes with symptomatic apical periodontitis. *Oral Surg Oral Med Oral Pathol Oral Radiol Endod* 2011; 112:401-6.
38. de Brito LCN, Teles FR, Teles RP, Nogueira PM, Vieira LQ, Ribeiro Sobrinho AP. Immunological profile of periapical endodontic infections from HIV- and HIV+ patients. *Int Endod J*. 2014 Jul 29. doi: 10.1111/iej.12345. [Epub ahead of print]
39. Rautava J, Syrjänen S. Human papillomavirus infections in the oral mucosa. *J Am Dent Assoc* 2011;142:905-914.
40. Bernard HU, Burk RD, Chen Z, et al. Classification of papillomaviruses (PVs) based on 189 PV types and proposal of taxonomic amendments. *Virology* 2010; 401:70-79.
41. Kumaraswamy KL, Vidhya M. Human papilloma virus and oral infections: An update. *J Canc Res Ther* 2011;7:120-7.
42. Ozbek A, Ozbek S. Detection of herpesviruses and human papillomavirus in acute apical abscesses by real-time PCR. *Clin Oral Invest*. DOI 10.1007/s00784-014-1251-0.
43. Hernadi K, Gyöngyösi E, Mészáros B, Szakács L, Szalmás A, Csoma E, Mogyorósi R, Czompa L, Veress G, Varga I, Márton IJ, Kónya J. Elevated Tumor Necrosis Factor-alpha Expression in Periapical Lesions Infected by Epstein-Barr Virus. *J Endod* 2013;39:456-60.
44. Jakovljevic A, Andric M. Human Cytomegalovirus and Epstein-Barr Virus in Etiopathogenesis of Apical Periodontitis: A Systematic Review. *J Endod* 2014; 40: 6-15.