

NOTA CLÍNICA

Prótesis total de rodilla en paciente diagnosticada de artropatía ocrónica



M. Sabater*, A. Alías y J.M. Segur

Servicio de Cirugía Ortopédica y Traumatología, Hospital Clínic de Barcelona, Barcelona, España

Recibido el 4 de diciembre de 2019; aceptado el 25 de enero de 2020

Disponible en Internet el 17 de marzo de 2020

PALABRAS CLAVE

Artroplastia total de rodilla;
Ochronosis;
Alcaptonuria;
Ácido homogentísico

Resumen La ocrónosis es una enfermedad genética rara del metabolismo de la fenilamina y de la tirosina en la que se produce una acumulación de ácido homogentísico. La acumulación de este provoca alcaptonuria y depósito en el tejido conectivo, provocando una coloración oscura del mismo. En las articulaciones puede provocar una artropatía temprana muy invalidante, conocida como artropatía ocrónica. Presentamos el caso de una paciente diagnosticada de ocrónosis y artropatía ocrónica de la rodilla izquierda en la que describimos el proceso intraoperatorio con las características anatomopatológicas macroscópicas y microscópicas encontradas. La paciente presenta muy buena evolución tras la implantación de una prótesis total de rodilla tipo PS, siendo capaz de seguir el mismo protocolo de rehabilitación utilizado en pacientes sometidos a prótesis total de rodilla sin artropatía ocrónica. La paciente muestra mejoría de las distintas escalas funcionales, así como desaparición del dolor.

© 2020 SECOT. Publicado por Elsevier España, S.L.U. Este es un artículo Open Access bajo la licencia CC BY-NC-ND (<http://creativecommons.org/licenses/by-nc-nd/4.0/>).

KEYWORDS

Total knee arthroscopy;
Ochronosis;
Alkaptonuria;
Homogentisic acid

Total knee prosthesis in a patient diagnosed with ochronotic arthropathy

Abstract Ochronosis is a rare genetic disease of phenylamine and tyrosine metabolism in which an accumulation of homogentisic acid occurs. The accumulation of HGA causes alkaptonuria and deposition in the connective tissue causing a dark colouring of the tissue. In the joints, it can lead to early and very disabling arthropathy, known as ochronotic arthropathy. We present the case of a patient diagnosed with ochronosis and ochronotic arthropathy of the left knee, in which we describe the intraoperative process with the macroscopic and microscopic anatomopathological findings. The patient made good progress after implantation of a total knee prosthesis (TKP), PS type, and was able to follow the same rehabilitation protocol used in patients without ochronotic arthropathy undergoing TKP. The patient showed improvement in the different functional scales, as well as disappearance of pain.

© 2020 SECOT. Published by Elsevier España, S.L.U. This is an open access article under the CC BY-NC-ND license (<http://creativecommons.org/licenses/by-nc-nd/4.0/>).

* Autor para correspondencia.

Correo electrónico: msabater@clinic.cat (M. Sabater).

Introducción

La ocronosis es una enfermedad autosómica recesiva del metabolismo de la fenilamina y de la tirosina causada por déficit de la 1,2-homogentisato desoxigenasa, que provoca una acumulación de ácido homogentísico (AHG)¹. La triada clínica clásica de esta enfermedad es^{1,2}: 1) alcaptonuria: excesiva excreción de AHG en la orina que debido a la oxidación se manifiesta como orina oscura; 2) ocronosis: deposición de AHG en el tejido conectivo rico en colágeno; y 3) artropatía ocronótica: artropatía rápidamente progresiva con tejido quebradizo debido a la acumulación de los productos de oxidación del AHG.

La acumulación de AHG provoca el depósito del pigmento ocronótico en todos los tejidos conectivos, especialmente el cartilago de grandes articulaciones y discos intervertebrales a nivel lumbosacro. La rodilla es la articulación más frecuentemente afectada y los síntomas suelen aparecer después de la cuarta década^{1,3}. Aunque por el momento no existe un tratamiento definitivo, la artroplastia en casos publicados muestra resultados similares a los pacientes con artrosis no ocronótica^{3,4}. Presentamos el caso de una paciente de 61 años diagnosticada de ocronosis por el servicio de reumatología de nuestro centro, que consultó por gonalgia.

Caso

Se trata de una mujer de 61 años derivada del servicio de reumatología para valorar tratamiento de artropatía degenerativa de la rodilla izquierda. La paciente mostraba signos cutáneos de ocronosis, con coloración de la zona tenar y en el lateral de los dedos de ambas manos; también mostraba hiperpigmentación de la esclera y coloración de la orina, pero no explicaba antecedentes familiares.

Presentaba una gonalgia progresiva que no respondía al tratamiento conservador. A la exploración física mostraba un eje en varo reductible, con un balance articular de 0-5-90°. Presentaba dolor femoropatelar e interlínea femorotibial interna de la *Knee Society Score*⁵ y del *Western Ontario and McMaster Universities Osteoarthritis Index*⁶ preoperatorio de 62/100 y 87 respectivamente. Las radiografías (anteroposterior, lateral y telemetría de las extremidades inferiores) confirmaron la clínica de artrosis con grado Ahlbäck IV (fig. 1). Tras informar a la paciente de las opciones terapéuticas y de los posibles efectos adversos, se ofreció la implantación de una prótesis total de rodilla (PTR) tipo NexGen PS (Zimmer®) cementada (Palacos® con gentamicina). La paciente firmó el consentimiento informado de la cirugía y de la utilización de sus datos para publicación.

La cirugía se realiza bajo anestesia intrarraquídea e isquemia preventiva de la extremidad. Se llevó a cabo mediante un abordaje anterior y artrotomía parapatelar medial. Al nivel del aparato extensor se observaron nódulos negros intratendinosos, y la cápsula mostraba un aspecto retraído, con coloración negra. Tanto el cartilago, como los meniscos y ligamentos eran duros y quebradizos, con la misma pigmentación negra (fig. 2). Al realizar los cortes óseos la coloración no parecía afectar al hueso, pero este tenía una consistencia más blanda de la habitual. En la meseta tibial interna existía un defecto óseo de aproximadamente 0,5 cm × 1,5 cm. Se procedió al relleno del defecto

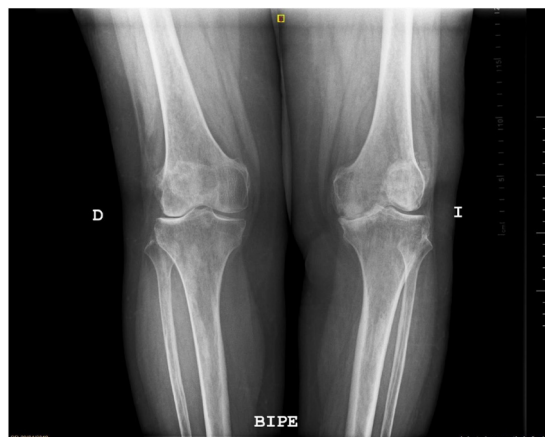


Figura 1 Radiografía en bipedestación preoperatoria.

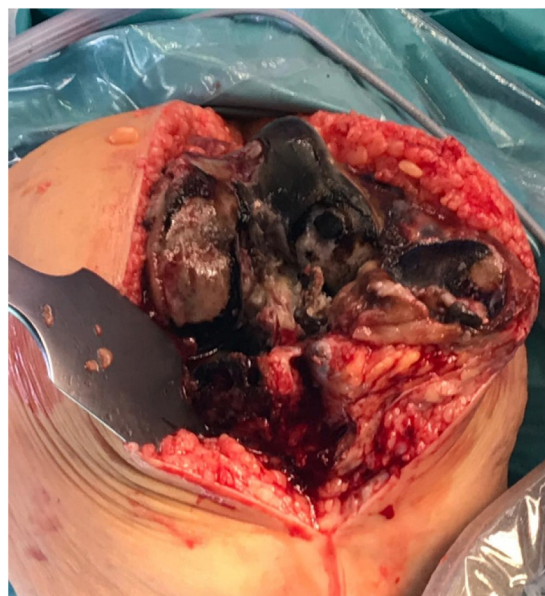

Figura 2 Apariencia intraoperatoria de los tejidos impregnados por el pigmento.

con cemento, sin necesidad de suplementos ni conos. Se tomó una muestra de sinovial que se remitió al departamento de anatomía patológica, que confirmó la ocronosis. Se realizó la técnica habitual utilizada en nuestro centro para prótesis total de rodilla PS, con infiltración de ropivacaína y adrenalina intraoperatoria según la técnica *local infiltration analgesia*, y sin drenajes. Durante el postoperatorio la paciente siguió el mismo protocolo de rehabilitación *fast-track* que utilizamos habitualmente en nuestro centro. Inició la marcha el mismo día de la cirugía y fisioterapia con movilidad activa asistida y ejercicios isométricos e isotónicos de fortalecimiento. Fue dada de alta al segundo día posquirúrgico. La herida curó sin complicaciones, y el balance articular mejoró a 0-0-110° sin dolor. A los 3 meses se realizó control clínico y radiográfico; la paciente negaba dolor y mostraba un balance articular de 0-0-120°, con correcta estabilidad de la articulación, con *Knee Society Score* de 85/100 y *Western Ontario and McMaster Universities Osteoarthritis Index* de 20. El control radiográfico convencional se completó con telemetría, mostrando

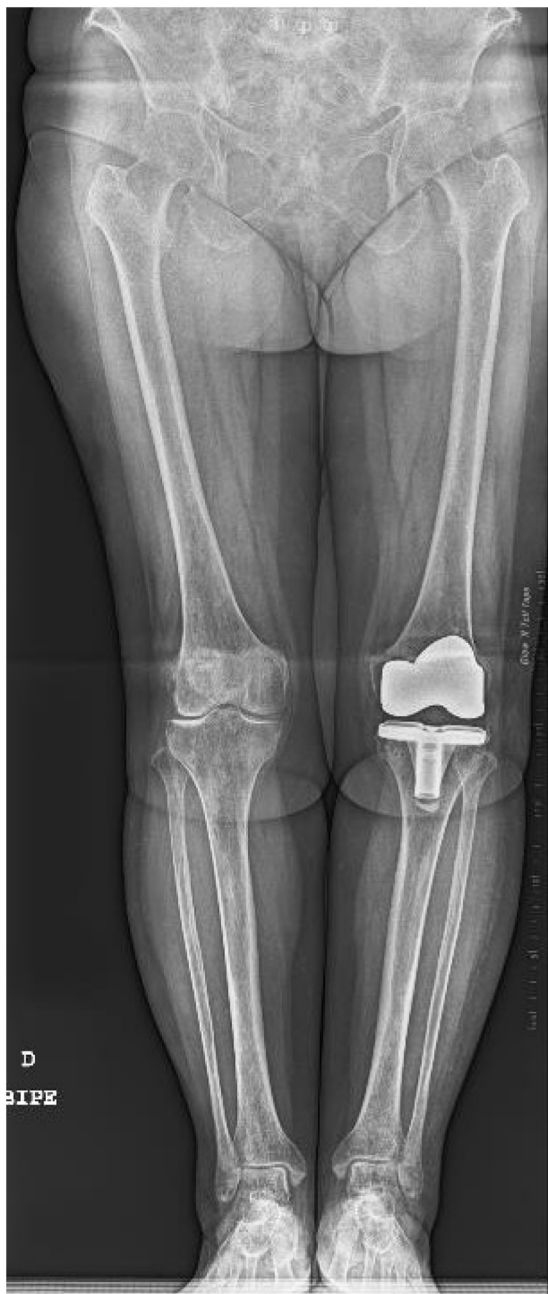

Figura 3 Radiografía postoperatoria.

una correcta alineación de la extremidad intervenida y una correcta posición del implante (fig. 3).

Discusión

Este caso muestra una rodilla afectada por artropatía ocrónica con buenos resultados clínicos iniciales tras la implantación de una artroplastia. A diferencia de la artropatía artrósica, este tipo de afectación articular provoca una destrucción rápidamente progresiva, muy invalidante, que suele desarrollarse en articulaciones de carga como las caderas, las rodillas, los hombros y la columna toracolumbar. La articulación más afectada suele ser la rodilla^{1,3}. Existen diversos estudios que demuestran buenos resultados

de la prototización de las rodillas en pacientes con esta enfermedad^{3,4,7}. La ocrónosis es un proceso patológico poco frecuente y conocido en el mundo de la artroplastia, pero es importante que el cirujano sepa reconocerlo, si es posible de manera preoperatoria, para así poder afrontar las posibles complicaciones intraoperatorias que pueden derivar del depósito de AHG. Las complicaciones descritas en distintos casos clínicos son la rotura del tendón rotuliano, el aumento del sangrado por la hipertrofia sinovial y fracturas^{3,4}; ninguna de ellas se observó en este caso.

Lo más frecuente es realizar el diagnóstico durante la cirugía, cuando encontramos el pigmento ocrónico en la articulación. Sin embargo, un diagnóstico temprano es importante de cara a la evaluación preanestésica, para reducir así el riesgo de eventuales complicaciones⁸. Estos pacientes pueden tener afectación toracolumbar que afecte al tipo de anestesia, o incluso problemas cardíacos o respiratorios si hay acumulación de AHG en estos tejidos.

Durante la cirugía es importante tener clara la afectación de los tejidos. En nuestro caso vemos que tanto cartilago como tendones y ligamentos mostraban afectación con coloración negra (fig. 2). El cóndilo femoral y la meseta tibial mostraban una importante degeneración, con afectación hasta el hueso subcondral, pero a este nivel ya no se observaba afectación macroscópica por el pigmento. Al realizar los cortes encontramos un hueso de coloración normal sin pigmento, pero de consistencia blanda. Respecto a este punto, varios autores en la literatura describen nuestros mismos hallazgos^{4,7,9,10}. Patel et al.⁴ observan la misma distribución que en nuestro caso, donde la pigmentación no afecta al hueso, pero este tiene una consistencia más blanda. Sin embargo, Fisher y Davis¹¹ no coinciden con estos resultados y creen que las estructuras óseas también se ven afectadas con la ocrónosis porque reportan fracturas periprotésicas femorales después de un traumatismo leve en pacientes con ocrónosis sin otros factores de riesgo. En nuestro caso, a diferencia de estos últimos estudios, la anatomía patológica muestra un hueso normal, si afectación por el AHG. Si bien es cierto que la acumulación de este ácido tiene lugar en todos los tejidos conectivos, en el caso del hueso, al estar sometido a un proceso continuo de remodelación y reabsorción, el exceso de AHG es eliminado^{9,10}, y por ello no se observa acumulación de pigmento.

A nivel clínico el resultado tras la implantación de una prótesis total de rodilla en pacientes con ocrónosis es bueno. El tipo de implante a utilizar se verá influenciado por el defecto óseo y estado de los ligamentos, igual que en la artrosis primaria, no necesitando la ocrónosis por sí misma un tipo de implante con mayor constricción o diferente tipo de fijación. Al igual que en nuestro caso, los distintos autores reportan una mejoría del dolor y de las escalas funcionales^{3,4,7}.

En conclusión, la artroplastia de rodilla es una buena solución para los pacientes con artropatía ocrónica de la rodilla, siendo importante su sospecha clínica antes de la cirugía para poder hacer una correcta evaluación preanestésica y afrontar la cirugía con sus posibles complicaciones.

Nivel de evidencia

Nivel de evidencia IV.

Bibliografía

1. Gil JA, Wawrzynski J, Waryasz GR. Orthopedic manifestations of ochronosis: Pathophysiology, presentation diagnosis, and management. *Am J Med.* 2016;129:536.e1–6, <http://dx.doi.org/10.1016/j.amjmed.2016.01.010>.
2. Ventura-Ríos L, Hernández-Díaz C, Gutiérrez-Pérez L, Bernal-González A, Pichardo-Bahena R, Cedeño-Garcidueñas AL, et al. Ochronotic arthropathy as a paradigm of metabolically induced degenerative joint disease. A case-based review. *Clin Rheumatol.* 2016;35:1389–95, <http://dx.doi.org/10.1007/s10067-014-2557-7>.
3. Mazoochy H, Razi M. Knee and hip joint replacement surgery in a patient with ochronotic arthropathy: Surgical tips. *Arch Bone Jt Surg.* 2018;6:577–81.
4. Patel VG. Total knee arthroplasty in ochronosis. *Arthroplast Today.* 2015;1:77–80, <http://dx.doi.org/10.1016/j.artd.2015.03.003>.
5. Insall JN, Dorr LD, Scott RD, Scott WN. Rationale of the knee society clinical rating system. *Clin Orthop Relat Res.* 1989;248:13–4.
6. Bellamy N. The WOMAC knee and hip osteoarthritis indices: Development, validation, globalization and influence on the development of the AUSCAN hand osteoarthritis indices. *Clin Exp Rheumatol.* 2005;23 Suppl 39:148e53.
7. Ozmanevra R, Güran O, Karatosun V, Günel I. Total knee arthroplasty in ochronosis: a case report and critical review of the literature. *Eklem Hastalik Cerrahisi.* 2013;24:169–72, doi: 10.5606/ehc.2013.36.
8. Pandey R, Kumar A, Garg R, Khanna P, Darlong V. Perioperative management of patient with alkaptonuria and associated multiple comorbidities. *J Anaesthesiol Clin Pharmacol.* 2011;27:259–61, doi: 10.4103/0970-9185.81839.
9. Vigorita VW, Marino PD, Lucas PA. The distribution of ochronosis in osteoarthritic articular cartilage in knee. *HSS J.* 2016;12:76–80, <http://dx.doi.org/10.1007/s11420-015-9464-6>.
10. Doganavsargil B, Pehlivanoglu B, Bicer EK, Argin M, Bingul KB, Sezak M, et al. Black joint and synovia: Histopathological evaluation of degenerative joint disease due to Ochronosis. *Pathol Res Pract.* 2015;211:470–7, <http://dx.doi.org/10.1016/j.prp.2015.03.001>.
11. Fisher AA, Davis MW. Alkaptonuric ochronosis with aortic valve and joint replacements and femoral fracture: A case report and literature review. *Clin Med Res.* 2004;2:209–15.