UNIVERSIDAD DE BARCELONA — FACULTAD DE MEDICINA
ESCUELA DE ESTOMATOLOGIA
CATEDRA DE ODONTOLOGIA

ESTUDIO MORFOLOGICO DE LOS RESTOS EPITELIALES PARADENTARIOS

por el

Dr. ANTONIO NADAL-VALLDAURA

Profesor Encargado

BARCELONA

En el seno del espacio parodontal o desmodonto, se observan con regularidad elementos epiteliales que adoptan variada morfología. Son los denominados «restos epiteliales de MALASSEZ».

Los estudios efectuados sobre su disposición estructural, son escasos e incompletos. Efectivamente, desde que en 1910 MALASSEZ y GALIPPE escribieron aquella bella frase: «persisten en su lugar en estado de vida latente, como recuerdo de procesos pasados», poco ha sido el interés que hacia ellos han mostrado la mayoría de investigadores. Sin embargo, deben ser considerados con mayor atención, particularmente teniendo en cuenta sus posibilidades evolutivas ulteriores.

Antes de entrar en la descripción de estos elementos epiteliales, es imprescindible analizar su procedencia, para explicarnos su presencia en el espesor de las estructuras que rodean al diente. Por otra parte, ello permitirá comprender ciertas peculiaridades morfológicas, características de tales células.

Génesis de los restos epiteliales. —

En el período comprendido entre 1885 y 1910, MALASSEZ describe la presencia de islotes epiteliales en el espesor del espacio periodontal normal, señalando que son los restos de las formaciones embrionarias surgidas durante la evolución del órgano dentario. Las descripciones de MALASSEZ fueron recopiladas y publicadas en 1910 por su discípulo GALIPPE en la obra «*Les débris epitheliaux paradentaires*», que a pesar de los años transcurridos sigue constituyendo fuente esencial para su estudio.

Cuando se formula la pregunta: ¿de dónde derivan los restos epiteliales paradentarios?, la respuesta emitida por los tratadistas es:

«son la supervivencia en el adulto de los vestigios de la vaina de HERTWIG». Este concepto es sustentado por casi todos los autores que los mencionan: HELD (1947), MULLER (1948), MEYER (1951), ORBAN (1962), SONNABEND (1966), etc. Incluso autores más modernos, coinciden en este criterio: RACADOT (1973), MJÖR y PINDBORG (1973).

Esto es cierto; pero en lo que no podemos estar de acuerdo es en el criterio de conceder a dicha Vaina *un papel exclusivista* en el origen de tales restos, olvidando todo un conjunto de otras estructuras que aparecen en el transcurso de la embriogénesis dentaria, cuyos vestigios quedan igualmente atrofiados y englobados en el periodonto.

Por otra parte, no debemos olvidar la existencia de dos denticiones, temporal y permanente, lo que significa la aparición de dos tipos de estructuras embriológicas, unas comunes a ambas morfogénesis dentarias y otras que son propias a cada una de ellas. Además, esta presencia de restos epiteliales se halla en relación con la topografía de la región, ya sea anterior o posterior a la zona de los segundos bicúspides.

Nos estamos refiriendo a las siguientes formaciones. En la zona anterior —hasta segundos bicúspides—: restos epiteliales de la primera dentición (muro inmergente, gubernaculum dentis, epitelios del órgano del esmalte y Vaina de HERTWIG del folículo temporal) y restos epiteliales de la segunda dentición (lámina de reemplazo, epitelios del órgano del esmalte y Vaina de HERTWIG del folículo definitivo). En la zona posterior —por detrás del segundo bicúspide—: restos epiteliales de la dentición definitiva (lámina dental, gubernaculum dentis, epitelios del órgano del esmalte y Vaina de HERTWIG del folículo definitivo). Todas estas formaciones se atrofian, sus vestigios quedan incluidos en la masa de tejidos peridentarios y cada una de ellas contribuye a integrar los llamados «restos epiteliales paradentarios».

Algunas de dichas estructuras aún teniendo inicialmente una localización superficial, pueden alcanzar luego —y ya en plena involución— zonas profundas, especialmente las formaciones aparecidas en el transcurso de la génesis del diente temporal. Ello es debido a que al erupcionar el diente definitivo, rechaza lateralmente estos vestigios y posteriormente al emerger aquél en la cavidad oral, los vestigios rechazados lateralmente son empujados hacia la profundidad a medida que se completa el desarrollo radicular del permanente.

En lo referente a la zona posterior, donde sólo existe una dentición —la permanente—, las primeras formaciones embrionarias ya inicialmente se desarrollan más profundamente. Recordemos que la lámina dental de que derivan los molares permanentes, crece a partir del extremo posterior del muro inmergente primitivo, en forma de lámina que se dirige hacia atrás en pleno tejido mesodérmico, sin conexión directa con el epitelio bucal.

Por otra parte, debemos poner de relieve que el epitelio externo del órgano del esmalte contribuye a la aparición de restos paradentarios, no sólo como parte integrante de la Vaina de HERTWIG, sino también in-

dependientemente de ella. Efectivamente, para que pueda llevarse a cabo la migración de los epitelios interno y externo del órgano del esmalte, es necesario que una amplia porción del epitelio externo se sitúe lateralmente al proceso eruptivo dental y al proceso formador de la raíz. Esta marcada proliferación de dicho epitelio a los lados de la corona dentaria, antes de la evolución de ésta, lo sitúa en condiciones de ser englobado y sufrir posteriores migraciones pasivas en el desmodonto (ZEROSI). Esto justifica la localización de residuos pertenecientes exclusivamente al epitelio externo del órgano del esmalte, en zonas profundas del periodonto.

Por lo tanto, consideramos que los restos epiteliales paradentarios son la supervivencia en el adulto *de las diversas estructuras epiteliales aparecidas en el transcurso de la embriogénesis dentaria.*

MATERIAL Y METODOS

Para estudiar los restos epiteliales incluidos en el parodonto y sus relaciones con las estructuras vecinas, se utilizaron 20 piezas anatómicas procedentes de cadáveres, conteniendo cada bloque, de dos a seis piezas dentarias, abarcando con el bloque las estructuras dentarias, paradentarias, hueso mandibular y recubrimiento gíngivo-mucoso.

Después de fijados en formol, las piezas fueron decalcificadas con solución de ácido nítrico al 5 por ciento en formol; posteriormente se incluyeron en parafina y opcionalmente en celoidina, efectuándose cortes seriados.

Para la presente investigación, se estudiaron los cortes teñidos con Hematoxilina-Eosina, Mallory, Gallego y Rio Hortega.

OBSERVACIONES EFECTUADAS

Para sistematizar la descripción de las comprobaciones efectuadas, expondremos separadamente:

1.º). Disposición estructural.
2.º). Localización.
3.º). Frecuencia.
4.º). Características microscópicas.
5.º). Relación con los cementolitos.

Disposición estructural. —

Los restos epiteliales de MALASSEZ son más numerosos y están más desarrollados en el joven; dicho de otra manera, su proceso involutivo continúa en el adulto. Como consecuencia de esto, su estructura varía según se trate de individuos jóvenes o adultos.

En el joven forman una amplia red de mallas romboidales que rodea la pared radicular y el periápice, manteniéndose a la vez transversal y longitudinalmente en relación al parodonto; las mallas de esta red están ocupadas por los haces fibrosos parodontales.

Los cortes tangenciales efectuados casi paralelos a la pared radicular, son los más demostrativos, apreciándose entonces cómo los restos epiteliales forman cordones dispuestos en forma de red. En cambio, los cortes transversales y longitudinales dan habitualmente la sensación de «islotes» más o menos redondeados o alargados.

En el adulto la red epitelial se fragmenta, apareciendo entonces en acúmulos irregulares y aislados, que describiremos más adelante. Pero no siempre ocurre así, ya que hemos podido comprobar casos de persistencia de esta disposición estructural romboidal en parodontos adultos, si bien solamente en la zona apical.

La Microfotografía n.º 1 corresponde a un corte tangencial del parodonto apical de adulto. El espacio comprendido entre ápice dentario y hueso alveolar está surcado por una intrincada trama de cordones epiteliales que se ramifican e incurvan de manera anárquica; la red epitelial se dispone por entre los pequeños vasos parodontales.

Localización. —

Pueden ser hallados en el seno de todos los tejidos que rodean el diente, no sólo en el periodonto propiamente dicho sino también —si bien muy raramente— en otras estructuras vecinas.

A las tres localizaciones señaladas privitivamente por MALASSEZ (profundos, superficiales e intermedios), deben agregarse otras zonas donde pueden ser identificados. En consecuencia, distinguimos las siguientes localizaciones:

a) *En el parodonto superficial.* Casi siempre en islotes celulares aislados o en acúmulos de tres a cuatro islotes próximos entre sí. Pueden ser encontrados no sólo por debajo y próximos a la inserción epitelial, sino en muchos casos por encima de ella, en pleno corion subgingival; en esta última situación reciben también el nombre de «glóbulos epidérmicos». Los islotes están ocupados por células poliédricas.

En la Microfotografía n.º 2 se observa la zona situada inmediatamente por debajo de la inserción epitelial (en la parte superior de la microfotografía, ligeramente separada de la pared cementaria debido a las manipulaciones de laboratorio). Las flechas indican dos islotes epiteliales, redondeados y muy próximos entre sí, y un tercero situado algo más profundamente.

La Microfotografía n.º 3 presenta una imagen de la zona situada entre la cresta ósea interdentaria (en la parte inferior de la microfotografía) y el epitelio gingival. En la porción profunda del corion subgin-

Microfotografía n.º 1

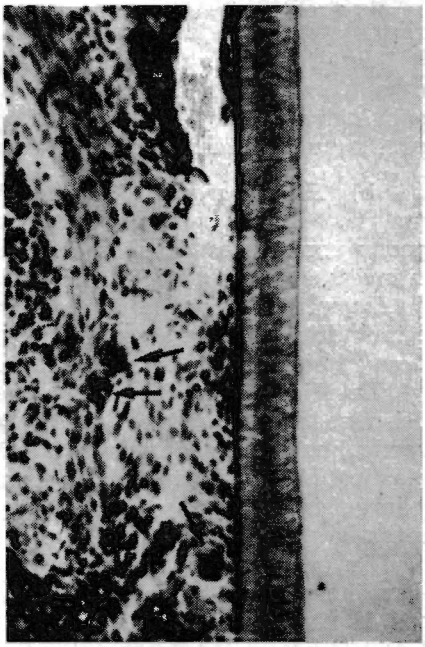

Microfotografía n.º 2

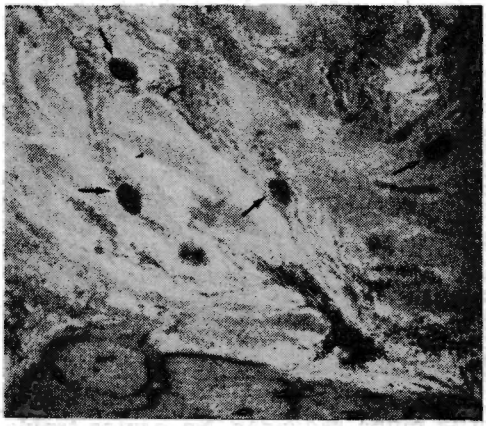

Microfotografía n.º 3

Microfotografía n.º 4

gival se aprecian cuatro «glóbulos epidérmicos», que corresponden a restos epiteliales de MALASSEZ.

En la Microfotografía n.º 4 puede estudiarse —a mayor aumento— otro acúmulo de islotes de epitelio odontogénico, localizados en el corion subgingival. Estos nidos epiteliales, formados por células poliédricas, presentan una estructura muy densa.

b) *En el parodonto lateral.* Pueden adoptar indistintamente la forma de cordones o islotes. Estos últimos únicamente podrán ser catalogados como tales después de estudiar cortes seriados pues la sección tranversal de un cordón epitelial puede confundirse fácilmente con un auténtico islote epitelial. Habitualmente están más próximos a la pared cementaria que a la alveolar, pero también se observan en el centro del desmodonto. Están formados por células cúbicas o poliédricas.

La Microfotografía n.º 5 presenta una imagen a pequeño aumento del parodonto lateral. Se observa la gruesa franja cementaria dispuesta verticalmente en el centro de la micro; a su izquierda, la hilera cementoblástica. Más a la izquierda de esta última y separada de ella, un delgado y larguísimo cordón epitelial —ocupa todo el largo del campo y sigue más allá de él— dispuesto paralelamente al cemento.

En la Microfotografía n.º se observa un islote epitelial aislado, ligeramente ovalado, situado muy próximo al cemento y en contacto con la hilera cementoblástica.

c) *En el parodonto apical.* Salvo aquellos casos —poco frecuentes, pero que hemos encontrado— en que persiste la disposición romboidal de los cordones en el adulto, en esta zona, lo habitual es que adopten la forma de islotes epiteliales. En ocasiones se encuentran en el mismo umbral del foramen apical, situados entre los elementos que integran el pedículo vásculo-nervioso. Están constituidos por células cúbicas.

En la Microfotografía n.º 7 aparece (en la parte superior) un ápice dentario. Por debajo y muy próximo a él, dos pequeños islotes que contactan entre sí.

La Microfotografía n.º 8 nos muestra la entrada de un foramen apical. En su misma embocadura se encuentran un resto epitelial redondeado; más abajo, otro islote epitelial más pequeño.

d). *En el parodonto interradicular.* En buen número de observaciones los hemos encontrado en la porción más alta de la bifurcación radicular. Generalmente en forma de islotes, muchas veces de forma ovoidea.

La Microfotografía n.º 9 corresponde al espacio interadicular situado por debajo de la bifurcación de un molar. Se observan seis restos epiteliales aislados y de forma redondeada.

e). *En la pulpa radicular.* Según ORBAN, algún resto puede ser arrastrado y quedar englobado en la pulpa radicular. No hemos tenido oportunidad de observar esta localización.

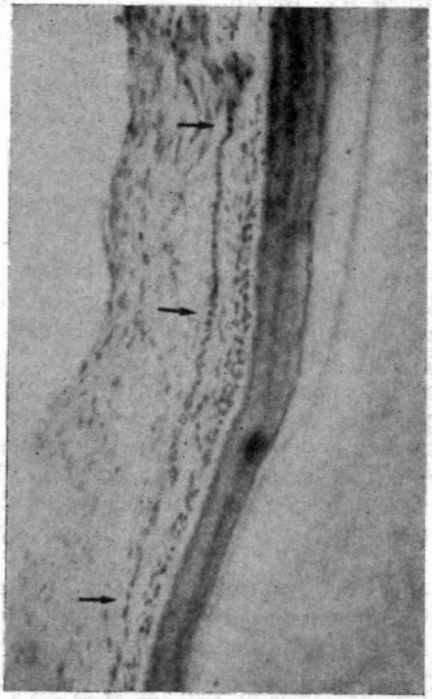

Microfotografía n.º 5

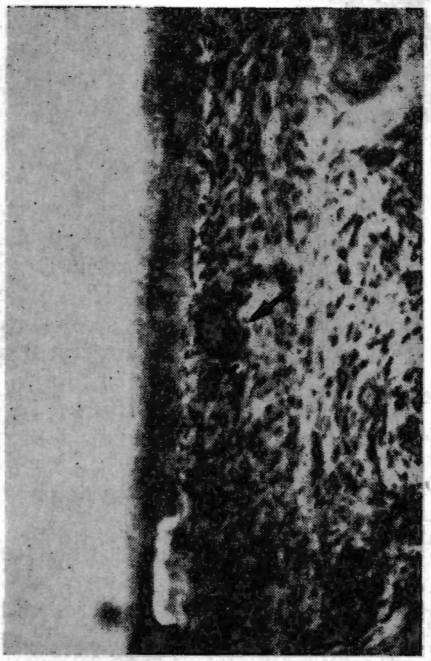

Microfotografía n.º 6

Microfotografía n.º 7

f). *En el hueso maxilar.* Se ha indicado la posibilidad de una inclusión epitelial en el espesor del hueso maxilar que rodea las estructuras parodontales, en los espacios medulares. Hemos tenido oportunidad de encontrar uno de estos casos, que presentaremos en una próxima comunicación, dedicada exclusivamente a comentar tan excepcional hallazgo.

Frecuencia. —

Se comprueba una gran variedad de posibilidades en lo referente al número de restos que se aprecian en los casos estudiados. Junto a parodontos con gran cantidad de elementos epiteliales englobados, en otros, sólo después de un meticuloso estudio se identifican algunos elementos. Pero siempre se observan.

Llama la atención que, en muchos casos, existe una evidente discrepancia —en un mismo parodonto— entre el número de restos epiteliales según el lado que se examina. Es frecuente encontrarnos con que en un lado se presentan en una determinada cantidad, mientras en el otro con dificultad se observan o no los hay. Parece como si al desarrollarse y erupcionar el diente, hubiera rechazado hacia un lado las formaciones epiteliales pre-existentes.

La mayoría de autores señalan que es en el parodonto apical donde se identifican mayor número de restos epiteliales. Fundamentándonos en nuestras observaciones personales, consideramos que es el parodonto lateral en donde aparecen en mayor cantidad. Podríamos pues establecer el siguiente orden de frecuencia: lateral, apical, interradicular y superficial.

Características microscópicas. —

La morfología de las células epiteliales que componen los restos paradentarios, varían según el epitelio embrionario del cual derivan:

— las células poliédricas pueden proceder del muro inmergente y del gubernáculum dentis; también pueden derivar del estrato intermedio, en cuyo caso están reunidas entre sí por tonofibrillas, con tendencia a adoptar disposición poliestratificada.

— las células cuboideas y en rarísimas ocasiones de aspecto cilíndrico corto, proceden del estrato interno del órgano del esmalte; los elementos celulares de aspecto cúbico e incluso algo aplanado, derivan del epitelio externo del órgano del esmalte.

Las investigaciones histoquímicas llevadas a cabo por TEN CATE para determinar el grado de su funcionalismo celular, mediante la distribución del glicógeno y la actividad de la dehidrogenasa succínica, demostraron un metabolismo que requiere poca energía, lo que demuestra su inactividad en circunstancias normales. Por otra parte, los estudios efectuados por VALDERHAUG y NYLEN con el microscopio electrónico,

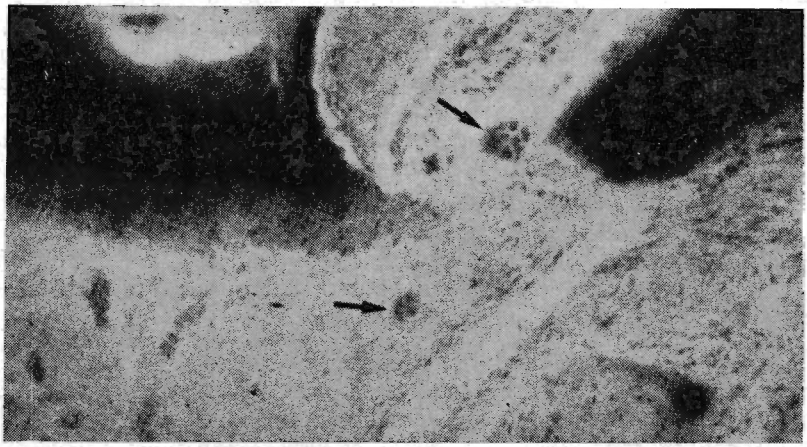

Microfotografía n.º 9

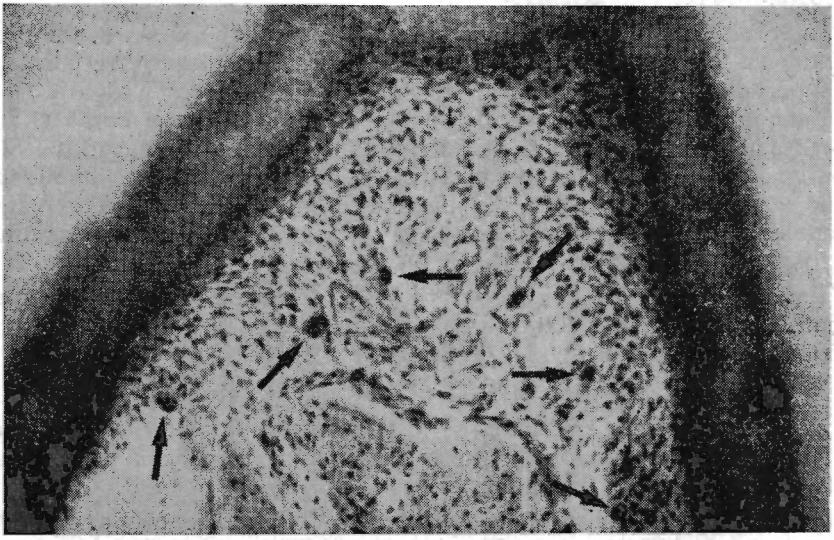

Microfotografía n.º 8

pusieron de relieve que los restos epiteliales están circundados por una lámina basal y tejido conectivo, y que su metabolismo es limitado.

En nuestras observaciones hemos podido comprobar que con gran frecuencia aparecen rodeados de una estructura hialinizada que contornea los restos a manera de marco. Las tinciones mediante el método de Rio Hortega (a base de carbonato de plata), evidencian que dicho marco está formado por un anillo de reticulina.

La Microfotografía n.º 10 presenta tres restos epiteliales redondeados, en los cuales se visualiza el marco hialino que los rodea. En la Microfotografía n.º 15, también se aprecia esta estructura.

La forma de los restos paradentarios es muy variada, ya sea en forma de auténticos islotes redondeados u ovalados, o en cordones también aislados. En conjunto, hemos comprobado que el número de los primeros es superior al de estos últimos.

a). *Los islotes epiteliales* tienen a veces aspecto de acúmulos celulares macizos. Pero en determinadas ocasiones, los elementos epiteliales de los restos paradentarios se disponen en forma de anillo, dando al corte un apecto seudoglandular como si se colocaran en torno a un lumen central (seudotúbulo); por tal razón, esta disposición ha sido también definida «en margarita».

La Microfotografía n.º 11 presenta un islote de MALASSEZ en el que se pone de relieve cómo los elementos epiteliales se disponen en forma seudoglandular.

En otras oportunidades adoptan una forma ligeramente oblonga, ovalada; en muchos casos, su eje más largo tiende a disponerse paralelo a la superficie dentaria.

Cuando dos islotes epiteliales están próximos, parece como si tuvieran tendencia a reunirse; los denominamos «restos aparejados». Sin embargo, aún estando unidos, cada islote conserva su individualidad, lo que se pone de relieve con las tinciones a base de carbonato de plata, las cuales ponen de manifiesto que sus respectivos anillos de reticulina que los rodea no están fusionados.

En el centro de la Microfotografía n.º 12 se observan dos islotes que se han adosado (restos aparejados); se aprecia también una arteriola parodontal que discurre por el desmodonto. En la Microfotografía n.º 7 se presenta otra imagen de islotes epiteliales aparejados.

b). *Los cordones epiteliales* se disponen habitualmente en el conectivo interfascicular del parodonto y con menor frecuencia en el que acompaña a los vasos parodontales.

Por lo general constan de dos capas o hileras de células, con la particularidad de que casi siempre están dispuestos paralelos a las superficies dentarias y en sentido cérvico-apical.

Algunos cordones son extraordinariamente largos, localizándose éstos en el parodonto lateral.

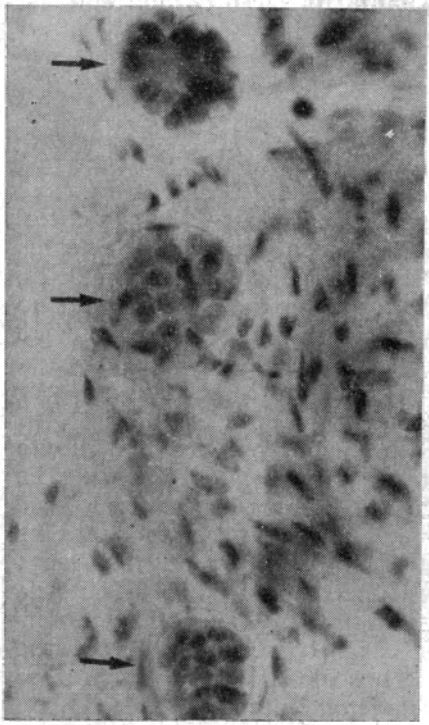

Microfotografía n.º 10

Microfotografía n.º 11

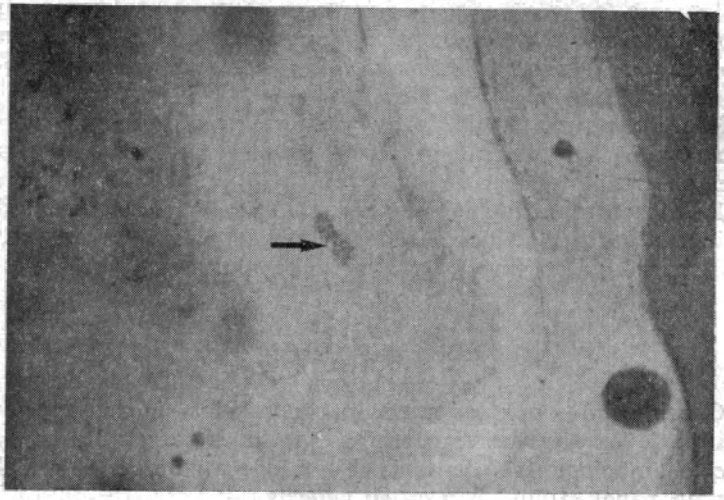

Microfotografía n.º 12

En la Microfotografía n.º 13 se visualiza un largo cordón epitelial integrado por dos hileras de células.

Relación con los cementolitos. —

Varios autores afirman que algunas de las células epiteliales que integran los restos paradentarios, pueden degenerar, formando entonces un núcleo de calcificación que originaría la aparición de cementolitos. WERELDS en 1965 insiste sobre este tema, señalando que los elementos epiteliales vecinos al cemento pueden sufrir una impregnación cálcica, formándose cementolitos. En nuestras observaciones hemos tenido también ocasión de comprobar la gran frecuencia de cementolitos, que efectivamente a veces entran en relación con los restos epiteliales paradentarios; al corte, se comprueba que el cementolito está formado por capas o laminillas concéntricas de cemento.

Pero tenemos nuestras dudas de que el origen del cementolito radique en la calcificación de elementos epiteliales degenerados. La formación de cemento es un proceso de calcificación especializado, que requiere la *presencia de cementoblastos;* en efecto, primeramente las fibrillas de precolágena forman la matriz orgánica cementaria y luego los cementoblastos elaboran una substancia cementante que se deposita en capas; y sobre este conjunto de matriz orgánica y substancia cementante precipitan las sales minerales, en capas concéntricas de acuerdo con la actividad cementoblástica. No se nos alcanza cómo tal proceso puede llevarse a cabo en el seno de elementos epiteliales.

Habida cuenta que en el periodonto vecino al cemento aparecen igualmente cementolitos sin ninguna relación con los restos paradentarios, nos parece más lógico considerar que la relación entre ambos es simplemente de vecindad; y cuando se forma un cementolito en contacto con restos paradentarios, es muy posible que éstos tiendan a rodearlo, dando al corte la impresión de que aquél ha surgido en el espesor de los elementos epiteliales.

La Microfotografía n.º 14 muestra un resto paradentario en forma de largo cordón epitelial que rodea a un cementolito. A la izquierda, pared cementaria.

En la Microfotografía n.º 15 se presenta un típico islote epitelial en forma de margarita (seudoglandular), adosado a un cementolito. Se aprecia el marco hialino que rodea al resto de MALASSEZ.

CONCLUSIONES

1. Consideramos que los restos paradentarios son la supervivencia en el adulto de las diversas estructuras epiteliales aparecidas en el transcurso de la embriogénesis dentaria. No puede atribuirse a la Vaina de HERTWIG un papel exclusivista en su génesis.

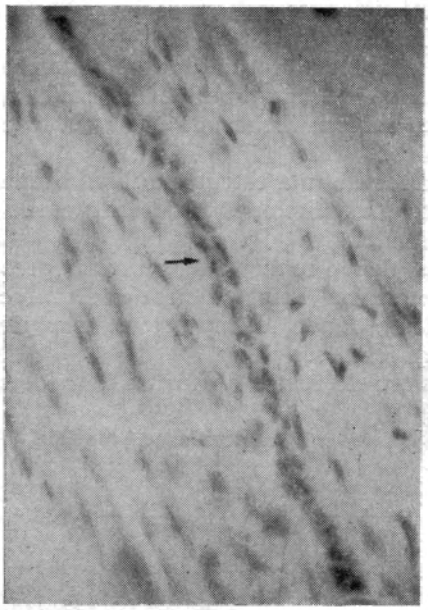

Microfotografía n.º 13

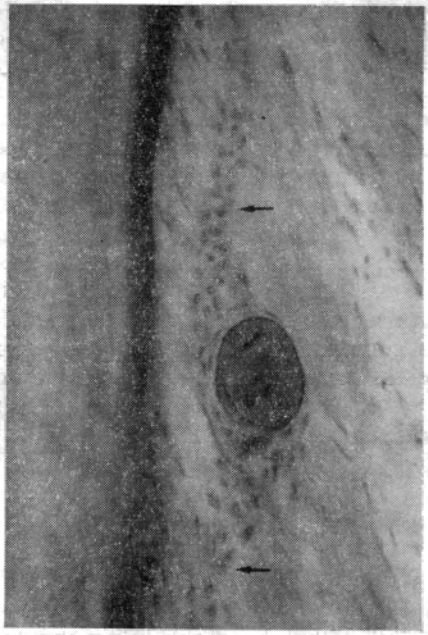

Microfotografía n.º 14

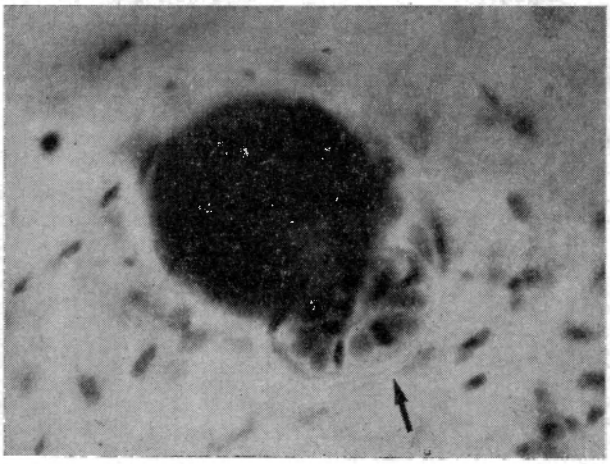

Microfotografía n.º 15

2. Es en el parodonto lateral donde identificamos mayor número de restos epiteliales, estableciendo el siguiente orden de frecuencia: lateral, apical, interradicular y superficial.

3. En muchos casos se observa evidente diferencia en el número de restos, según el lado del parodonto que se examine. Parece como si al desarrollarse y erupcionar el diente, hubiera rechazado hacia un lado las formaciones epiteliales pre-existentes.

4. Con frecuencia aparecen rodeados de una estructura hialinizada que los contornea a manera de marco. Las tinciones a base de carbonato de plata indican se trata de reticulina.

5. Los islotes epiteliales próximos, tienen tendencia a reunirse, pero conservando su marco individual de reticulina. También tienden a unirse a cementolitos vecinos, a los que rodean, dando la impresión de surgir éstos en el espesor de los elementos epiteliales.

6. En conjunto, es mayor el número de restos en forma de islotes que en cordones.

Rambla de Cataluña, 77

BIBLIOGRAFIA

BARATIERI, A. — Rivista Italiana Stomatologia: 21, 369, 1966.
BHASKAR, S. N. y LEVIN, M. P. — Journal Periodontology: 44, 3, 1973.
GALIPPE, V. — «Les dóbris epitheliaux paradentaires». Edit. Masson. París, 1910.
HELD, A.-J. — «Structure microscopique de l'organe dentaire». Edit. Roth-Masson. Lausana-París, 1947.
MEYER, W. — «Normale Histologie und Endwicklungsgeschichte der Zähne des Menschen». Edit. Carl Hanser. Munich, 1951.
MJOR, I. A. y PINDBORG, J. J. — «Histology of the human tooth». Edit. Munksgaard. Copenhague, 1973.
MULLER, O. — «Pathohistologie der Zähne». Edit. Benno Schwabe. Basilea, 1948.
NADAL-VALLDAURA, A. — Revista Española Estomatología: 14, 377, 1967.
NADAL-VALLDAURA, A. — Revista Española Estomatología: 17, 303, 1969.
NADAL-VALLDAURA, A. — Revista Española Estomatología: 18, 321, 1970.
ORBAN, B. — «Oral histology and embriology». Edit. Mosby. Saint Louis(1962.
RACADOT, J. — «Histologie dentaire». Edit. Masson-Prélat. París, 1973.
SONNABEND, E. — Deutsche Zahnärztliche Zeitschrift: 21, 627, 1966.
TEN CATE, A. R. — Archives Oral Biology: 10, 207, 1965.
VALDERHAUG, J. y NYLEN, M. — Journal Dental Research: 404, 140, 1966.
WERELDS, R. J. — Bulletin Groupement International Recherche Scientifique Stomatologie: 8, 341, 1965.
ZEROSI, C. — Rapports XVII Congrés Arpa Internationale. Atenas, 1963.