UNIVERSITAT DE BARCELONA

Supervivència i anàlisi de factors de mal pronòstic en lesions melanocítiques indeterminades de coroide

Laura Vigués Jorba

ADVERTIMENT. La consulta d'aquesta tesi queda condicionada a l'acceptació de les següents condicions d'ús: La difusió d'aquesta tesi per mitjà del servei TDX (**www.tdx.cat**) i a través del Dipòsit Digital de la UB (**diposit.ub.edu**) ha estat autoritzada pels titulars dels drets de propietat intel·lectual únicament per a usos privats emmarcats en activitats d'investigació i docència. No s'autoritza la seva reproducció amb finalitats de lucre ni la seva difusió i posada a disposició des d'un lloc aliè al servei TDX ni al Dipòsit Digital de la UB. No s'autoritza la presentació del seu contingut en una finestra o marc aliè a TDX o al Dipòsit Digital de la UB (framing). Aquesta reserva de drets afecta tant al resum de presentació de la tesi com als seus continguts. En la utilització o cita de parts de la tesi és obligat indicar el nom de la persona autora.

ADVERTENCIA. La consulta de esta tesis queda condicionada a la aceptación de las siguientes condiciones de uso: La difusión de esta tesis por medio del servicio TDR (**www.tdx.cat**) y a través del Repositorio Digital de la UB (**diposit.ub.edu**) ha sido autorizada por los titulares de los derechos de propiedad intelectual únicamente para usos privados enmarcados en actividades de investigación y docencia. No se autoriza su reproducción con finalidades de lucro ni su difusión y puesta a disposición desde un sitio ajeno al servicio TDR o al Repositorio Digital de la UB. No se autoriza la presentación de su contenido en una ventana o marco ajeno a TDR o al Repositorio Digital de la UB (framing). Esta reserva de derechos afecta tanto al resumen de presentación de la tesis como a sus contenidos. En la utilización o cita de partes de la tesis es obligado indicar el nombre de la persona autora.

WARNING. On having consulted this thesis you're accepting the following use conditions: Spreading this thesis by the TDX (**www.tdx.cat**) service and by the UB Digital Repository (**diposit.ub.edu**) has been authorized by the titular of the intellectual property rights only for private uses placed in investigation and teaching activities. Reproduction with lucrative aims is not authorized nor its spreading and availability from a site foreign to the TDX service or to the UB Digital Repository. Introducing its content in a window or frame foreign to the TDX service or to the UB Digital Repository is not authorized (framing). Those rights affect to the presentation summary of the thesis as well as to its contents. In the using or citation of parts of the thesis it's obliged to indicate the name of the author.

Supervivència i anàlisi de factors de mal pronòstic en lesions melanocítiques indeterminades de coroide

Memòria de tesi doctoral presentada per Laura Vigués Jorba per optar al grau de doctora per la Universitat de Barcelona.

Dirigida per Josep Maria Caminal Mitjana, doctor en Medicina, Hospital Universitari de Bellvitge i Daniel Lorenzo Parra, doctor en Medicina, Hospital Universitari de Bellvitge.

Tutor: Josep Maria Caminal Mitjana

Programa de doctorat en Medicina i Recerca Translacional

Facultat de Medicina i Ciències de la Salut. Universitat de Barcelona

Setembre de 2024

Agraïments

Arribar fins aquí ha estat possible gràcies al suport i la col·laboració de moltes persones a les quals voldria expressar el meu agraïment més sincer.

En primer lloc, vull agrair als meus directors de tesi, el Dr. Josep Maria Caminal i el Dr. Daniel Lorenzo, per la seva constant implicació en cada etapa d'aquest procés, des del disseny dels articles, les idees inicials que van donar forma als projectes i per totes les correccions posteriors. Gràcies per la vostra paciència, la vostra dedicació i per haver-me guiat amb tant d'encert en la redacció dels articles i en la culminació d'aquesta investigació.

A la resta de participants dels articles, que amb les seves aportacions han fet possible que aquesta feina prengués forma. Un agraïment especial a la Cristina Pujadas, per la seva valuosa ajuda amb l'estadística, i al Rahul Morwani i la Maria Baradad per la seva contribució en la recollida de dades. Però, sobretot, vull agrair-los per fer-me sentir valorada, per transmetre'm confiança i per mostrar-me el vostre orgull en la meva feina.

També vull agrair a la meva família, especialment als meus pares i al Jan, per haver-me acompanyat en aquest viatge amb el seu suport incondicional i els ànims constants que m'han ajudat a completar aquest projecte.

Finalment, un agraïment molt especial al Xevi, per la seva inestimable ajuda en la correcció del text, però sobretot per animar-me a seguir endavant quan més ho necessitava i per donar valor al que faig, fins i tot quan jo mateixa no me'n sentia capaç. Gràcies per ser sempre al meu costat i creure en mi.

Aquest treball és fruit de l'esforç de moltes persones, i a totes elles, els estaré sempre agraïda.

Finançament

Aquest projecte ha rebut finançament de la Beca d'investigació 2021 de la Societat Catalana d'Oftalmologia.

Índex

Agraïments 5
Finançament 6
Índex 7
Índex de figures 8
Índex de taules 9
Acrònims i sigles 10
Enumeració d'articles de la tesi 11
Resum de la tesi 12
Introducció 15
Lesions melanocítiques coroidals de mida petita 16
Maneig inicial: observació *versus* tractament precoç 29
Tractament del melanoma de coroide 32
Complicacions del tractament 38
Pronòstic 40
Propòsit del treball 41
Hipòtesis 42
Objectius 43
Material, mètodes i resultats 44
Survival in small choroidal melanocytic lesions with risk factors managed by initial observation until detection of tumour growth 44
Intralesional Vessel Diameter Measured by Optical Coherence Tomography Angiography Could Improve the Differential Diagnosis of Small Melanocytic Choroidal Lesions 54
Discussió 57
Recurrència local 68
Mortalitat 69
AOCT en lesions melanocítiques petites 72
Antecedents en la literatura 73
Software de processament d'imatges 73
Flux i patró vascular 75
Diàmetre vascular 77
Beneficis de la investigació, aplicabilitat i validesa 79
Futures línies d'investigació 79
Conclusions 81
Referències bibliogràfiques 82
Annexes 89

Índex de figures

Figura 1. Esquema de l'anatomia de l'ull 16

Figura 2. Factors de risc de les lesions melanocítiques indeterminades 18

Figura 3. Retinografia, imatge d'autofluorescència i OCT d'una lesió melanocítica de coroide pròxima al nervi òptic..... 20

Figura 4. Ecografia d'un melanoma de coroide 21

Figura 5. Retinografia d'un nevus de coroide entre la fòvea i l'arcada vascular temporal-superior 21

Figura 6. Exemple de lesió melanocítica petita mesurada amb ecografia i SS-OCT. 25

Figura 7. Imatges d'angiografia per tomografia de coherència òptica de dues lesions melanocítiques coroidals 27

Figura 8. Esquema de les mutacions que apareixen durant el procés de transformació de melanòcit uveal a cèl·lula cancerígena 28

Figura 9. Algoritme d'actuació que se sol seguir en les lesions melanocítiques indeterminades 32

Figura 10. Esquema que mostra la col·locació de la placa de braquiteràpia, suturada a l'esclera adjacent al tumor 33

Figura 11. Càlcul de la proporció d'àreas d'alt flux vascular amb Image J i de la densitat d'unions vasculars i lacunaritat amb Angiotools..... 73

Figura 12. Mesura de la dimensió fractal en fotografies de fons d'ull. 75

Figura 13. Imatge comparativa d'una lasió amb flux a la capa coriocapil·lari una altra que també té flux intralesional 76

Figura 14. AOCT d'una lesió amb vascularització complexa i una altra amb estructura vascular regular 76

Figura 15. Mesura del diàmetre dels vasos des del visor d'AOCT 77

Índex de taules

Taula 1. Classificació de les lesions melanocítiques coroidals segons la mida..... 17

Taula 2. Criteris de classificació del melanoma uveal posterior segons la 8a edició del TNM ... 17

Taula 3. *Hazard ratio* de creixement per cada factor de risc..... 18

Taula 4. Característiques ecogràfiques dels melanomes i nevus de coroide 23

Taula 5. Arguments a favor i en contra de l'observació versus el tractament precoç de les lesions melanocítiques petites..... 31

Taula 6. Factors que determinen major risc de metàstasi en pacients amb melanoma uveal .. 40

Taula 7. Revisió de la literatura publicada (a data de juliol 2024) on consta la mortalitat específica del melanoma de coroide petit, incloent-hi el nostre estudi..... 70

Acrònims i sigles

- AJCC: American Joint Committee on Cancer
- AOCT: angiografia per tomografia de coherència òptica
- COMS: *Collaborative Ocular Melanoma Study*
- EPR: epiteli pigmentari de la retina
- FSR: fluid subretinià
- IC: interval de confiança
- JCR: *Journal Citation Report*
- OCT: tomografia de coherència òptica
- RR: risc relatiu
- SS-OCT: tomografia de coherència òptica *Swept Source*
- TFD: teràpia fotodinàmica
- TNM: *tumor, node, metastasis*
- TTT: termoteràpia transpupil·lar
- ^{125}I: iode 125
- ^{106}Ru: ruteni 106

Enumeració d'articles de la tesi

Tesi en format de compendi de publicacions.

La tesi consta de dos articles originals publicats com a primera autora:

- **Vigués-Jorba L**, Morwani R, Lorenzo D, Baradad-Jurjo MC, Arias L, Piulats JM, et al. Survival in small choroidal melanocytic lesions with risk factors managed by initial observation until detection of tumour growth. Clin Experiment Ophthalmol. 2021; 1–9.

  Publicat a la revista *Clinical and Experimental Ophthalmology* amb factor d'impacte de 4,38 (JCR 2021), dins del primer quartil de la categoria d'oftalmologia.

- **Vigués-Jorba L**, Lorenzo D, Pujadas C, Morwani R, Yamamoto-Rodriguez L, Baradad-Jurjo M, et al. Intralesional Vessel Diameter Measured by Optical Coherence Tomography Angiography Could Improve the Differential Diagnosis of Small Melanocytic Choroidal Lesions. Cancers 2024, 16, 2167.

  Publicat a la revista *Cancers* amb factor d'impacte de 4,5 (JCR 2023), dins del primer quartil de la categoria d'oncologia.

Resum de la tesi

Títol

Supervivència i anàlisi de factors pronòstics en lesions melanocítiques indeterminades de coroide

Introducció

El maneig inicial de les lesions melanocítiques petites presenta controvèrsies. Tot i que hi ha arguments per justificar-ne un tractament precoç, i d'aquesta manera evitar el potencial augment de risc de metàstasi amb el creixement, hi ha investigadors que prefereixen observar les lesions sospitoses d'entrada. D'aquesta manera, donat que el tractament comporta una important morbiditat visual, s'intenta minimitzar l'afectació visual de lesions benignes o endarrerir-la en lesions que finalment requeriran tractament. Quan es realitza aquest maneig, el fet d'objectivar un creixement és habitualment el senyal demostratiu de malignitat i el que determina la indicació de tractament.

Hipòtesi

Aquest treball planteja la hipòtesi que la demora del tractament inicial de les lesions melanocítiques petites que posteriorment es transformen en melanomes no suposa un empitjorament del pronòstic vital.

Objectius

L'objectiu principal és analitzar els pacients en seguiment per lesions melanocítiques indeterminades a l'Hospital de Bellvitge i avaluar si l'observació inicial provoca un empitjorament de pronòstic vital dels pacients. L'objectiu secundari és identificar nous factors de risc predictors de malignitat, avaluant els pacients amb una angiografia per OCT en l'exploració inicial, per determinar si aquesta nova eina podia ajudar en el diagnòstic diferencial de forma precoç.

Mètodes

Hem realitzat un estudi observacional de casos consecutius reclutats en un centre de referència terciari d'oncologia ocular. S'han inclòs 75 pacients diagnosticats de lesions

melanocítiques de coroide petites amb factors de risc de creixement, que inicialment es van observar, i que van mostrar progressió durant el seguiment, per determinar la supervivència específica. En el moment de detecció del creixement, es va realitzar tractament segons la pràctica clínica habitual (braquiteràpia o enucleació en el 96 % i el 4 % dels casos, respectivament).

Posteriorment, hem seleccionat les lesions melanocítiques petites de les quals disposàvem d'una angiografia per tomografia de coherència òptica (AOCT) en el moment del diagnòstic, i hem fet dos grups: un grup de lesions que s'han transformat en melanoma i un altre de lesions que s'han mantingut estables durant el seguiment. Aquest segon estudi ha inclòs 86 pacients, en què es va fer una vigilància activa seguida de braquiteràpia si es detectava creixement. Les lesions es van classificar en dos grups segons si van créixer (melanomes petits) o es van mantenir estables (nevus de coroide). Hem comparat les imatges d'AOCT inicials per identificar possibles predictors de creixement que ja estiguessin presents en el moment del diagnòstic i que ajudés a fer un diagnòstic diferencial de forma més precoç.

Principals resultats

Les lesions van créixer a una taxa mitjana de 0,42 mm/any en alçada i 1,05 mm/any de diàmetre màxim. El temps mitjà fins al creixement va ser de 17 mesos després del diagnòstic. Cinc pacients van desenvolupar recurrència local després de la braquiteràpia, i van necessitar una enucleació. Quatre pacients van desenvolupar metàstasis hepàtiques. La supervivència específica del melanoma va ser del 98 % als 5 anys (IC del 95 %, 94,2-100 %) i 91,6 % (IC 95 %, 82-100 %) als 10 i 15 anys.

A l'estudi comparatiu d'AOCT hem objectivat que les lesions petits que s'acaben transformant en melanomes tenen significativament més vasos amb un diàmetre ≥ 76,3 µm ($p = 0,02$; RR: 2,46). El temps de creixement en les lesions que tenen vasos de major diàmetre és significativament més curt ($p = 0,05$) que en les lesions amb vasos més petits.

Conclusions

Un maneig clínic inicial mitjançant observació fins a la detecció del creixement tumoral en lesions melanocítiques petites amb factors de risc de creixement, aparentment,

dona lloc a un risc baix de metàstasi, cosa que suggereix que aquest pot ser un enfocament inicial a considerar en tumors amb potencial maligne indeterminat.

Les troballes de l'AOCT mostren que la quantificació del diàmetre dels vasos mitjançant aquesta tècnica pot ajudar a diferenciar entre nevus de coroide i melanomes petits, quan es considera juntament amb els factors de risc clínics.

Introducció

Les lesions melanocítiques pigmentades intraoculars més freqüents són els nevus de coroide. La coroide és la capa entre la retina i l'esclera; un teixit altament vascularitzat la funció del qual és irrigar les zones externes de la retina i dur a terme el drenatge dels residus de la capa de fotoreceptors, a més a més d'absorbir la llum reflectida dins de l'ull gràcies a la seva pigmentació (Figura 1). Els nevus de coroide són neoplàsies benignes i relativament freqüents —s'estima que la prevalença és, aproximadament, d'entre el 5 % i el 10 % en la població adulta [1,2]. S'originen a partir dels melanòcits presents a la coroide durant les dues primeres dècades de la vida i sovint es diagnostiquen de forma casual en una exploració oftalmològica rutinària, ja que solen ser lesions petites, asimptomàtiques i que romanen estables en el seguiment.

Els nevus de coroide es presenten com lesions ben delimitades, planes o lleugerament sobreelevades (habitualment de <1 mm d'alçada i <5 mm de diàmetre màxim), de pigmentació variable i generalment no provoquen símptomes. Normalment es localitzen posteriors a l'equador i poden associar druses i alteració de l'epiteli pigmentari de la retina. La majoria romanen estables durant llargs períodes de temps.

Tot i que la majoria de nevus de coroide són de baix risc, en alguns casos existeix un potencial de transformació maligna en melanoma de coroide. La probabilitat de transformació a melanoma s'ha estimat en 1 cas de cada 8.845 nevus als Estats Units —una incidència que augmenta amb l'edat [1]. Al llarg de tota la vida, el risc de transformació de nevus a melanoma per a un pacient que viu més de 80 anys podria arribar a l'1 % [3].

El melanoma de coroide és el tumor intraocular primari maligne més freqüent en adults, però segueix sent considerada una malaltia rara, amb una incidència estimada d'entre 2 a 8 casos per milió d'habitants i any, essent més freqüent al nord d'Europa respecte del sud [4–6]. Tot i una correcta erradicació del tumor primari mitjançant el tractament local, fins al 50 % dels melanomes de coroide generen metàstasi als 15 anys del diagnòstic [7], sent el fetge la seva principal localització. El pronòstic en l'estadi de malaltia disseminada històricament ha sigut molt dolent, amb una

supervivència global mitjana de 12 mesos independentment del tractament realitzat [8]. Els resultats en aquests pacients han millorat amb l'aprovació recent de Tebentafusp, la primera teràpia que ha demostrat augmentar la supervivència en pacients positius per HLA-A*02:01, els quals constitueixen aproximadament el 50 % dels pacients caucàsics [9]. Es tracta d'una immunoteràpia amb alta afinitat d'unió a pèptids expressats per les cèl·lules tumorals i a receptors de les cèl·lules T, activant la seva resposta citotòxica contra les cèl·lules de melanoma [10].

Figura 1. Esquema de l'anatomia de l'ull que mostra la localització de les lesions melanocítiques coroidals. *Imatge original.*

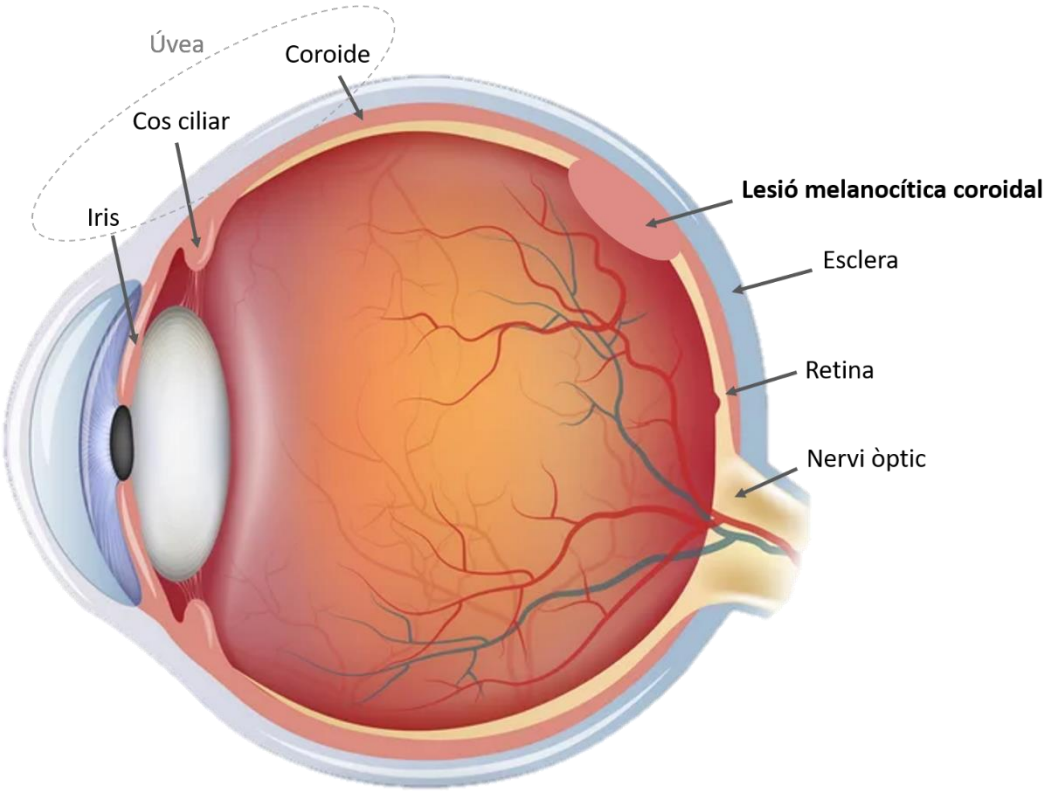

Lesions melanocítiques coroidals de mida petita

Davant la troballa d'una lesió melanocítica de coroide, el més important és fer el diagnòstic diferencial entre els nevus i els melanomes de coroide per poder detectar de forma precoç les lesions malignes que requereixin tractament. Sovint, en les lesions melanocítiques petites aquesta diferenciació en una primera exploració pot ser incerta. Es consideren lesions petites les de menys de 3 mm d'alçada màxima i 12 mm de diàmetre màxim (les lesions de menor alçada dins de les classificades com a T1

segons la 8a edició del TNM; Taula 2). Aquestes lesions que d'entrada no podem saber del cert si són nevus o melanomes petits de coroide les etiquetem com a "lesions melanocítiques coroidals de mida petita" o "lesions melanocítiques coroidals indeterminades". Només aquelles lesions que efectivament mostrin un creixement ràpid al llarg del temps s'acabaran catalogant com a malignes.

Taula 1. Classificació de les lesions melanocítiques coroidals segons la mida.

	NEVUS	**LESIÓ INDETERMINADA**	**MELANOMA**
Alçada	< 1 mm	1-3 mm	> 3 mm
Diàmetre màxim	< 5 mm	5-12 mm	>10-12 mm

Taula 2. Criteris de classificació del melanoma uveal posterior segons la 8a edició del TNM, categoria T. *Adaptat de Brierley et al. [11]* Les lesions considerades petites estan delimitades en groc.

Gruix (mm)							
> 15.0	4	4	4	4	4	4	4
12.1-15.0	3	3	3	3	3	4	4
9.1-12.0	3	3	3	3	3	3	4
6.1-9.0	2	2	2	2	3	3	4
3.1-6.0	1	1	1	2	2	3	4
≤3.0	1	1	1	1	2	2	4
	≤3.0	**3.1-6.0**	**6.1-9.0**	**9.1-12.0**	**12.1-15.0**	**15.1-18.0**	**>18.0**
	Diàmetre màxim (mm)						

1.1 **Factors de risc clínics**

Per avaluar aquestes lesions, ens basem en factors de risc descrits a la literatura que són suggestius de malignitat. Els factors de risc clàssics de creixement són: un gruix de la tumoració superior a 2 mm, diàmetre màxim superior a 5 mm, distància del nervi òptic inferior a 3 mm, fluid subretinià (FSR), la presencia de símptomes com pèrdua de visió, el pigment taronja, un angle kappa positiu en l'ecografia ocular i absència de druses o halo perilesional (Figura 2) [12,13].

Figura 2. Factors de risc de les lesions melanocítiques indeterminades. *Imatge original.*

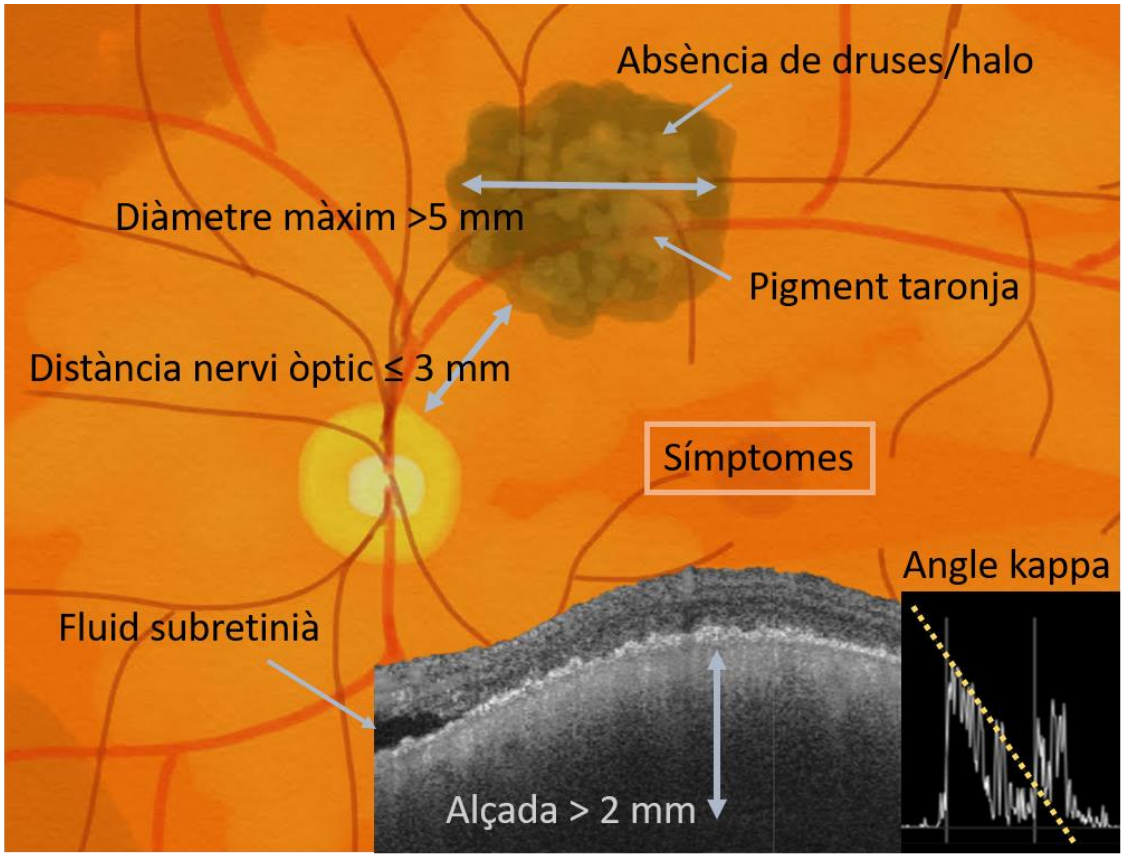

La Taula 3 mostra els *hazard ratio* de creixement per cada un dels factors de risc [14]. Veiem que el factor predictor de creixement més important és el gruix major de 2 mm, que implica 3,8 vegades més risc de melanoma que les lesions més petites, seguit de la presència de pigment taronja.

Taula 3. *Hazard ratio* de creixement per cada factor. *Adaptat de Shields et al. [14]* En aquesta publicació, han simplificat els factors de risc en una regla mnemotècnica per a major aplicabilitat a la pràctica clínica diària, incloent-hi aquests sis factors de risc:

Regla mnemotècnica		**Factors de risc clínics**	*Hazard ratio*
To	**T**hickness	Gruix tumoral >2 mm	3.8
Find	**F**luid	Presència de fluid subretinià	3.0
Small	**S**ymptoms	Símptomes, pèrdua de visió	2.3
Ocular	**O**range Pigment	Presència de pigment taronja	3.1
Melanoma	**M**elanoma ultrasound hollowness	Angle kappa a l'ecografia / buit ecogènic	2.1
Doing **Im**aging	**DI**a**M**eter	Diàmetre tumoral >5 mm	1.8

El gruix de les lesions es pot mesurar mitjançant una ecografia (en lesions més sobreelevades) o una tomografia de coherència òptica (més precís en lesions més planes) [15,16]. En augmentar el gruix, s'incrementa també el risc de transformació a melanoma. Shields et al. [14] van analitzar de forma retrospectiva nevus de diferents alçades i van calcular que el *hazard ratio* de transformació a melanoma augmentava significativament comparant lesions de ≤2 mm respecte a lesions de major alçada. Van veure també que les lesions més gruixudes solien portar associades més factors de risc.

El diàmetre de les lesions se sol avaluar mitjançant una fotografia de fons d'ull. En ocasions, les lesions no augmenten de gruix sinó que augmenten en diàmetre, per aquest motiu també és un factor important a tenir en compte. En un estudi multivariable un diàmetre de >5 mm comportava un risc de melanoma dues vegades superior a diàmetres més petits [14].

La presència de fluid subretinià s'ha identificat com un indicador de malignitat. Se sol veure mitjançant OCT, a l'àpex o adjacent a les vores de les lesions melanocítiques. La causa d'aquesta exsudació podria ser multifactorial —el creixement ràpid d'una lesió coroidal pot comprimir la capa coriocapil·lar suprajacent, creant una disrupció vascular que provocaria la transsudació de fluid. El gradient de pressió resultant, canvis en la permeabilitat vascular o l'alteració de l'epiteli pigmentari al voltant de les lesions també afavoriria el fluid subretinià i en dificultaria el drenatge [17]. Associat al fluid subretinià s'han descrit canvis a la morfologia de la capa de fotoreceptors de la OCT —*shaggy photoreceptors*. Aquests canvis s'han vist en melanomes de coroide, però són inespecífics, ja que també es troben en altres patologies amb fluid subretinià com la corioretinopatia serosa central, despreniments de retina serosos o en nevus amb fluid [18] (Figura 3).

Les lesions properes al pol posterior, amb un marge a menys de 3 mm del nervi òptic, es van associar a major risc de creixement en l'anàlisi multivariant realitzada per Shields et al. [19] Aquestes lesions tenen a més a més major comorbiditat visual, ja que en trobar-se properes a la màcula tenen major risc d'afectació de la visió. L'aparició de símptomes —com ara visió borrosa o metamorfòpsia— representa un signe d'alarma. Sol ser secundari a l'extensió del tumor o a l'aparició de fluid subretinià cap a la fòvea.

Tot i així, hi ha casos en què la disminució de visió és deguda a l'aparició d'una membrana neovascular subretiniana associada a un nevus; un signe de cronicitat que no indica malignització de la lesió [20-22].

El pigment taronja correspon a dipòsits de lipofucsina sobre la superfície del tumor. La visualització del pigment taronja al fons d'ull a vegades queda emmascarada pel pigment de la lesió, però l'autofluorescència el ressalta i es veu hiperautofluorescent (Figura 3B). Sol associar-se a la presència de fluid subretinià, ja que típicament es localitza a la neuroretina despresa, i és un important signe de malignitat. En l'anàlisi multivariant de Shields et al., les lesions amb pigment taronja tenien un risc 3 vegades major de melanoma [23].

Figura 3A. Retinografia que mostra una lesió melanocítica de coroide (destacada amb la línia groga) pròxima al nervi òptic, adjacent a l'arcada vascular temporal superior. **B.** Imatge d'autofluorescència on es veuen focus d'hiperautofluorescència a la part inferior de la lesió corresponents a les zones amb pigment taronja i fluid subretinià (fletxa groga). **C.** OCT centrada sobre la lesió on es veu un tumor expansiu a la coroide amb interior homogeni, atenuació del senyal en profunditat i fluid subretinià suprajacent. **D.** OCT ampliada que mostra amb més detall l'extensió de la lesió (línia puntejada), el fluid subretinià (estrella), la compressió de la capa coriocapil·lar (punta de fletxa groga), alteracions de l'epiteli pigmentari de la retina i *shaggy photoreceptors* (fletxa blava). *Imatge original.*

L'angle kappa és un signe ecogràfic molt característic dels melanomes de coroide. En un tall ecogràfic transversal de la tumoració es veu una caiguda ràpida del senyal ecogènic. Aquest buit ecogènic es forma a causa del pigment de la superfície dels melanomes i la gran homogeneïtat cel·lular, que provoca una important atenuació del senyal. Per contra, els nevus solen tenir una reflectivitat interior més alta. La presència d'angle kappa o buit ecogènic s'ha identificat com a factor de risc de malignitat [19] (Figura 4).

Figura 4. Ecografia d'un melanoma de coroide. **A.** El mode B mostra una tumoració densa, internament homogènia, amb reflectivitat que va disminuint cap a la base. Les puntes de fletxa destaquen l'excavació coroidal que en ocasions es veu en aquests tumors. **B.** El mode A mostra una reflectivitat mitjana-baixa amb un pic inicial elevat formant l'angle kappa característic. *Imatge de Caminal et al. [24]*

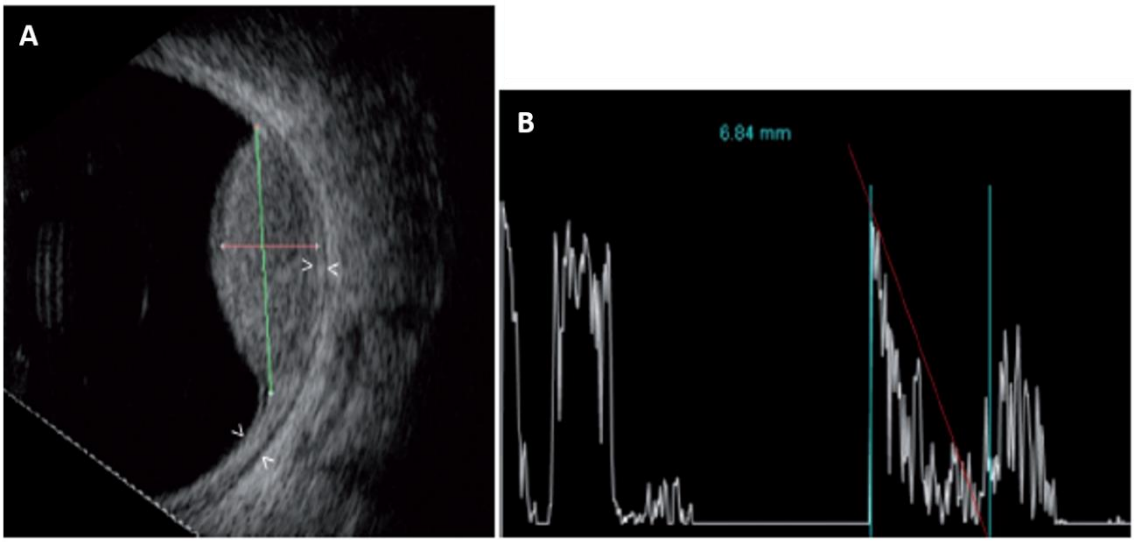

La presència d'un halo de despigmentació al voltant de les lesions coroidals pigmentades s'ha identificat com un factor suggestiu d'estabilitat i, per tant, s'associa més als nevus que no als melanomes de coroide [19]. Les druses a la superfície de les lesions també són signes de cronicitat i solen indicar benignitat (Figura 5).

Figura 5. Retinografia d'un nevus de coroide entre la fòvea i l'arcada vascular temporal-superior. La lesió presenta druses confluents blanc-groguenques a la superfície i un halo ataronjat perilesional, ambdós factors suggestius de cronicitat. *Imatge original.*

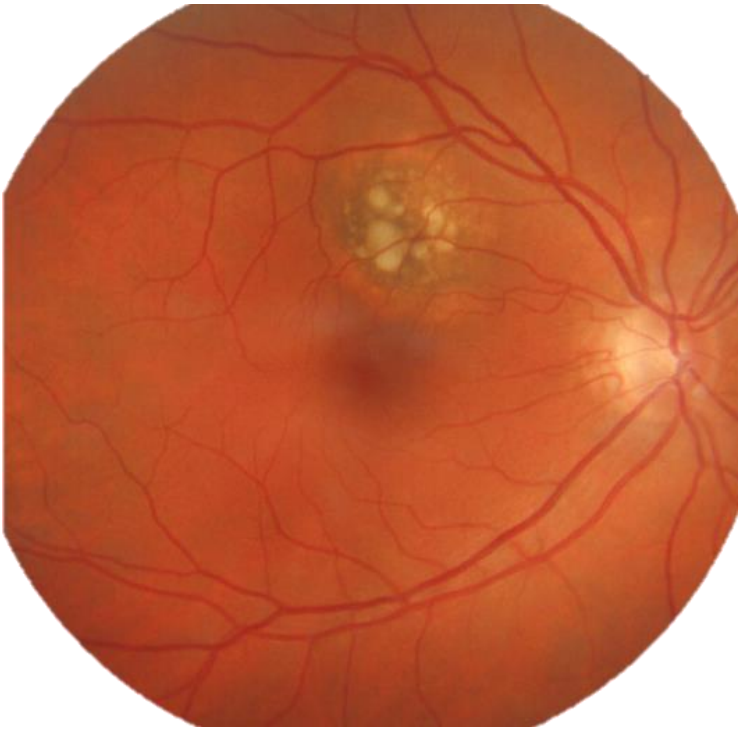

Fa anys les druses i l'halo perilesional tenien més importància, ja que l'avaluació de les lesions es feia bàsicament amb la imatge funduscòpica. Actualment, amb la millora de l'ecografia, l'aparició de la OCT i els retinògrafs de camp ampli, aquests dos factors no solen tenir tant pes, tot i que se segueixen tenint en compte a l'hora de considerar el risc de les lesions.

Com més factors de risc presenten les lesions melanocítiques indeterminades, i a mesura que augmenta el gruix de les lesions, aquestes tenen major risc de progressió a melanoma [13,14,19]. En una publicació de Shields et al. [19] troben un *hazard ratio* de creixement més alt amb la combinació dels factors: símptomes (incloent fotòpsies i miodesòpsies), pigment taronja, marge a prop del nervi òptic, buit ecogènic i absència d'halo. Més endavant, Shields et al. [13] van publicar que el risc de transformació a melanoma a 5 anys era de l'1 % en lesions sense factors de risc, l'11 % amb un factor, el 22 % amb dos factors, el 34 % amb tres factors, el 51 % amb quatre factors i el 55 % amb cinc factors. En una altra publicació, Dalvin et al. [25] observen un *hazard ratio* de creixement de 3 en lesions amb un factor, 11 amb dos factors, 15 amb tres factors, 15 amb quatre factors i 26 amb cinc factors, comparant amb nevus sense factors de risc. Mirant la combinació de factors de risc, els *hazard ratios* més alts sempre incloïen la presència de símptomes de pèrdua visual i el pigment taronja. Tenint en compte

aquests resultats, recomanaven monitoritzar les lesions amb un o dos factors de risc i derivar les lesions amb tres o més factors de risc a un centre especialitzat en oncologia ocular per poder detectar i tractar de forma precoç els melanomes [19].

1.2 Proves complementàries

1.2.1 Ecografia

L'ecografia és una tècnica molt utilitzada en oncologia ocular atesa la seva accessibilitat i que permet la visualització ràpida de l'anatomia de l'ull. Es basa en la generació d'ones sonores d'alta freqüència amb un transductor, que també serveix per detectar les ones retornades. En travessar les estructures de l'ull, les ones es van trobant estructures amb diferents densitats i canvis en la impedància acústica (la velocitat de transmissió de les ones de so). En aquestes interfases una part de les ones són reflectides i són detectades pel transductor, generant així una imatge.

L'ecografia s'utilitza en el diagnòstic diferencial de les tumoracions intraoculars, permet determinar-ne la mida i valorar si existeix un creixement en les visites successives. La mida mínima per poder detectar una tumoració mitjançant ecografia és de 0,8 mm d'alçada [24]. La Taula 4 mostra les característiques ecogràfiques diferencials entre els nevus i els melanomes de coroide. Aquests trets diferencials ens permeten fer un diagnòstic diferencial mitjançant ecografia.

Taula 4. Característiques ecogràfiques dels melanomes i nevus de coroide. *Adaptat de Caminal et al. [24] Imatges originals.*

	Melanoma de coroide	**Nevus coroidal**
FORMA	Cúpula/xampinyó	Pla/cúpula
REFLECTIVITAT INTERNA	Baixa-mitjana	Mitjana-alta
ESTRUCTURA	Homogènia	Homogènia
ATENUACIÓ	Alta	Alta
ALTRES	Excavació coroidal, buit ecogènic, vascularització interna, ombra orbitària	
EXEMPLE	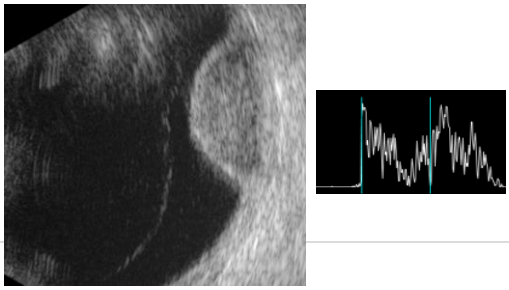	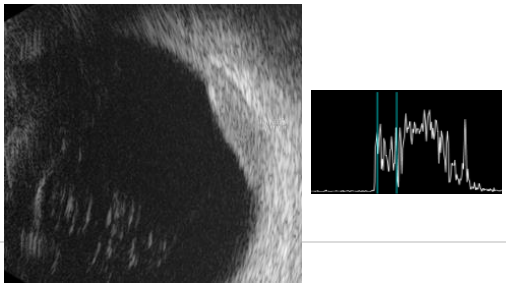

Un dels principals factors de risc de progressió de les lesions melanocítiques indeterminades és el buit ecogènic o angle kappa (Figura 4). En una anàlisi multivariant, Shields et al. [13] van veure un *hazard ratio* de transformació a melanoma 2,1 vegades major en les lesions que presentaven buit ecogènic respecte a les que no en tenien.

1.2.2 Retinografia

Els retinògrafs ens permeten capturar una fotografia del fons de l'ull i, d'aquesta manera, documentar les lesions melanocítiques coroidals per poder-les comparar durant el seguiment. Actualment disposem de retinògrafs de camp ampli (exemple a la Figura 3A), capaços de capturar una imatge panoràmica que inclou el 80 % de la retina; això permet una millor visualització de tumoracions perifèriques que fa uns anys costaven més de fotografiar. A més a més, permeten mesurar el diàmetre de les lesions per poder fer un seguiment de la seva mida.

Aquests retinògrafs permeten capturar una imatge d'autofluorescència. La retina absorbeix la llum d'una determinada longitud d'ona i n'emet a longituds d'ona superiors. Aquestes ones emeses, que depenen de la presència de pigments naturals de la retina i l'epiteli pigmentari de la retina, es poden capturar i representar en forma d'imatge. El patró d'autofluorescència normal es veurà alterat en alteracions retinianes o de l'epiteli pigmentari de la retina. L'atròfia se sol veure com una zona hipoautofluorescent; en canvi, un dipòsit excessiu de lipofucsina, un producte de degradació natural dels segments externs dels fotoreceptors, es veuria hiperautofluorescent.

En les lesions melanocítiques coroidals la retinografia amb autofluorescència és d'especial interès per detectar fluid subretinià (que es veu hiperautofluorescent si és recent i hipoautofluorescent en cronificar) o pigment taronja (dipòsits de lipofucsina hiperautofluorescents) —ambdós factors de risc de progressió a melanoma de coroide (Figura 3B).

1.2.3 Tomografia de coherència òptica (OCT)

La OCT és un estudi no invasiu que utilitza ones de llum per obtenir talls transversals de les capes de la retina. La tecnologia actual OCT *Swept Source* (SS-OCT) permet

visualitzar en profunditat incloent-hi la coroide, i això ens serveix en l'estudi de les tumoracions coroidals. Per mesurar tumoracions de menys d'1 mm d'alçada la OCT guanya precisió respecte a l'ecografia. La OCT permet discriminar millor la vora anterior de la tumoració respecte de la retina i la vora posterior respecte de l'esclera —capes que es poden incloure de forma inadvertida amb l'ecografia i, com a resultat, obtenir una mida sobreestimada [15]. En canvi, lesions de més de 2,4 mm d'alçada i 8 mm de diàmetre màxim s'avaluen millor amb ecografia [16]. Lesions d'entre 1 i 2,4 mm d'alçada es poden mesurar mitjançant ambdues tècniques. Comparant les mesures entre SS-OCT i ecografia en lesions melanocítiques petites, Baradad-Jurjo et al. [16] van veure una sobreestimació de la mida amb ecografia del 30 % en alçada i el 5 % en diàmetre màxim. Argumenten que això podria ser degut a la qualitat d'imatge superior i millor resolució axial de la SS-OCT (1 µm amb SS-OCT respecte a 50-200 µm amb ecografia). No obstant això, quan existeix ombra posterior es perd la visualització de la vora posterior de les lesions i la mesura de l'alçada no és tan precisa (Figura 6).

La OCT també permet identificar millor el fluid subretinià, la compressió o pèrdua de la capa coriocapil·lar i la presència d'alteracions en la morfologia dels fotoreceptors —els *shaggy photoreceptors*— que s'han trobat més freqüentment en melanomes que en nevus de coroide [13,26] (Figura 3D).

Figura 6. Exemple de lesió melanocítica petita mesurada amb ecografia i SS-OCT. **A.** Retinografia que mostra la lesió. **B.** Mesura mitjançant ecografia. L'alçada està lleugerament sobreestimada per l'ecografia. També es mesura el diàmetre basal longitudinal i, en aquest cas, és pràcticament igual amb ambdues tècniques. **C.** Mesura amb SS-OCT. La base del tumor no està clarament definida a causa de l'ombra posterior. Per mesurar l'alçada s'utilitzen línies tangencials des de la unió esclerocoroidal adjacent visible per inferir la base del tumor. *Imatge de Baradad-Jurjo et al. [16]*

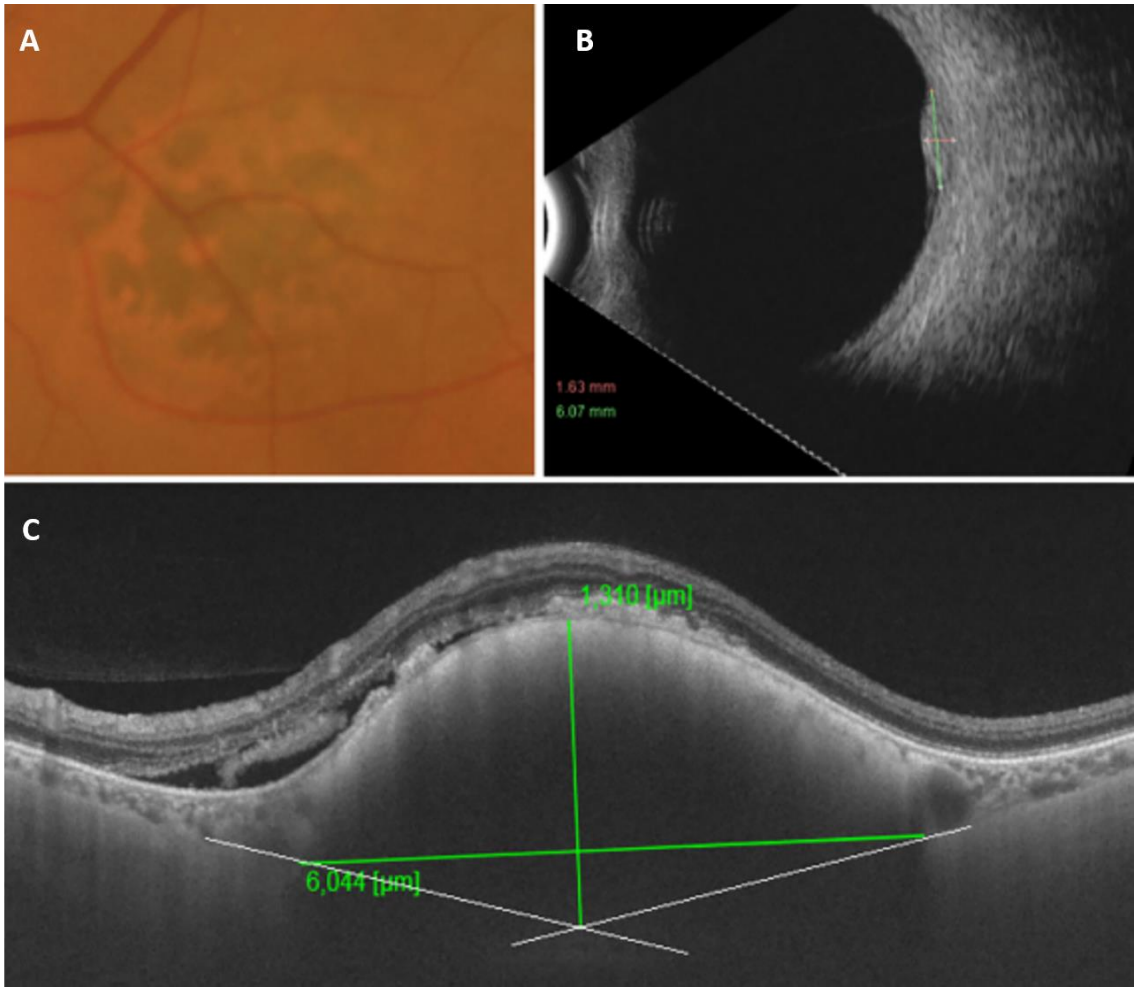

1.2.4 Angiografia per OCT

L'angiografia per OCT (AOCT) ens proporciona una imatge de la vascularització retiniana i de la capa coriocapil·lar de forma no invasiva, a diferència de l'angiografia per fluoresceïna o l'angiografia amb verd d'indocianina que requereixen l'administració d'un contrast endovenós. És una tecnologia que s'ha incorporat a les consultes d'oftalmologia en els últims anys i l'ús de la qual encara no s'ha estès en oncologia ocular, tot i que ja hi ha alguns estudis publicats sobre tumoracions intraoculars estudiades amb AOCT.

Utilitzant l'AOCT en el diagnòstic diferencial entre nevus i melanomes, s'ha descrit una capa coriocapil·lar normal en els nevus, respecte a un entramat vascular dens i irregular en els melanomes [27]. Un plex coriocapil·lar hiporeflectiu i un anell hiperreflectiu perilesional en lesions d'alt risc [28]. Menor flux de la capa coriocapil·lar en els melanomes comparat amb els nevus, possiblement degut a la compressió pel creixement tumoral [29]. Major freqüència de vores irregulars, àrees avasculars,

anomalies vasculars i estructures vasculars més profundes en els melanomes comparant amb els nevus [30-32] (Figura 7).

Figura 7. Imatges d'angiografia per tomografia de coherència òptica de dues lesions melanocítiques coroidals. A l'esquerra, una lesió amb vasos intralesionals de major diàmetre i zones avasculars (asterisc vermell). A la dreta, una lesió amb anell hiperreflectiu i entramat vascular dens amb *loops* (exemple de *loop* assenyalat amb la fletxa groga). *Imatge original.*

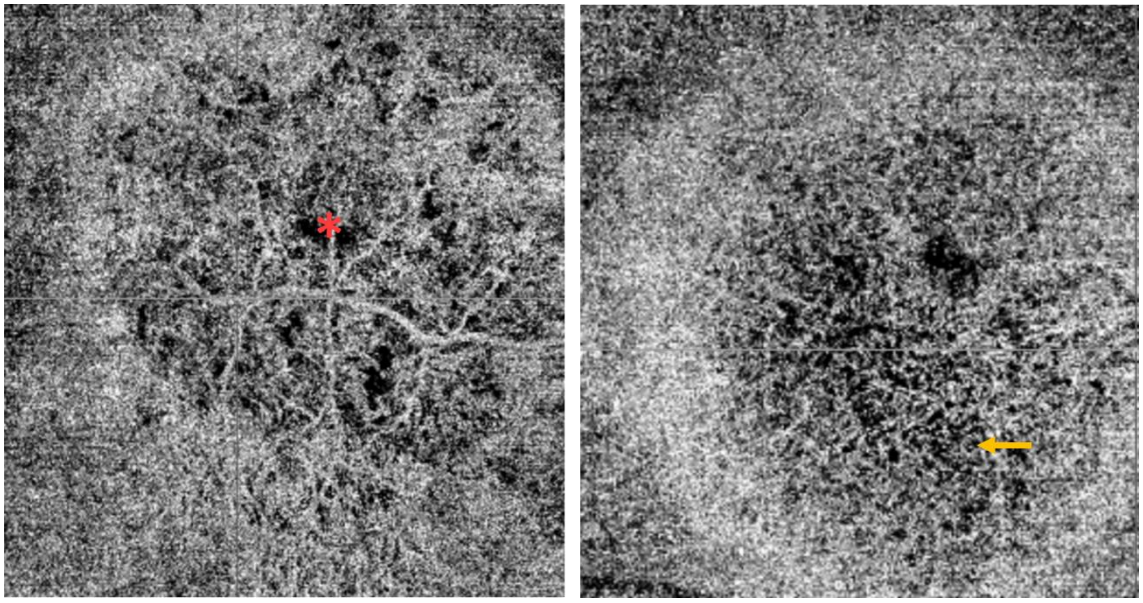

1.3 Anàlisi anatomopatològica

Tot i tenir en compte els factors de risc de malignitat i aquestes exploracions complementàries, el diagnòstic de melanoma no és definitiu, ja que no ens basem en una confirmació anatomopatològica. La biòpsia de les lesions intraoculars amb potencial maligne segueix sent controvertida pel potencial risc de disseminació de cèl·lules malignes a la cavitat vítria, la dificultat d'obtenir mostra suficient i les possibles complicacions amb comorbiditat visual. S'han estudiat diferents tècniques per obtenir mostra per analitzar les lesions de coroide de diagnòstic incert.

Segons la localització de la tumoració coroidal es pot realitzar una biòpsia transvítria o transescleral. Es pot realitzar biòpsia o punció i aspiració amb agulla fina, que és un procediment amb menys complicacions però que té un baix rendiment en fins al 35 %

de les mostres, amb material de citologia insuficient [33]. El risc potencial més important és la disseminació de cèl·lules malignes o l'extensió extraocular, que empitjora molt el pronòstic i augmenta el risc de metàstasi. A més a més, es poden produir complicacions amb afectació visual com hemorràgia subretiniana o vítria, despreniments de retina, hipotonia o endoftalmitis [34,35].

Aquests riscos, juntament amb el baix rendiment diagnòstic, relegaven les biòpsies de les lesions melanocítiques coroidals a casos molt puntuals en què existia una incertesa diagnòstica raonable. Recentment, però, s'ha investigat el valor de l'obtenció de mostra que ens permet realitzar un estudi genètic per determinar el pronòstic o valorar tractaments personalitzats.

S'ha vist que el perfil genètic dels melanomes de coroide és un indicador altament predictiu del risc de metàstasi [36,37]. La monosomia del cromosoma 3 o el guany dels cromosomes 8q o 6p, entre d'altres mutacions, en són els factors pronòstics més sensibles i específics. Amb l'anàlisi citogenètica, a part de factors clínics, es pot individualitzar el risc de mortalitat per cada pacient i d'aquesta manera ajustar el tractament i el seguiment. Per exemple, en tumors amb un baix risc de metàstasi no seria necessari el tractament del melanoma, i això ens permetria evitar les complicacions visuals relacionades amb el tractament. D'altra banda, en melanomes petits però amb mutacions d'alt risc, considerant l'alta probabilitat que ja presentin micrometàstasis sistèmiques al moment del diagnòstic, el tractament local del tumor no seria suficient per erradicar la malaltia, sinó que caldria augmentar la vigilància per detectar de forma precoç les metàstasis i plantejar un tractament adjuvant sistèmic [38].

Tot i això, la biòpsia per a l'anàlisi citogenètica presenta diverses dificultats. L'heterogeneïtat cel·lular dels tumors n'explica el risc de falsos negatius [39], i això és especialment rellevant en els tumors amb perfil genètic de pitjor pronòstic.

Figura 8. En el procés de transformació d'un melanòcit uveal normal a una cèl·lula cancerígena s'han identificat diverses mutacions iniciadores. Posteriorment es desenvolupen mutacions secundàries que determinen el potencial metastàtic. S'ha demostrat que els pacients amb melanoma uveal amb mutacions en BAP1 tenen el

pitjor pronòstic i sovint porten associades altres alteracions citogenètiques d'alt risc com la monosomia 3 o el guany del cromosoma 8q, mentre que els pacients amb mutacions en SF3B1/SRSF2 tenen un pronòstic intermedi, i els pacients amb mutacions en EIF1AX tenen un millor pronòstic [9,40]. *Imatge original creada amb BioRender.com, accedit el 7 de juliol de 2024*.

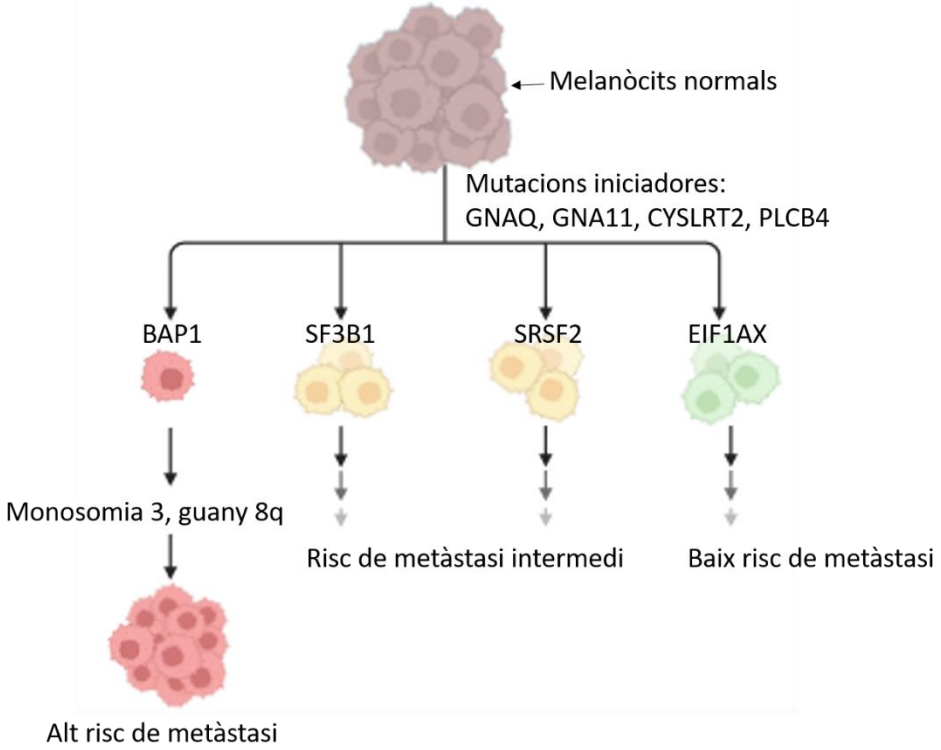

Maneig inicial: observació *versus* tractament precoç

Com hem vist, sovint en les lesions melanocítiques petites que tenen factors de risc de progressió no podem obtenir un diagnòstic de certesa d'entrada per saber segur si ens trobem davant d'un nevus o realment es tracta d'un melanoma. El tractament del melanoma de coroide amb braquiteràpia —normalment el tractament d'elecció, especialment en aquestes lesions petites— comporta principalment un risc de possibles complicacions oculars i de pèrdua visual. Per aquest motiu, sovint es prefereix monitoritzar les lesions i, en cas d'observar creixement significatiu o aparició de nous factors de risc durant l'evolució, indicar el tractament.

El creixement ràpid de les lesions es considera un signe de la proliferació de cèl·lules malignes i és el principal indicador de malignització. Sol ser el criteri determinant per

decidir tractar les lesions indeterminades. Tot i que els nevus també poden tenir un lleuger creixement lent al llarg dels anys, es considera que un augment de diàmetre o alçada de ≥0,5 mm en <2 anys és suggestiu de melanoma [23,41]. Analitzant lesions melanocítiques indeterminades, s'ha vist que les lesions que no esdevenen melanomes no tenen un creixement significatiu durant el seguiment. En canvi, les lesions que posteriorment es diagnostiquen de melanoma inicialment tenen una taxa de creixement molt baixa, de 0,25 mm/any, i s'accelera a 0,68 mm/any en el moment de diagnòstic del melanoma [42].

La mida tumoral és un dels factors predictius de metàstasi i supervivència més importants. Basant-nos en la classificació TNM (tumor, gangli limfàtic, metàstasi) de la 8a edició de l'AJCC [11,43,44] (Taula 1), la taxa de metàstasi als 10 anys pels tumors classificats com a T1 era del 15 %, el 25 % per als T2, el 49 % per als T3 i el 63 % per als T4. Cada augment de categoria T corresponia a 2 vegades més risc de metàstasi i mort [45]. Les lesions de coroide que generen dubtes en el diagnòstic diferencial entre nevus i melanomes cauen en la categoria de T1, ja que tumors més grans d'entrada s'identifiquen com a melanomes i es tracten.

El maneig inicial d'aquestes lesions indeterminades ha de sospesar la probable pèrdua visual amb el tractament, contra el risc de creixement del tumor i possibles metàstasis en el període d'observació.

Hi ha autors que advoquen pel tractament precoç per tal de reduir el potencial augment de risc de metàstasi si s'observen i acaben creixent. Shields et al. [46] van descriure un augment del risc de metàstasi del 5 % a 10 anys per cada mil·límetre d'augment del gruix tumoral en melanomes petits tractats amb braquiteràpia. Això suggereix que un tractament precoç reduiria el risc de metàstasi i, per tant, milloraria la supervivència. Kaliki et al. [47] recomanaven indicar tractament en lesions melanocítiques amb dos o més factors de risc, ja que les identificaven com a probables melanomes petits.

Assumint un creixement constant de les metàstasis, Eskelin et al. [48] van estimar que les micrometàstasis dels melanomes uveals es desenvolupen fins a 5 anys abans del tractament del tumor primari. En el moment en què es produeix aquesta disseminació,

la mida teòrica estimada del tumor primari seria de 3 mm de diàmetre i 1,5 mm d'alçada. Per tant, la majoria dels tumors de coroide que diagnostiquem ja tindrien micrometàstasi en el moment del diagnòstic, i el tractament local del tumor no seria tan important a causa que no canviaria el curs de la malaltia disseminada.

No obstant, deixar créixer el tumor augmenta les possibilitats que les cèl·lules tumorals desenvolupin alguna mutació d'alt risc i llavors sí que provoquin una malaltia metastàtica, que es podria haver evitat amb un tractament precoç quan el perfil genètic del tumor és de baix risc [38,49]. Això estaria recolzat pel fet que s'ha vist que pot existir heterogeneïtat en l'examen histològic i l'anàlisi genètica entre diferents zones d'un mateix tumor.

Tot i que hi ha arguments vàlids que justifiquen un tractament precoç, l'observació de les lesions s'ha defensat principalment per les complicacions visuals relacionades amb el tractament. Cap dels factors de risc és patognomònic de melanoma, per tant és impossible tenir un diagnòstic de certesa de malignitat. Això vol dir que si basem la decisió de tractar en els factors de risc clínics, sense objectivar un creixement ni tenir una biòpsia confirmatòria, un percentatge important de les lesions tractades seran benignes o haurien tingut un potencial de disseminació molt baix.

Taula 5. Arguments a favor i en contra de l'observació *versus* el tractament precoç de les lesions melanocítiques petites. *Adaptat de Caminal et al. [50]*

	Avantatges	**Desavantatges**
Observació inicial	• Evita el tractament de lesions benignes. • Redueix la iatrogènia. • Endarrereix la pèrdua visual (especialment en lesions pròximes a la fòvea i el nervi òptic).	• No s'ha demostrat que no augmenti el potencial metastàtic.
Tractament	• Evita el creixement i	• No s'ha demostrat que redueixi

precoç	teòricament minimitza el risc de metàstasi.	el potencial metastàtic. • Aparició de complicacions relacionades amb el tractament en lesions benignes. • Pèrdua visual secundària al tractament (especialment en lesions pròximes a la fòvea i el nervi òptic).

Figura 9. Algoritme d'actuació que se sol seguir en les lesions melanocítiques indeterminades. *Adaptat de Caminal et al. [50]*

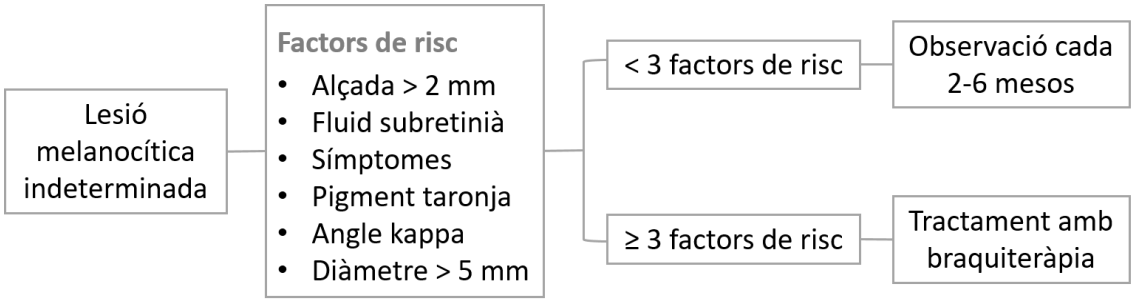

Tractament del melanoma de coroide

2.1 Enucleació

Fa anys, el tractament més utilitzat en el maneig del melanoma uveal era l'enucleació. Aquest procediment consisteix a extreure el globus ocular incloent una longitud de nervi òptic suficient per evitar l'afectació del marge de resecció. Es conserven els músculs extraoculars i se suturen els quatre rectes a l'implant orbitari per mantenir certa mobilitat i millorar l'aspecte estètic. Finalment, es tanca per plans la càpsula de Tenon i la conjuntiva.

Posteriorment han aparegut tractaments conservadors de l'ull, que són a dia d'avui els d'elecció, i s'han reduït els casos candidats a enucleació. Les indicacions actuals d'enucleació són [51]:

- Melanomes no susceptibles de tractament conservador per una mida gran que ocupa la major part de les estructures oculars o per recidiva local d'un tumor ja tractat.
- Ulls cecs o dolorosos per glaucoma secundari avançat.
- Invasió en longitud del nervi òptic.
- Extensió extraescleral —en aquests casos es pot valorar associar tractament amb radioteràpia externa prèvia o posterior a la cirurgia, tot i que no ha demostrat millorar la supervivència [52,53].

2.2 Tractament conservador - Radioteràpia

2.2.1 Braquiteràpia

La braquiteràpia epiescleral consisteix en el tractament d'elecció actual per la majoria de pacients diagnosticats de melanoma de coroide. Consisteix en l'aplicació d'una font radioactiva a la base escleral del tumor. El fet que la font de radiació sigui tan propera al tumor minimitza la irradiació i els efectes secundaris dels teixits adjacents en comparació a la radioteràpia externa convencional.

Les fonts radioactives principals són el iode 125 (^{125}I) i el ruteni 106 (^{106}Ru). S'apliquen amb la part posterior coberta per una placa metàl·lica que protegeix els teixits circumdants de la radiació. Les plaques se suturen a l'esclera adjacent al tumor, que es localitza i es marca mitjançant transil·luminació, deixant un marge lliure de 2-3 mm al voltant del tumor. Es deixa col·locada els dies calculats segons la planificació dosimètrica i posteriorment el pacient torna a entrar a quiròfan per retirar-li la placa (Figura 10).

Figura 10. Esquema que mostra la col·locació de la placa de braquiteràpia, suturada a l'esclera adjacent al tumor. *Imatge original creada amb BioRender.com, accedit el 7 de juliol de 2024*.

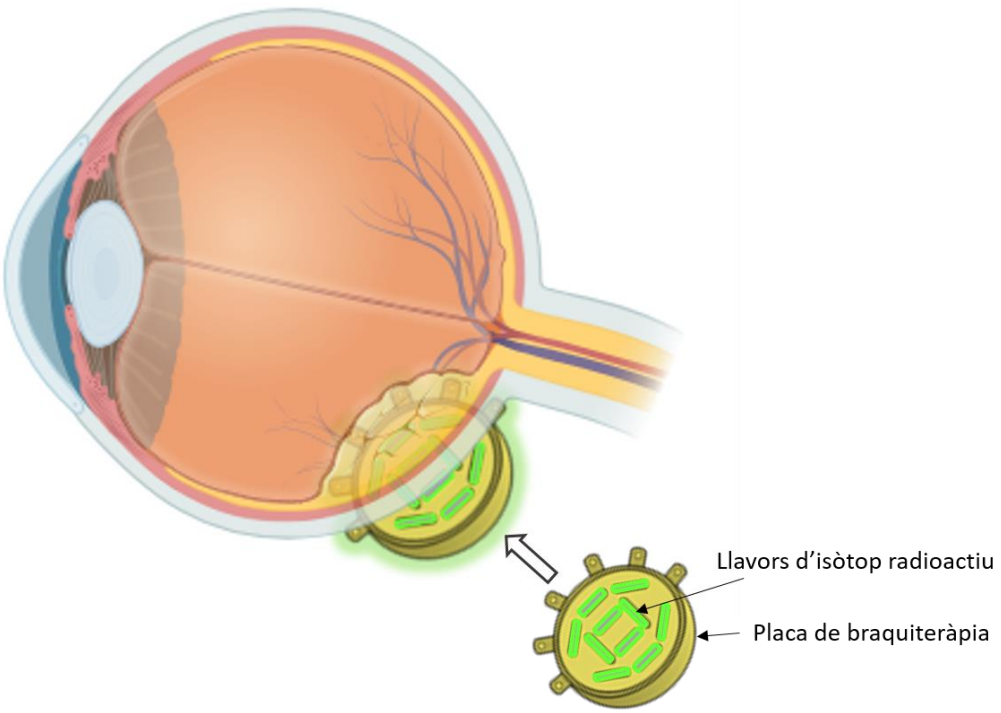

La indicació de tractament amb braquiteràpia són tumors petits i mitjans segons la classificació del COMS (fins a 18 mm de base i 10 mm d'alçada) [54] o T1 i T2 segons el TNM (Taula 3). La tria del radioisòtop dependrà de la planificació dosimètrica segons la mida tumoral. El ^{106}Ru té una menor penetrància que el ^{125}I i ha demostrat un bon control local dels tumors de fins a 5 mm d'alçada. Per tumors més alts, de fins a 10 mm d'alçada, s'utilitza el ^{125}I. En tumors de major alçada no es pot realitzar tractament únicament amb braquiteràpia, ja que els isòtops no tenen prou penetració.

La supervivència dels pacients tractats amb braquiteràpia s'ha demostrat que no és inferior a la de l'enucleació [55,56]. El 1985 el grup COMS va iniciar l'únic assaig clínic prospectiu aleatoritzat en pacients amb melanoma de coroide de mida mitjana (alçada entre 2,5-10 mm i base <16 mm), comparant la supervivència dels pacients tractats amb braquiteràpia ^{125}I *versus* enucleació. La supervivència global i específica va ser similar als dos grups amb una taxa de mortalitat als 5, 10 i 12 anys en els pacients tractats amb braquiteràpia de 10 %, el 18% i el 21 %, *versus* l'11 %, el 17 % i el 17 % en els pacients tractats amb enucleació [54,56].

En referència al control local del tumor i la conservació del globus ocular als 5 anys, l'estudi COMS descriu el 10,3 % de recurrències i el 12,5 % d'enucleacions quan

s'inclouen també ulls cecs dolorosos degut als efectes secundaris de la radiació. El risc de recurrència augmenta fins al 20 % en els tumors juxtapapil·lars, probablement per l'augment en la complexitat quirúrgica de la correcta col·locació de la placa de braquiteràpia. Les recurrències estan relacionades amb una pitjor supervivència [57]. Les enucleacions degudes a efectes secundaris de la radioteràpia augmenten fins al 24 % als 5 anys en tumors de més de 8 mm d'alçada [58].

2.2.2 Radioteràpia amb feix de protons

Un altre mètode d'irradiació és la teràpia de protons. Utilitza un feix de protons dirigit al tumor prèviament marcat, que distribueix la radiació de forma homogènia a tot el tumor i minimitza la radiació als teixits circumdants. És una teràpia més cara i de més difícil accés que la braquiteràpia, ja que requereix d'un accelerador de partícules, i hi ha pocs centres al món que en tinguin per a ús mèdic. Normalment es reserva per a tumors de major alçada que no es poden tractar amb braquiteràpia, una base d'implantació del tumor estreta, tumors pròxims al nervi òptic, afectació de cos ciliar de més d'una hora o extensió extraescleral [59].

2.3 Tractament conservador – Teràpies amb làser

2.3.1 Teràpia fotodinàmica

La teràpia fotodinàmica (TFD) consisteix a administrar un agent fotosensibilitzant que en ser il·luminat amb un llum de determinada longitud d'ona indueix una oxidació, trombosi i necrosi del teixit. Això es realitza administrant el principi actiu verteporfina per via endovenosa, que després s'activa a la retina quan il·luminem la zona a tractar durant uns segons. Aquest tractament s'havia utilitzat per al tractament de la degeneració macular associada a l'edat abans de l'aparició dels fàrmacs antiangiogènics actuals, i també s'havia utilitzat per al tractament de lesions melanocítiques petites —en un intent de tractar-les minimitzant la morbiditat visual de la braquiteràpia.

Tot i la necrosi superficial del tumor, estudis histopatològics han demostrat que no s'aconsegueix una destrucció completa de les cèl·lules tumorals [60]. Una metaanàlisi

de 2021 [61], que agrupa 7 estudis publicats sobre la resposta del melanoma de coroide a la TFD, descriu una variabilitat en els criteris d'inclusió, els paràmetres de la TFD i el nombre de sessions. La falta de resposta de les lesions analitzades en aquesta sèrie no millora en augmentar el nombre de sessions de TFD, i suggereixen canviar de tècnica a la braquiteràpia en casos de fracàs del tractament. Tenen pitjors taxes de resposta en lesions més pigmentades, donat que la melanina absorbeix l'energia del làser i, per tant, protegeix els teixits tumorals subjacents de la destrucció. En global descriuen una taxa de resposta a la TFD del 80 %, però en ponderar per la mida de la mostra dels estudis, la taxa es redueix al 66 %. Un altre estudi de 26 pacients, no inclòs en la metaanàlisi descrita, obté una taxa de control local del 80 % al primer any, però de només el 38,4 % als 5 anys [62]. Tenen una recidiva local del 54 %, la majoria als marges tumorals, sense un augment significatiu en l'alçada tumoral. Per tant, no es recomana com a tractament primari únic.

S'ha utilitzat la teràpia fotodinàmica per tractar el fluid subretinià simptomàtic en lesions melanocítiques coroidals. En estudis que han utilitzat el tractament per a aquesta finalitat s'ha objectivat una resolució completa del fluid subretinià fins al 50-60 % dels casos tractats i entre el 50-80 % van tenir millora o estabilització de la visió [63,64]. Aquests estudis van detectar creixement tumoral durant el seguiment en alguns dels casos tractats, independentment de la resposta prèvia quant a resolució del fluid subretinià. Conclouen que com a tractament simptomàtic del fluid pot ser una eina útil, però que la resolució del fluid no implica necessàriament benignitat de la lesió i s'han de seguir per detectar de forma precoç un creixement que requereixi tractament amb braquiteràpia.

2.3.2 Termoteràpia transpupil·lar

La termoteràpia transpupil·lar (TTT) es basa en l'aplicació d'un raig de làser díode a la superfície del tumor a través de la pupil·la dilatada, donant lloc a un augment de la temperatura i a la conseqüent necrosi tumoral, fins a una profunditat màxima de 4 mm. Se'n pot modular la potència segons la pigmentació tumoral, ajustant l'energia fins a obtenir una decoloració grisa del tumor i, posteriorment, s'aplica el làser a tota

la superfície del tumor amb marges de teixit normal d'1,5 mm. El tractament se sol repetir cada 4 setmanes fins que el tumor es considera inactiu [65].

Un estudi de 391 casos de melanomes de coroide tractats amb TTT va mostrar que existeix un augment de la taxa de recurrència del tumor quan els pacients se segueixen durant un període de temps més llarg. La recurrència a 3 anys va ser d'aproximadament el 20 % i del 42 % a 10 anys [66]. La presència de símptomes, proximitat al nervi òptic, fluid subretinià o elevació de la cicatriu tumoral residual van ser factors predictors de recurrència en aquest estudi. En totes les enucleacions realitzades per recurrència del tumor es va detectar tumor viable, i el 23 % presentaven extensió extraocular. En l'anàlisi multivariant, l'únic factor predictiu d'extensió extraocular va ser la realització de TTT addicional per al melanoma recurrent després d'una TTT prèvia. La presència de pigment taronja a la visita inicial, la recurrència local del tumor i l'extensió del tumor extraocular van ser factors predictors de metàstasi a distància. Aconsellen que, sempre que sigui possible, s'eviti la TTT com a tractament primari dels melanomes de coroide petits amb múltiples factors de risc.

Les taxes de control local del tumor amb braquiteràpia són superiors a les dels tractaments amb làser. Atès que un recidiva local comporta un major risc de metàstasi, la recomanació actual és la de limitar els tractaments amb làser a pacients no tributaris de braquiteràpia a causa d'altres problemes sistèmics [65].

2.4 Tractaments conservadors quirúrgics

La resecció quirúrgica dels melanomes de coroide es pot fer per via extraescleral o endoresecció. La resecció extraescleral consisteix a realitzar un *flap* escleral superficial, una resecció en bloc de la massa tumoral juntament amb l'esclera profunda, sutura del *flap* superficial, vitrectomia via pars plana i braquiteràpia adjuvant. Requereix una hipotensió arterial sistèmica durant la resecció del tumor, per la qual cosa es descarta en pacients amb un alt risc cardiovascular. Es reserva per a tumors de gran alçada (8-10 mm) amb base d'implantació relativament petita (menor de 15-16 mm) i de localització anterior amb afectació de cos ciliar o de l'iris.

La cirurgia d'endoresecció és l'extracció del tumor mitjançant vitrectomia via pars plana. Se separa la retina realitzant una retinotomia anterior, s'extrau el melanoma amb el vitrectom augmentant la pressió intraocular per evitar el sagnat, es destrueixen possibles cèl·lules tumorals viables amb làser díode i es torna a posicionar la retina, realitzant una retinopèxia i deixant oli de silicona. Se sol fer tractament adjuvant amb braquiteràpia col·locant la placa de forma que cobreixi tot el coloboma quirúrgic. Està indicada en tumors posteriors amb alçada major a 8 mm i base d'implantació estreta, menor de 15 mm, o per intentar preservar la visió en pacients amb un ull únic funcional.

Les dues cirurgies es reserven per a tumors grans amb alçada major a 8 mm, que impliquen un mal pronòstic per a la funció visual a llarg termini. Aquests tumors requeririen altes dosis de radiació que tindrien molts efectes secundaris induïts per la irradiació. En tumors de major alçada no seria possible el tractament només amb braquiteràpia per la penetrància dels radioisòtops. Aquestes cirurgies ajuden a eliminar la càrrega tumoral de l'ull, possibiliten l'anàlisi histopatològica i citogenètica de les cèl·lules tumorals i permeten reduir la dosi de radiació necessària. Això no obstant, són procediments complexos, amb risc de complicacions postoperatòries precoces i tardanes [67].

Complicacions del tractament

L'excel·lent taxa de control tumoral de la radioteràpia, d'altra banda, porta associada efectes adversos que poden ser severs i poden afectar la visió i la qualitat de vida dels pacients. L'objectiu del tractament és no només controlar el tumor, sinó minimitzar l'afectació de les estructures veïnes per reduir la toxicitat ocular de la radiació. Tanmateix, en la majoria dels casos, el resultat visual és pobre. L'estudi COMS va informar que gairebé la meitat dels pacients tractats amb ^{125}I van perdre visió de forma substancial (pèrdua de sis o més línies d'agudesa visual des del nivell inicial) als tres anys del tractament [68]. La literatura reporta agudesa visual final de menys de 20/200 en el 23-87 % dels casos després de la braquiteràpia i en el 33-86 % dels casos després de la teràpia de protons [59].

Les complicacions de la braquiteràpia inclouen cataracta, neuropatia òptica induïda per radiació, retinopatia induïda per radiació, edema macular, despreniment de retina, aprimament o necrosi escleral, glaucoma neovascular i diplopia. En una revisió sistemàtica de 103 estudis sobre pacients tractats amb braquiteràpia entre 2005 i 2020 [69], la incidència mitjana de cataracta va ser del 20 %; la incidència de neuropatia òptica induïda per radiació, del 10 %, amb un risc significativament major en tumors localitzats al pol posterior; la incidència de retinopatia induïda per radiació, del 39 %, sense diferències significatives entre els isòtops. També es descriu aprimament o necrosi escleral en el 2 % de casos i el 6 % de glaucomes neovasculars, amb una major incidència en els tumors més grans. El risc de morbiditat ocular del ^{106}Ru respecte a altres isòtops és menor quant a la taxa de cataractes, neuropatia òptica i glaucoma neovascular. Per contra, la dosi escleral, el factor de risc més important per a la necrosi escleral, és més alta per a les plaques de ^{106}Ru en comparació amb les de ^{125}I [69].

La radioteràpia amb feix de protons provoca neuropatia òptica o retinopatia per radiació i afecta fins al 89 % dels casos als 10 anys del tractament, amb un inici de mitjana als 19 mesos posttractament [70]. Entre el 20-62 % dels pacients desenvolupen cataracta i el 12-23 %, glaucoma neovascular [71]. Els pacients tractats amb teràpia de protons tenen taxes potencialment més elevades de pèrdua de visió, enucleació i glaucoma neovascular en comparació amb els pacients tractats amb braquiteràpia [72]. Les taxes reportades de neuropatia òptica, retinopatia per radiació i formació de cataractes són molt variables en els diferents estudis per a les dues modalitats de tractament, i no permeten determinar diferències consistents entre els dos tipus de teràpia.

Els principals predictors de l'aparició de complicacions després de la radioteràpia són l'alçada i la localització posterior del tumor i la dosi de radiació [71]. Tant la retinopatia per radiació com la neuropatia òptica s'associen a un mal resultat visual, i la dosi de radiació aplicada a la màcula i al nervi òptic està relacionada amb el risc de baixa visió i ceguesa [70,73]. Altres factors relacionats amb la disminució de la visió són la hipertensió, l'edat (amb més complicacions en pacients més joves, excepte la taxa de cataractes), la reducció de l'agudesa visual al diagnòstic, el diàmetre basal més gran, la

distància del tumor des de la fòvea i el nervi òptic, l'afectació del cos ciliar, la invasió de la retina, la invasió extraocular i la longitud del nervi òptic irradiat [71].

Els tractaments amb làser, a més de comportar un major risc de recurrència local, tampoc no estan exempts de morbiditat visual, sobretot en tumors propers a la fòvea. A més de causar dany directe en el tractament de tumors amb afectació foveal, poden provocar danys indirectes per oclusions vasculars, aparició de membranes epiretinianes, traccions vitreomaculars amb ectopia foveal, edema macular, hemorràgies vítries o despreniment de retina [66].

Pronòstic

El pronòstic del melanoma de coroide s'estima en base a factors clínics del pacient, l'estadiatge segons la classificació de TNM [11], factors histopatològics i factors citogenètics (Taula 6). Les lesions melanocítiques indeterminades són lesions petites que, en general, tenen un bon pronòstic, amb mortalitats a 5 anys descrites a la literatura d'entre l'1 % i el 6 % [43-45,74-78].

El factor determinant en la supervivència dels pacients és l'aparició de malaltia metastàtica, que comporta una elevada mortalitat [79]. Fins recentment, el tractament sistèmic de la malaltia metastàtica mitjançant quimioteràpia convencional o immunoteràpia no havia demostrat un augment significatiu de la supervivència [80]. Actualment, disposem del Tebentafusp per al subgrup de pacients positius per HLA-A*02:01, que en un assaig clínic fase III ha demostrat millorar la supervivència global a 21,7 mesos (*versus* 16,0 mesos comparant amb un grup control que rebia tractament amb pembrolizumab, ipilimumab o dacarbazina segons l'elecció de l'investigador) [81].

Taula 6. Factors que determinen major risc de metàstasi en pacients amb melanoma uveal. *Adaptat de Kaliki et al. [82]*

Factors clínics	Edat avançada Gènere masculí Major diàmetre basal del tumor Major alçada del tumor Afectació del cos ciliar Configuració difusa

	Associació amb melanocitosi oculodèrmica Extensió extraocular Recidiva local Categoria TNM i estadi avançat
Factors histopatològics	Predomini de cèl·lules epitelioides Alta activitat mitòtica Alta densitat microvascular Infiltrats de limfòcits i macròfags
Factors citogenètics	Monosomia del cromosoma 3 Guany del cromosoma 8q o pèrdua del cromosoma 8p Pèrdua del cromosoma 1p Pèrdua del cromosoma 6q
Perfil d'expressió genètica	Patró d'expressió genètica classe 2

Propòsit del treball

D'acord amb les consideracions formulades, el diagnòstic diferencial i el maneig inicial de les lesions melanocítiques petites encara presenten controvèrsies. Tot i que hi ha arguments vàlids que justifiquen un tractament precoç per evitar el potencial augment de risc de metàstasi si les lesions creixen, altres grups prefereixen observar les lesions sospitoses d'entrada. Les tècniques d'imatge explicades permeten un estudi multimodal de les lesions de risc i s'utilitzen en el seguiment. Depenent del nombre de factors de risc es fa un seguiment més estret, i a mesura que passen els anys, si la lesió es manté estable, es poden anar allargant els controls. El fet d'objectivar un creixement és habitualment el senyal demostratiu de malignitat i el que determina la indicació de tractament. D'aquesta manera, donat que el tractament comporta una important morbiditat visual, s'intenta minimitzar l'afectació visual de lesions benignes o endarrerir-la en lesions que finalment requeriran tractament.

L'objectiu del tractament d'aquestes lesions és millorar la supervivència dels malalts. Aquest treball neix amb el propòsit d'analitzar els pacients en seguiment per lesions melanocítiques indeterminades a l'Hospital de Bellvitge i avaluar si l'observació inicial provoca un empitjorament de pronòstic vital dels pacients. També hem intentat identificar nous factors de risc predictors de malignitat, avaluant els pacients amb una angiografia per OCT en l'exploració inicial, per determinar si aquesta nova eina podia ajudar en el diagnòstic diferencial de forma precoç.

Hipòtesis

Hipòtesi de treball

Com a hipòtesi principal de treball es planteja que la demora del tractament inicial de les lesiones melanocítiques de coroide petites que posteriorment es transformen en melanomes no suposa un empitjorament del pronòstic vital.

Objectius

1. **Objectiu principal**

Descriure les taxes de metàstasi i supervivència en pacients amb lesions melanocítiques de coroide petites observades inicialment fins a objectivar creixement.

2. **Objectiu secundari**

Investigar paràmetres d'angiografia per tomografia de coherència òptica que ens permetin identificar la malignitat de les lesions amb major precocitat.

Material, mètodes i resultats

Survival in small choroidal melanocytic lesions with risk factors managed by initial observation until detection of tumour growth

Resum

L'objectiu principal d'aquest estudi és descriure les taxes metastàtiques i de supervivència en pacients amb lesions melanocítiques de coroide petites, on inicialment s'ha seguit un protocol d'observació.

Mètodes: estudi retrospectiu i observacional de casos consecutius reclutats entre 2001 i 2018 en un centre de referència terciari d'oncologia ocular. Es van incloure 75 pacients diagnosticats de lesions melanocítiques de coroide petites amb factors de risc de creixement, que inicialment es van observar, i que van mostrar progressió durant el seguiment. En el moment de detecció del creixement es va realitzar tractament segons la pràctica clínica habitual (braquiteràpia o enucleació en el 96 % i el 4 % dels casos, respectivament).

Resultats: el seguiment mitjà va ser de 81,0 mesos. El gruix del tumor mitjà va ser de 2,2 mm (rang 1,08-3,40 mm) i el diàmetre basal màxim mitjà va ser de 8,5 mm (rang 4-12 mm). En el moment del diagnòstic les lesions presentaven una mitjana de 5 factors de progressió. Les lesions van créixer a una taxa mitjana de 0,42 mm/any en alçada i 1,05 mm/any de diàmetre màxim. El temps mitjà fins al creixement va ser de 17 mesos després del diagnòstic. Cinc pacients van desenvolupar recurrència local després de la braquiteràpia, i van necessitar una enucleació. Quatre pacients van desenvolupar metàstasis hepàtiques. La supervivència específica del melanoma va ser del 98 % als 5 anys (IC del 95 %, 94,2-100 %) i del 91,6 % (IC 95 %, 82-100 %) als 10 i 15 anys.

Conclusions: un maneig clínic inicial d'observació fins a la detecció del creixement tumoral en lesions melanocítiques petites amb factors de risc de creixement, aparentment, dona lloc a un risc baix de metàstasi, cosa que suggereix que aquest pot ser un enfocament inicial a considerar en tumors amb potencial maligne indeterminat.

Received: 29 December 2020 | Revised: 21 February 2021 | Accepted: 23 February 2021
DOI: 10.1111/ceo.13911

ORIGINAL ARTICLE

Clinical & Experimental Ophthalmology WILEY

Survival in small choroidal melanocytic lesions with risk factors managed by initial observation until detection of tumour growth

Laura Vigués-Jorba MD[1] | Rahul Morwani MD[1] | Daniel Lorenzo PhD[1] | Maria C. Baradad-Jurjo MD[1] | Luis Arias PhD[1] | Josep M. Piulats PhD[2] | Cristina Gutiérrez PhD[3] | Estefania Cobos PhD[1] | Pere Garcia-Bru MD[1] | Josep M. Caminal PhD[1]

[1]Department of Ophthalmology, Ocular Oncology and Vitreoretinal Service, Bellvitge University Hospital, L'Hospitalet de Llobregat, Barcelona, Spain

[2]Department of Oncology, Catalan Institute of Oncology, Avinguda de la Gran Vía de l'Hospitalet, L'Hospitalet de Llobregat, Barcelona, Spain

[3]Department of Brachytherapy, Catalan Institute of Oncology, Avinguda de la Gran Vía de l'Hospitalet, L'Hospitalet de Llobregat, Barcelona, Spain

Correspondence
Dr. Daniel Lorenzo, Department of Ophthalmology, Bellvitge University Hospital, Feixa Llarga, s/n, 08907, L'Hospitalet de Llobregat, Barcelona, Spain.
Email: dlorenzo@bellvitgehospital.cat

Abstract

Background: The main objective was to describe metastatic and survival rates in patients with small choroidal melanocytic lesions initially managed by observation.

Methods: Retrospective, observational study of consecutive cases recruited from 2001 through 2018, followed for a median (mean, range) of 81.0 (89.3, 10-204) months in a tertiary referral centre for ocular oncology. Seventy-five consecutive patients diagnosed with small choroidal melanocytic lesions with risk factors for growth initially observed and who showed progression during follow-up. Treatment was performed (plaque radiotherapy or enucleation in 96% and 4% of cases, respectively) at detection of tumour growth.

Results: Median (mean, range) tumour thickness was 2.2 (2.23, 1.08-3.40) mm, and median maximum basal diameter was 8.5 (8.16, 4-12) mm. At diagnosis, a median (mean, range) of 5 (5.48, 1-8) risk factors for progression were present. Lesions grew at a median (mean, range) rate of 0.42 mm/y (1.12, 0-7.68) in thickness and 1.05 mm/y (3.14, 0-4.8) in maximum diameter. Median (mean, range) time until growth was 17.00 (32.6, 1-161) months post-diagnosis, at which time tumours were treated. Five patients developed local recurrence after brachytherapy requiring enucleation. Four patients developed hepatic metastasis. Melanoma-specific survival was 98% at 5 years (95% CI, 94.2-100%) and 91.6% (95% CI, 82-100%) at 10 and 15 years.

Conclusion: In small melanocytic lesions with risk factors for growth, initial observation until detection of tumour growth results in a seemingly low risk of metastasis, suggesting that this may be an initial approach to consider in tumours with indeterminate malignant potential.

KEYWORDS
risk factors, small choroidal melanocytic lesion, survival, uveal melanoma

© 2021 Royal Australian and New Zealand College of Ophthalmologists

1 | INTRODUCTION

Small choroidal melanocytic lesions—including choroidal nevi and small uveal melanomas—are indeterminate uveal tumours ≤3 mm in height and ≤ 12 mm in the largest basal diameter or 3-6 mm thickness and ≤ 9 mm in maximum diameter.[1] The optimal management of these lesions is controversial due to overlap between the clinical features of benign and malignant tumours. Some clinicians offer early treatment while others prefer active monitoring, in which treatment is delivered only when the lesion changes or begins to grow. Supporters of early treatment argue that postponing treatment could increase the risk of metastasis if the tumour thickness increases, which would in turn increase the risk of mortality.[2,3] By contrast, clinicians who prefer to delay treatment argue that only a small proportion of these lesions will grow and eventually develop metastasis, and furthermore, treatment involves a high risk of vision loss,[4-7] especially in perifoveolar and peripapillary tumours.[8]

Clinical markers[4,5,9]—most importantly: >2 mm thickness (ultrasound); symptoms (vision loss to 20/50 or worse); orange pigment (autofluorescence); subretinal fluid (optical coherence tomography [OCT]); ultrasound hollowness; and tumour diameter >5 mm (fundus photography)—are commonly used in routine clinical practice for early determination of the risk of growth. The 5-year Kaplan-Meier estimated tumour growth varies as a function of the number of risk factors present. When no risk factors are present, the risk of growth at 5 years is only 1%, increasing to 55% (0%-100%) with five factors.[10] New imaging techniques provide more information to determine risk of growth; lipofuscin is easily detected with autofluorescence, and "shaggy" photoreceptors or subretinal fluid in OCT are all associated with a higher risk for transformation to melanoma.[11]

The main concern in these patients is whether it is safe to defer treatment. Gass et al[12] found that 69 out of 116 eyes (59.5%) with suspected small and medium uveal melanomas did not grow if left untreated for 5 or more years after tumour detection, with no evidence of increased mortality. Augsburger et al[13] retrospectively assessed patients diagnosed with small or medium-sized choroidal melanomas, classifying these patients into two groups (delayed vs prompt treatment). That study found no significant differences between the groups in terms of the 5-year probability of melanoma-specific mortality. Sobrin et al[14] reported 5-year melanoma-specific mortality rates of 3.9% (95% confidence interval [CI], 0%-11.2%) after delayed brachytherapy treatment in eyes with small choroidal melanoma.

In this context, the aim of the present retrospective study was to determine the long-term metastatic and melanoma-specific mortality rates in a cohort of patients diagnosed with small melanocytic choroidal lesions that present risk factors for tumour growth. The initial treatment approach in these patients was initial observation followed by treatment at detection of tumour growth.

2 | METHODS

2.1 | Study design

This was a retrospective, observational study of consecutive cases treated at a tertiary referral centre for ocular oncology (Ocular Oncology Unit of the Department of Ophthalmology, Bellvitge University Hospital, Barcelona, Spain) from September 2001 through May 2018. This study adhered to the tenets of the Declaration of Helsinki. All patient data were anonymised for the purposes of this analysis. The study was reviewed and approved for publication by the Clinical Research Ethics Committee of Bellvitge University Hospital (PR 184/20).

2.2 | Inclusion criteria

We retrospectively selected 75 consecutive patients diagnosed with a small choroidal melanocytic lesion with risk factors for tumour growth. In all cases, the lesions were observed until growth suggestive of malignant transformation was detected on ultrasound examination (an increase of 0.3 mm in height and 0.5 mm in basal diameter in <1 year), at which point the lesions were treated. All the lesions included in the study were classified as T1a according to the eighth edition of the American Joint Committee on Cancer (AJCC) tumour staging criteria.[1]

2.3 | Data collection

A complete ophthalmological examination was performed in all patients, including the following: best-corrected visual acuity (BCVA, Snellen test); determination of tumour location relative to the optic nerve and fovea; tumour characteristics; and ultrasound A and B scans to measure the maximum tumour thickness and diameter. Subretinal fluid was determined by clinical appearance and OCT. Patients who presented subretinal fluid affecting visual acuity at the first visit were treated with subthreshold transpupillary thermotherapy (sTTT), as described previously by Caminal et al,[15] or with photodynamic therapy following the indications described by Garcia-Arumi et al.[16] Note that the aim of these

treatments was to reduce the subretinal fluid rather than as a primary oncological treatment.

The presence of known risk factors for tumour growth were noted including thickness, orange pigment, tumour hollowness on ultrasonography, absence of drusen, absence of halo, presence of subretinal fluid, symptoms, distance to fovea and distance to optic nerve. Ultrasonography was repeated approximately every 4 to 6 months to obtain clinical data on tumour growth; however, in many cases, ultrasound was performed more frequently due to the tumour characteristics (risk factors for growth present), particularly during the first year after diagnosis.

All patients underwent screening for metastatic disease after the diagnosis of uveal melanoma was established, including serum biochemistry with liver function determination, ultrasound evaluation of the liver, chest radiography and evaluation by an oncologist every 6 months. After growth of the lesion was confirmed, the primary treatment was selected (brachytherapy or enucleation).

We registered the following data: demographics; time from first visit until tumour growth and treatment; if applicable, time until recurrence or metastasis; and time until death or last follow-up visit. The date and cause of death were registered (when needed, primary care physician medical records were reviewed to determine this).

The primary outcome measure was disease-specific survival. The main variables assessed were time until treatment, time from diagnosis until metastasis and time from diagnosis until death. Secondary variables were the presence of risk factors and recurrence.

2.4 | Statistical analysis

A descriptive analysis was performed. Measures of central values (mean and median) and dispersion (SD, range or interquartile range [IQR]) were determined, as appropriate, according to the whether the distribution was normal or non-normal (Shapiro-Wilk test). For quantitative variables, the Student *t* test or the Mann-Whitney *U* test were used, as appropriate. To evaluate differences in qualitative variables, the chi-square test (or Fisher exact test if <5 cases) was employed as needed. A Kaplan-Meier analysis was performed to determine predictors of overall survival. The log-rank test ($P < .05$) with 95% CI was used to determine the variables significantly associated with survival. All statistical tests were two-tailed, and *P* values of <.05 were deemed significant. All analyses were performed using the SPSS statistical software, v.23.0 (SPSS Inc.; Chicago, IL).

3 | RESULTS

Seventy-five patients (52% males; Table 1) were included with a median (mean, range) follow-up of 81.0 (89.3, 10-204) months. The median (mean, range) age of the sample was 61.0 (61.5, 22-88) years at diagnosis. The median (mean, range) tumour thickness was 2.20 (2.23, 1.08-3.40) mm and median (mean, range) maximum basal diameter was 8.50 (8.16, 4-12) mm. Most lesions were located close to the optic nerve or fovea (median [mean, range] distance of 3.0 [3.24, 0-16] mm to the optic nerve and 3.0 [3.39, 0-15] mm to the fovea). Most of the tumours had ≥3 risk factors (86.7%) and a median (mean, range) of 5 (5.48, 1-8) out of eight risk factors for growth at diagnosis. The most common factors were thickness > 2 mm (60% of cases), subretinal fluid (60%), orange pigment (65.3%) and ultrasonographic hollowness (73.3%). Patients presenting with subretinal fluid affecting vision were treated with subthreshold transpupillary thermotherapy (42.7% of patients) or photodynamic therapy (1.3%) after the first visit.

At detection of lesion growth, which occurred at a median (mean, range) of 17.00 (32.6, 1-161) months, the tumours had grown by a median (mean, range) of 0.80 (1.0, 0-7.3) mm in thickness and 2.30 (2.6, 0-9.1) mm in maximum basal diameter. Lesions grew at a median (mean, range) rate of 0.42 mm/y (1.12, 0-7.68) in thickness and 1.05 mm/y (3.14, 0-4.8) in maximum diameter. Consequently, treatment was indicated and performed within 1 month. Most patients (96%) underwent primary brachytherapy (Iodine-125 for tumours >4 mm thickness or Ruthenium-106 for those ≤4 mm). Although the remaining 4% (n = 3) underwent enucleation, which was indicated for the following reasons: rapid tumour growth combined with poor compliance with follow-up (n = 1), tumour surrounding the optic nerve (n = 1) and a previous rhegmatogenous retinal detachment treated with silicon oil in the same eye (n = 1).

Eyes treated with subthreshold transpupillary thermotherapy presented a significantly longer time until tumour growth (median [mean, 95% CI] time of 30 months [41.2, 26.5-55.9] vs 11 months [19.6, 12.7-26.5] in untreated eyes; $P = .01$, log rank). This finding, however, was not associated with recurrence ($P = .98$, log rank) or melanoma-specific survival ($P = .74$, log rank).

3.1 | Local recurrence, metastasis and survival

Overall, five (6.7%) patients developed local recurrence after brachytherapy and were treated with secondary enucleation.[18] Recurrence-free rates were 93.3% at 5 years [95% CI, 86.9-99.7%] and 90.4% [95% CI,

TABLE 1 Demographic data and tumour characteristics (n = 75)

Demographics		
Age at diagnosis	Median (mean, range)	61.00 (61.48, 22–88)
Gender, n (%)	Male	39 (52)
Tumour characteristics		
T, tumour size category, n (%)	T1a	75 (100)
Thickness (mm)	Median (mean, range)	2.20 (2.23, 1.08–3.40)
Greatest basal diameter (mm)	Median (mean, range)	8.50 (8.16, 4–12)
Distance to the optic nerve (mm)	Median (mean, range)	3.00 (3.24, 0–16)
Distance to fovea (mm)	Median (mean, range)	3.00 (3.39, 0–15)
Risk factors present at diagnosis (out of 8)	Median (mean, range)	5.0 (5.48, 1–8)
Presence of risk factors at diagnosis, n (%)		
Thickness > 2 mm (T*)		45 (60.0)
Subretinal fluid on optical coherence tomography (F*)		45 (60.0)
Symptoms (S*)		44 (58.7)
Orange pigment (O*)		49 (65.3)
Margin ≤3 mm from optic nerve (M*)		44 (59.5)
Ultrasonographic hollowness (UH*)		55 (73.3)
Halo absence (H*)		2 (2.7)
Drusen absence (D*)		19 (25.3)
Number of risk factors present, n (%)		
1		1 (1.3)
2		1 (1.3)
3		8 (10.7)
4		14 (18.7)
5		16 (21.3)
6		15 (20.0)
7		12 (16.0)
8		8 (10.7)
Initial treatment, n (%)		
Observation		42 (56)
Subthreshold transpupillary thermotherapy		32 (42.7)
Photodynamic therapy		1 (1.3)
Changes in tumour characteristics during observation		
Time until growth, months	Median (mean, range)	17.00 (32.6, 1–161)
Growth in thickness, mm	Median (mean, range)	0.80 (0.997, 0-7.3)
Growth in maximum diameter, mm	Median (mean, range)	2.30 (2.64, 0-9.1)
Rate of enlargement, mm/y (thickness)	Median (mean, range)	0.42 (1.12, 0–7.68)
Rate of enlargement, mm/year (maximum diameter)	Median (mean, range)	1.05 (3.14, 0–4.8)
Primary treatment, n (%)		
Brachytherapy		72 (96)
Enucleation		3 (4)

TABLE 1 (Continued)

Total follow-up, months	Median (mean, range)	81.0 (89.3, 10–204)
Local recurrence, n (%)		5 (6.7)
Metastatic disease, n (%)		4 (5.3)
Specific death, n (%)		4 (5.3)
Observed death, n (%)		15 (20)

[a]TFSOM-UHHD = To Find Small Ocular Melanoma Using Helpful Hints Daily (Shields et al[11,17]).

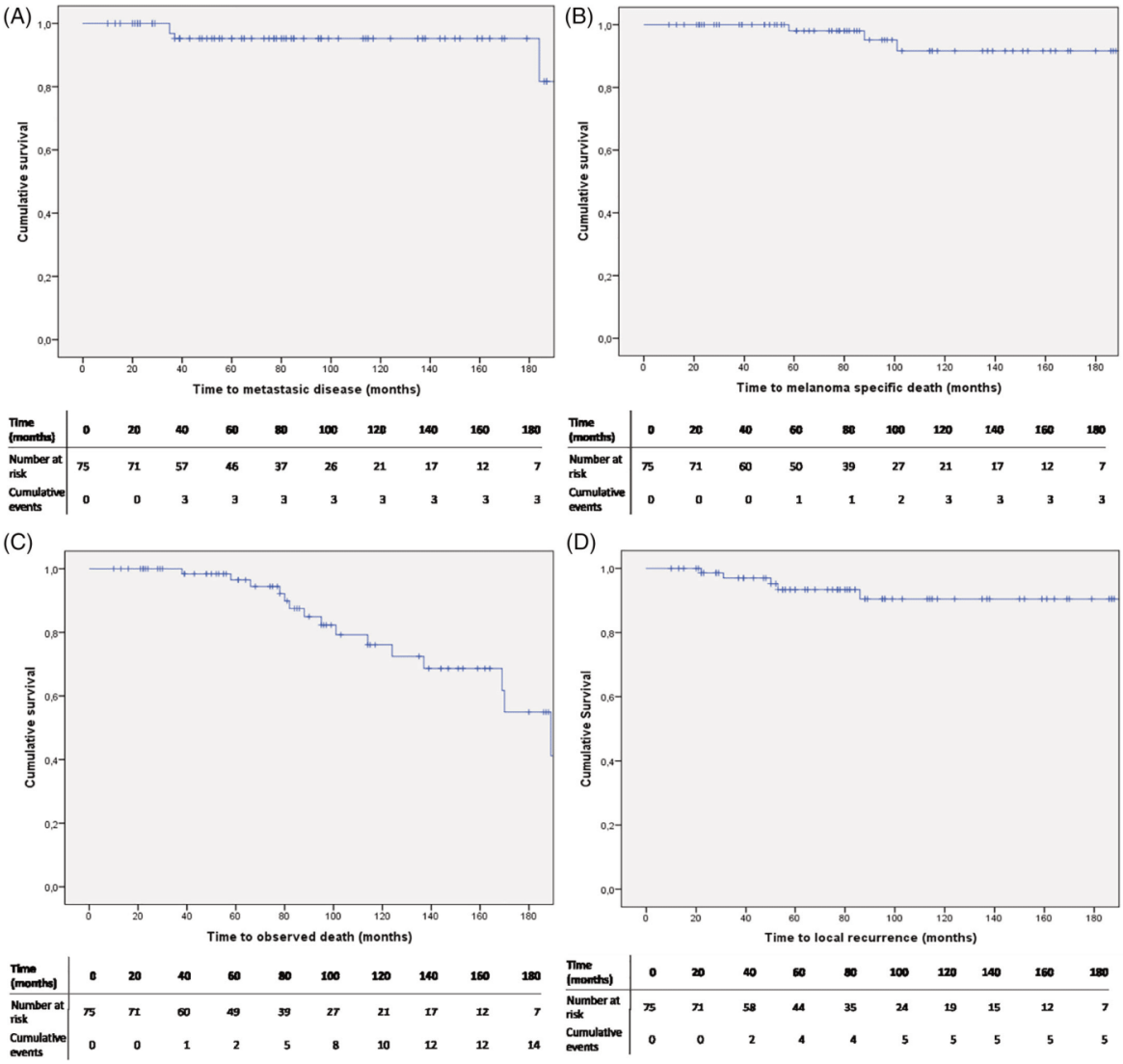

FIGURE 1 Kaplan–Meier curve showing metastasis free survival (A), melanoma specific survival (B), observed survival (C) and local recurrence (D) with the corresponding number at risk tables

81.8-99%] at 10 and 15 years (Figure 1D). In the five patients with recurrence, median (mean, range) time from primary treatment until diagnosis of local recurrence was 24.0 (28.0, 15-54) months. Four patients (5.3%) developed hepatic metastasis leading to death at a median (mean, range) of 38.7 (36.4, 3.97-64.5) months after diagnosis of metastasis. The median (mean, range) time from brachytherapy until diagnosis of metastasis was 30.0 (45.8, 27-96) months. One of the patients who experienced local recurrence and was enucleated, also developed metastasis 15 months later. The median time elapsed from first visit until primary treatment was not associated with local recurrence after treatment ($P = .89$, Mann-Whitney), metastasis ($P = .458$, Mann-Whitney), nor with disease-specific ($P = .458$, Mann-Whitney) or all-cause mortality ($P = .9$, Mann-Whitney) (Table 2). However, due to the low number of patients with recurrence and metastasis, we lack the statistical power needed to be able to draw conclusions from this. None of the risk factors individually was significantly associated with an increased risk of metastasis, recurrence or death.

There was a significantly higher risk of developing local recurrence in patients with increasing number of risk factors for progression present at diagnosis ($P = .04$,

TABLE 2 Time from diagnosis to growth (primary treatment) related to metastasis, death and local recurrence (n = 75)

		Median time, months (IQR)	Range	*P*-value[a]
Metastasis				
	No	15 (33)	1–161	.458
	Yes	6 (61)	4-85	
Observed death				
	No	14.5 (30)	1–161	.900
	Yes	17 (38)	1-85	
Specific death				
	No	15 (33)	1–161	.458
	Yes	6 (61)	4–85	
Local recurrence after treatment				
	No	14.5 (35)	1–161	.890
	Yes	27 (26)	6-33	

[a]Mann-Whitney.

TABLE 3 Difference in height and maximum basal diameter (in mm) from diagnosis of the tumour to treatment for growth, related to metastasis, death and local recurrence

Variable (n = 75)		Median difference in height, mm (IQR)	Range	*P* value[a]	Median maximum basal diameter difference, mm (IQR)	Range	*P* value[a]
Metastasis							
	No	0.7 (0.9)	0-3	.029	2.5 (1.8)	0–9	.248
	Yes	1.8 (5.18)	0.5-2.1		4 (1.5)	2–5	
Observed death							
	No	0.65 (0.88)	0–3	.391	2.3 (1.8)	0–7	.469
	Yes	0.89 (1.33)	0-2.1		3 (2)	0–9	
Specific death							
	No	0.7 (0.9)	0-3	.131	2.5 (1.8)	0–9	.248
	Yes	1.8 (0.85)	0.5-2.1		4 (1.5)	2–5	
Local recurrence after treatment							
	No	0.75 (0.95)	0-3	.642	2.5 (1.85)	0–9	.773
	Yes	0.5 (0.55)	0.4-1		2 (3)	1–5	

[a]Mann-Whitney.

Fisher' exact test). Neither local recurrence nor survival (specific or not) were associated with the increase in the tumour height or maximum diameter. All lesions that subsequently recurred had ≥5 risk factors for progression at the initial exploration. Tumours that later developed metastasis presented a significantly greater growth in height than non-metastatic lesions ($P = .029$, Mann-Whitney) (Table 3).

Figure 1 shows a Kaplan-Meier survival curve depicting metastasis-free survival, disease-specific survival, observed-survival and local recurrence for the cohort. Melanoma-specific survival was 98% at 5 years (95% CI, 94.2-100%) and 91.6% (95% CI, 82-100%) at 10 and 15 years. Metastasis-free survival was 95.2% at 5, 10 and 15 years (95% CI, 89.8-100%). Observed survival was 96.5% at 5 years (95% CI, 91.5-100%), 76.1% at 10 years (95% CI, 62.5-89.7%) and 54.9% 15 years (95% CI, 33.3-76.5%). Patients without local recurrence were 93.3% at 5 years (95% CI, 86.9-99.7%) and 90.4% (95% CI, 81.8-99%) at 10 and 15 years.

4 | DISCUSSION

Given the lack of data on the potential consequences of initial observation vs early treatment in small choroidal lesions in terms of mortality, we evaluated 75 patients with small choroidal lesions who underwent initial observation until tumour growth was detected. All of the lesions included in our study presented a high risk for growth (median of 5 out of 8 risk factors present). The most common risk factors in our sample were the presence of symptoms, subretinal fluid, orange pigment and acoustic hollowness (present in 73% of the lesions). The rate of growth in our lesions was much higher when compared to slow enlargement of benign choroidal nevi,[19] highly suggestive of malignant transformation. We found that the presence of more risk factors at diagnosis was associated with a higher risk of recurrence. Previous studies have demonstrated a higher local recurrence rate in eyes in which the posterior margin of the tumour is closer to the optic nerve, which was associated with a worse 5-year survival rate.[20,21] Likely reflecting the fact that tumours in this location are anatomically more difficult to treat conservatively due to increased difficulty for exact plaque placement during surgery.

Recent discoveries in gene expression profile of uveal melanoma provide a more accurate means of assessing the malignant potential of a choroidal melanocytic tumour.[22,23] In our study, data from FNAB were not available. Therefore, we relied on the classic clinical markers and on the AJCC classification[24] to stratify the lesions according to risk of growth.

Although the metastatic potential of small tumours is low,[25] Shields et al[3] found a 5% increased risk of metastasis at 10 years for every millimetre growth in tumour thickness in patients with small choroidal melanomas treated with brachytherapy. This finding suggests that earlier treatment would decrease the risk of metastatic disease and improve survival. Kaliki et al[26] also advocated for early treatment due to the potential for micrometastasis at diagnosis, even with small tumours, based on data from Eskelin et al[27] regarding tumour doubling times.

Although there are valid arguments to support early treatment, observational management has been justified on several grounds, including the concerns about the potential for severe treatment-related complications. It is impossible to establish clinically a definitive diagnosis of small choroidal melanoma,[4] as none of the clinical features is pathognomonic for malignant transformation, defined as class 2-gene expression profile.[28] This means that if treatment decisions are based on clinical features, without documented growth or prognostic biopsy, a substantial percentage of lesions treated will be benign or have low metastatic potential, unnecessarily exposing them to treatment-related morbidities.[29] Nevertheless, these features are valuable to establish the frequency of follow-up required to monitor for growth.

Plaque radiotherapy is now the preferred treatment for small choroidal melanomas (when feasible) due to the potential preservation of vision and the globe,and due to its high success rate.[30] However, it entails certain complications, which can reduce visual acuity over time.[8,31,32] The risk of vision loss after plaque radiotherapy rises with increasing tumour height and proximity to the foveal avascular zone. Systemic factors such as diabetes also predispose to a decline in visual acuity. Patients in our series presented risk factors for treatment-related visual morbidity, with a high proportion of lesions being close to the fovea or optic nerve, further encouraging treatment deferral.

Previous studies have shown that initial management of small melanomas with transpupillary thermotherapy (TTT) alone, especially in lesions with multiple risk factors, has variable efficacy and an increased risk of recurrence.[30,33] In our study, sTTT was applied to reduce subretinal fluid in patients with decreased visual acuity at diagnosis. This was aimed only as a symptomatic treatment, but we found that eyes treated with subthreshold transpupillary thermotherapy presented a significantly longer time until tumour growth than untreated eyes.

Tumours that later developed metastasis presented a significantly greater growth in height than non-metastatic lesions, underlying the more aggressive nature of these tumours. One would also expect these tumours to grow faster, although we did not find statistically significant differences in time until growth. However, due to the low number of patients with metastasis, we lack the statistical power needed to be able to draw conclusions from this. The melanoma-related mortality was 2% at 5 years and 8.4% at 10 and 15 years. These findings are consistent with previous studies documenting melanoma-specific survival in small lesions that report 5-year

mortality rates ranging from 1% to 6%.[7,12,14,34-38] Importantly, our study included only small melanocytic lesions that enlarged during follow-up, which theoretically implies a high risk for metastasis. By contrast, all the studies referenced above used a wide variety of inclusion criteria. For example, the study with the lowest reported mortality rate[7] included small lesions that remained stable during follow-up, and treatment was not done due to their lower potential for malignancy. In the small fatal choroidal melanoma study, Jouhi et al[25] reported that choroidal melanocytic tumours <3 mm in largest basal diameter had a low metastatic risk, which remained relatively low up to 9 mm in diameter. Nonetheless, those authors recommend immediate treatment if growth is detected.

The approach that we describe in the present study—initial observation followed by treatment only after documented growth—allows patients with stable lesions to avoid the potential complications of brachytherapy. Moreover, even in patients who eventually require treatment, this approach delays vision loss (with no apparent effect on survival) until the diagnosis of malignancy is certain. This approach is particularly applicable for tumours near the fovea and optic nerve, or monocular patients in which treatment is likely to cause important radiation-related vision morbidity.

It is important to emphasise that our study does not prove that observation of high-risk small melanocytic lesions does not potentially increase the risk of metastasis. However, it shows that the risk of metastasis is low and does not seem to be higher compared to other studies on small choroidal melanocytic lesions.

The main limitation of the study is the lack of genetic analysis of the tumours. Due to the low number of patients with recurrence and metastasis, we lack the statistical power needed to be able to draw conclusions from statistically non-significant results. In addition, due to the retrospective nature of the study, there are different follow-up times between patients. In the early years, the more advanced imaging techniques were not available. Currently, we use multimodal imaging to monitor patients and any change in these images suggestive of a transformation into melanoma immediately triggers the indication for treatment; by contrast, for the current study, we based this indication only on growth detected by ultrasonography. A final limitation is the study design—a retrospective case series without a control group. Clearly, these results would need to be validated in a randomised, controlled trial.

In conclusion, our study provides long-term follow-up of a large cohort of patients, with a mean follow-up of nearly 8 years, only considering T1a lesions that eventually grew. The findings of the present study, taking into account its limitations, suggest that when small choroidal melanocytic lesions (even those with multiple risk factors) are initially observed, the risk of metastasis is low and does not seem to be higher compared to other studies on small choroidal melanocytic lesions. We believe that all treatment strategies should be individualised in accordance with the characteristics of the lesion, initial visual acuity and the patient's systemic comorbidities and should take into account patient preferences after a comprehensive explanation.

ACKNOWLEDGEMENTS

The authors wish to thank Bradley Londres, biomedical editor, for his invaluable assistance in editing and improving this manuscript. This study was supported in part by a grant of the Spanish Ministry of Health, Proyectos de investigación en Salud-ISCIII (PI18/01131).

CONFLICT OF INTEREST

None declared.

ORCID

Laura Vigués-Jorba https://orcid.org/0000-0001-9322-6313
Rahul Morwani https://orcid.org/0000-0002-5699-6412
Daniel Lorenzo https://orcid.org/0000-0001-7545-7257
Maria C. Baradad-Jurjo https://orcid.org/0000-0002-4461-0295
Luis Arias https://orcid.org/0000-0001-7041-5576
Josep M. Piulats https://orcid.org/0000-0002-3606-1724
Cristina Gutiérrez https://orcid.org/0000-0002-6944-772X
Estefania Cobos https://orcid.org/0000-0001-8343-1313
Pere Garcia-Bru https://orcid.org/0000-0001-7985-6917
Josep M. Caminal https://orcid.org/0000-0001-9563-0344

REFERENCES

1. Brierley JD, Gospodarowicz MK, Wittekind C. *TNM Classification of Malignant Tumours*. 8th ed. Chichester, UK: Wiley-Blackwell; 2017.
2. Shields JA. Treating some small melanocytic choroidal lesions without waiting for growth. *Arch Ophthalmol*. 2006;124(9):1344-1346.
3. Shields CL, Furuta M, Thangappan A, et al. Metastasis of uveal melanoma millimeter-by-millimeter in 8033 consecutive eyes. *Arch Ophthalmol*. 2009;127(8):989-998.
4. Gass JDM. Problems in the differential diagnosis of choroidal nevi and malignant melanomas. *Trans Am Acad Ophthalmol Otolaryngol*. 1977;83(1):19-48.
5. Melia BM, Diener-West M, Bennett SR, et al. Factors predictive of growth and treatment of small choroidal melanoma: COMS report no. 5. *Arch Ophthalmol*. 1997;115(12):1537-1544.
6. Murray TG, Sobrin L. The case for observational management of suspected small choroidal melanoma. *Arch Ophthalmol*. 2006;124(9):1342-1344.
7. Mortality in patients with small choroidal melanoma. COMS report no. 4. The collaborative ocular melanoma study group. *Arch Ophthalmol (Chicago, Ill 1960)*. 1997;115(7):886-893.

8. Wen JC, Oliver SC, McCannel TA. Ocular complications following I-125 brachytherapy for choroidal melanoma. *Eye*. 2009; 23(6):1254-1268.
9. Rishi P, Koundanya VV, Shields CL. Using risk factors for detection and prognostication of uveal melanoma. *Indian J Ophthalmol*. 2015;63(2):110-116.
10. Dalvin LA, Shields CL, Ancona-Lezama DA, et al. Combination of multimodal imaging features predictive of choroidal nevus transformation into melanoma. *Br J Ophthalmol*. 2019; 103(10):1441-1447.
11. Shields CL, Dalvin LC, Michael D, Ancona-Lezama D, Di Nicola MWB. Choroidal nevus transformation into melanoma per millimetre increment in thickness using multimodal imaging in 2355 cases. *Retina*. 2019;00:1-9.
12. Gass JD. Observation of suspected choroidal and ciliary body melanomas for evidence of growth prior to enucleation. *Ophthalmology*. 1980;87(6):523-528.
13. Augsburger JJ, Vrabec TR. Impact of delayed treatment in growing posterior uveal melanomas. *Arch Ophthalmol*. 1993; 111(10):1382-1386.
14. Sobrin L, Schiffman JC, Markoe AM, Murray TG. Outcomes of iodine 125 plaque radiotherapy after initial observation of suspected small choroidal melanomas: a pilot study. *Ophthalmology*. 2005;112(10):1777-1783.
15. Caminal J, Mejia-Castillo K, Arias L, et al. Subthreshold transpupillary thermotherapy in management of foveal subretinal fluid in small pigmented choroidal lesions. *Retina*. 2013;33(1):194-199.
16. García-Arumí J, Amselem L, Gunduz K, et al. Photodynamic therapy for symptomatic subretinal fluid related to choroidal nevus. *Retina*. 2012;32(5):936-941.
17. Shields CL, Furuta M, Berman EL, et al. Choroidal nevus transformation into melanoma: analysis of 2514 consecutive cases. *Arch Ophthalmol*. 2009;127(8):981-987.
18. Jampol LM, Moy CS, Murray TG, et al. The COMS randomized trial of iodine 125 brachytherapy for choroidal melanoma: IV. Local treatment failure and enucleation in the first 5 years after brachytherapy. COMS report no. 19. *Ophthalmology*. 2020;127(4):S148-S157.
19. Mashayekhi A, Siu S, Shields CL, Shields JA. Slow enlargement of choroidal nevi: a long-term follow-up study. *Ophthalmology*. 2011;118(2):382-388.
20. Karlsson UL, Augsburger JJ, Shields JA, Markoe AM, Brady LW, Woodleigh R. Recurrence of posterior uveal melanoma after 60Co episcleral plaque therapy. *Ophthalmology*. 1989;96(3):382-388.
21. Papageorgiou KI, Cohen V, Bunce C, Kinsella M, Hungerford JL. Predicting local control of choroidal melanomas following 106Ru plaque brachytherapy. *Br J Ophthalmol*. 2011;95(2):166-170.
22. Weis E, Roelofs K, Larocque M, Murtha A. Gene expression profiling as an adjunctive measure to guide the management of indeterminate, high-risk choroidal melanocytic lesions: a pilot study. *Ocul Oncol Pathol*. 2019;5(2):102-109.
23. Binkley EM, Bena JF, Davanzo JM, Hinz C, Boldt HC, Singh AD. Gene expression profiling prognostication of posterior uveal melanoma: does size matter? *Ophthalmology Retina*. 2020;4(6):620-629.
24. Shields CL, Kaliki S, Furuta M, Fulco E, Alarcon C, Shields JA. American Joint Committee on Cancer classification of posterior uveal melanoma (tumor size category) predicts prognosis in 7731 patients. *Ophthalmology*. 2013;120(10):2066-2071.
25. Jouhi S, Jager MJ, de Geus SJR, et al. The small fatal Choroidal melanoma study. A survey by the European Ophthalmic Oncology Group. *Am J Ophthalmol*. 2019;202:100-108.
26. Kaliki S, Shields CL. Uveal melanoma: relatively rare but deadly cancer. *Eye*. 2017;31(2):241-257.
27. Eskelin S, Pyrhönen S, Summanen P, Hahka-Kemppinen MKT. Tumor doubling times in metastatic malignant melanoma of the uvea: tumor progression before and after treatment. *Ophthalmology*. 2000;107(8):1443-1449.
28. Harbour JW, Paez-Escamilla M, Cai L, Walter SD, Augsburger JJ, Correa ZM. Are risk factors for growth of choroidal nevi associated with malignant transformation? Assessment with a validated genomic biomarker. *Am J Ophthalmol*. 2019;197:168-179.
29. Augsburger JJ, Corrêa ZM, Schneider S, Yassin RS, Robinson-Smith T, Ehya HTN. Diagnostic transvitreal fine-needle aspiration biopsy of small melanocytic choroidal tumors in nevus versus melanoma category. *Trans Am Ophthalmol Soc*. 2002;100:225-232.
30. Yang J, Manson DK, Marr BP, Carvajal RD. Treatment of uveal melanoma: where are we now? *Ther Adv Med Oncol*. 2018;10: 1758834018757175.
31. Shields CL, Sioufi K, Srinivasan A, et al. Visual outcome and millimeter incremental risk of metastasis in 1780 patients with small choroidal melanoma managed by plaque radiotherapy. *JAMA Ophthalmol*. 2018;136(12):1325-1333.
32. Melia BM, Abramson DH, Albert DM, et al. Collaborative ocular melanoma study (COMS) randomized trial of I-125 brachytherapy for medium choroidal melanoma: I. visual acuity after 3 years, COMS report no. 16. *Ophthalmology*. 2001;108(2):348-366.
33. Mashayekhi A, Shields CL, Rishi P, et al. Primary transpupillary thermotherapy for choroidal melanoma in 391 cases: importance of risk factors in tumor control. *Ophthalmology*. 2015;122(3):600-609.
34. Thomas JV, Green WR, Maumenee AE. Small Choroidal melanomas: a long-term follow-up study. *Arch Ophthalmol*. 1979;97 (5):861-864.
35. Kujala E, Damato B, Coupland SE, et al. Staging of ciliary body and choroidal melanomas based on anatomic extent. *J Clin Oncol*. 2013;31(22):2825-2831.
36. Shields CL, Kaliki S, Furuta M, Fulco E, Alarcon C, Shields JA. American Joint Committee on Cancer classification of uveal melanoma (anatomic stage) predicts prognosis in 7,731 patients: the 2013 Zimmerman lecture. *Ophthalmology*. 2015; 122(6):1180-1186.
37. Rand Simpson E, Gallie BL, Saakyan S, et al. International validation of the American Joint Committee on Cancer's 7th edition classification of uveal melanoma. *JAMA Ophthalmol*. 2015;133(4):376-383.
38. Lane AM, Egan KM, Kim IK, Gragoudas ES. Mortality after diagnosis of small melanocytic lesions of the choroid. *Arch Ophthalmol*. 2010;128(8):996-1000.

How to cite this article: Vigués-Jorba L, Morwani R, Lorenzo D, et al. Survival in small choroidal melanocytic lesions with risk factors managed by initial observation until detection of tumour growth. *Clin Experiment Ophthalmol*. 2021; 1–9. https://doi.org/10.1111/ceo.13911

Intralesional Vessel Diameter Measured by Optical Coherence Tomography Angiography Could Improve the Differential Diagnosis of Small Melanocytic Choroidal Lesions

Resum

En aquest estudi teníem com a objectiu identificar les característiques de les lesions melanocítiques coroidals indeterminades visualitzades amb angiografia per tomografia de coherència òptica (AOCT) i identificar predictors de creixement.

Mètodes: hem avaluat retrospectivament 86 pacients amb lesions indeterminades tractats al nostre centre entre el 2016 i el 2021. En tots els pacients es va fer una vigilància activa seguida de braquiteràpia si es detectava creixement. Les lesions es van classificar en dos grups segons si van créixer (melanomes petits) o si es van mantenir estables (nevus de coroide). Tots els pacients es van sotmetre a una AOCT a la primera visita. Aquestes imatges inicials es van comparar al final del seguiment per identificar possibles predictors de creixement.

Resultats: es va detectar creixement en 19 lesions (22,1 %). Es van observar diferències significatives entre grups en el gruix de les lesions (p=0,00), el diàmetre basal màxim (p=0,00), el nombre de factors de risc inicials (p=0,00), la presència de símptomes (p=0,001; risc relatiu [RR]: 4,3), la presència de pigment taronja (p=0,00; RR: 6,02) i el buit ecogràfic (angle kappa); (p=0,000; RR: 5,3). Els melanomes tenien significativament més vasos amb un diàmetre ≥ 76,3 µm (p=0,02; RR: 2,46). El temps de creixement en aquestes lesions va ser significativament més curt que en les lesions amb vasos més petits (de mitjana 111 mesos, respecte a 168 mesos, p = 0,05).

Conclusions: aquestes troballes mostren que el diàmetre dels vasos quantificat per AOCT pot ajudar a diferenciar entre nevus coroidals i melanomes petits, quan es considera juntament amb la resta de factors de risc clínics coneguts.

cancers

MDPI

Article

Intralesional Vessel Diameter Measured by Optical Coherence Tomography Angiography Could Improve the Differential Diagnosis of Small Melanocytic Choroidal Lesions

Laura Vigués-Jorba [1,2,*], Daniel Lorenzo [1], Cristina Pujadas [2], Rahul Morwani [1], Liria Yamamoto-Rodriguez [1], Maria Baradad-Jurjo [3], Lluis Arias [1], Estefania Cobos [1], Pere Garcia-Bru [1], Juan-Francisco Santamaria [1], Olga Garcia Garcia [1] and Josep-Maria Caminal [1]

[1] Ophthalmology Department, Ocular Oncology Service, Bellvitge University Hospital, University of Barcelona, 08907 Barcelona, Spain
[2] Ophthalmology Department, Complex Hospitalari Moisès Broggi-Consorci Sanitari Integral, 08970 Barcelona, Spain
[3] Ophthalmology Department, University Hospital Joan XXIII, 43005 Tarragona, Spain
* Correspondence: lvigues@bellvitgehospital.cat

Simple Summary: The differential diagnosis between small melanocytic lesions and choroidal nevus is challenging. We usually rely on clinical risk factors to establish the need for immediate treatment vs. close monitoring followed by treatment if the lesion grows. We aimed to describe the features of small indeterminate choroidal melanocytic lesions visualized on optical coherence tomography angiography (OCTA) and to identify the predictors of growth. Our findings show that the vessel diameter quantified by OCTA can help differentiate between choroidal nevi and small melanomas, when considered together with clinical risk factors.

Abstract: In this study, we aimed to identify the features of indeterminate choroidal melanocytic lesions visualized on optical coherence tomography angiography (OCTA) and to identify the predictors of growth. We retrospectively evaluated 86 patients with indeterminate lesions treated at our centre from 2016 to 2021. Clinical management involved active surveillance followed by brachytherapy if growth was detected. The lesions were classified into two groups according to whether they grew (small melanomas) or remained stable (choroidal nevi). Growth was detected in 19 (22.1%) lesions. All patients underwent OCTA at baseline. These images were compared to identify the possible predictors of growth. Significant between-group differences were observed in thickness ($p = 0.00$), greatest basal diameter ($p = 0.00$), number of risk factors ($p = 0.00$), symptoms ($p = 0.001$; relative risk [RR]: 4.3), orange pigment ($p = 0.00$; RR: 6.02), and ultrasonographic hollowness (Kappa sign); $p = 0.000$; RR: 5.3). The melanomas had significantly more vessels with a diameter ≥ 76.3 µm ($p = 0.02$; RR: 2.46). The time to growth in these lesions was significantly shorter ($p = 0.05$) than in lesions with smaller vessels. These findings show that vessel diameter quantified by OCTA can help differentiate between choroidal nevi and small melanomas, when considered together with clinical risk factors.

Keywords: choroidal melanoma; choroidal nevus; optical coherence tomography angiography; OCTA

check for updates

Citation: Vigués-Jorba, L.; Lorenzo, D.; Pujadas, C.; Morwani, R.; Yamamoto-Rodriguez, L.; Baradad-Jurjo, M.; Arias, L.; Cobos, E.; Garcia-Bru, P.; Santamaria, J.-F.; et al. Intralesional Vessel Diameter Measured by Optical Coherence Tomography Angiography Could Improve the Differential Diagnosis of Small Melanocytic Choroidal Lesions. *Cancers* **2024**, *16*, 2167. https://doi.org/10.3390/cancers16122167

Academic Editor: Simon Saule

Received: 5 May 2024
Revised: 27 May 2024
Accepted: 3 June 2024
Published: 7 June 2024

Copyright: © 2024 by the authors. Licensee MDPI, Basel, Switzerland. This article is an open access article distributed under the terms and conditions of the Creative Commons Attribution (CC BY) license (https://creativecommons.org/licenses/by/4.0/).

1. Introduction

Small choroidal melanomas and choroidal nevi share many features, and the differential diagnosis can be challenging. Nevertheless, it is essential to correctly identify choroidal nevi to avoid the unnecessary treatment of benign lesions, especially given the risk of treatment-related visual morbidity. Similarly, failure to diagnose a small melanoma promptly and accurately could have serious consequences, including lesion growth, increased metastatic potential, and a higher mortality risk [1]. Given the difficulty of accurately distinguishing between benign and malignant small melanocytic lesions, many

authors support active surveillance [2–6]. This approach, which involves close monitoring of the lesion followed by treatment if it begins to grow, is associated with low mortality rates [7]. By contrast, other authors argue that lesions with clinical risk factors suggestive of malignancy should be treated immediately to prevent tumour growth and reduce the risk of metastasis [1,8–10].

Shields et al. [9] described several features—tumour characteristics, lesion size, presence of symptoms, and ultrasonographic imaging suggestive of malignancy—that are commonly used to determine the malignant potential of small melanocytic lesions. However, new prognostic factors are needed to facilitate the early identification of malignant lesions to improve clinical outcomes.

According to Folberg et al., the histopathological vessel pattern in choroidal melanomas has prognostic implications [11]. Those authors published a study in 1993 in which they predicted the emergence of new, noninvasive imaging techniques capable of detecting these vascular patterns, which they argued would provide valuable prognostic data. Clearly, their prediction was correct, as new imaging techniques such as optical coherence tomography angiography (OCTA) enable the visualization of tumour vascularization. OCTA can differentiate between static tissue and moving red blood cells, without the need for contrast agents [12]. In this regard, OCTA could be used to identify microvasculature patterns within melanocytic lesions, which could help to differentiate between benign and malignant lesions.

Although several previous studies have used OCTA to identify vascular patterns in choroidal melanocytic lesions [13–19], the use of this imaging technique remains relatively limited. Moreover, only a few studies have used OCTA to compare choroidal nevi and choroidal melanomas [20–23]. In this context, the aim of the present study was to describe and quantify the features of small choroidal melanocytic lesions visualized on OCTA and to identify the vascular factors that may help to identify malignant lesions or those with a high risk of progression.

2. Materials and Methods

This was an observational cohort study conducted at a tertiary referral centre in ocular oncology (Bellvitge University Hospital; Barcelona, Spain). This study adhered to the tenets of the Declaration of Helsinki, and the Clinical Research Ethics Committee at Bellvitge University Hospital approved the study protocol. All patient data were anonymized for this analysis.

We retrieved diagnostic OCTA images from 104 consecutive patients with small melanocytic choroidal lesions evaluated from May 2016 to March 2021. All lesions were stage T1a (8th edition, American Joint Committee on Cancer tumour staging criteria) [24]. Patients with a follow-up < 24 months or low image quality (motion or blinking artifacts) were excluded. A total of 86 patients met all inclusion criteria and were included in the study.

In all cases, the post-diagnosis treatment protocol was the same: active surveillance followed by treatment if lesion growth was detected during follow-up. Lesions that showed evidence of growth (defined as an increase of more than 0.3 mm in height or 0.5 mm in diameter in less than one year) were classified as small melanomas, while those that remained stable were classified as choroidal nevi. In accordance with routine clinical practice, the small melanomas were treated with brachytherapy.

A wide range of demographic and clinical variables were recorded, including the risk factors for lesion growth described by Shields et al. [25] (tumour thickness; subretinal fluid; orange pigment; symptoms; distance to optic nerve; absence of drusen or halo; and ultrasonographic hollowness), time to growth, and date of last follow-up.

As part of the diagnostic protocol, all patients underwent OCTA scanning with Triton swept-source OCT (Topcon, Tokyo, Japan). We compared the OCTA images in the two groups (small melanoma vs. choroidal nevi) to identify any features that could help to predict the risk of growth. Most of the OCTA images were 6 × 6 mm, although some were

4.5 × 4.5 mm or 3 × 3 mm in accordance with the size of the lesion. We corrected for these differences by scaling the images during processing. The OCTA images were manually segmented by selecting the choriocapillaris slab, expanding it 100 µm, and moving it posteriorly to include the lesion (Figure 1) [26].

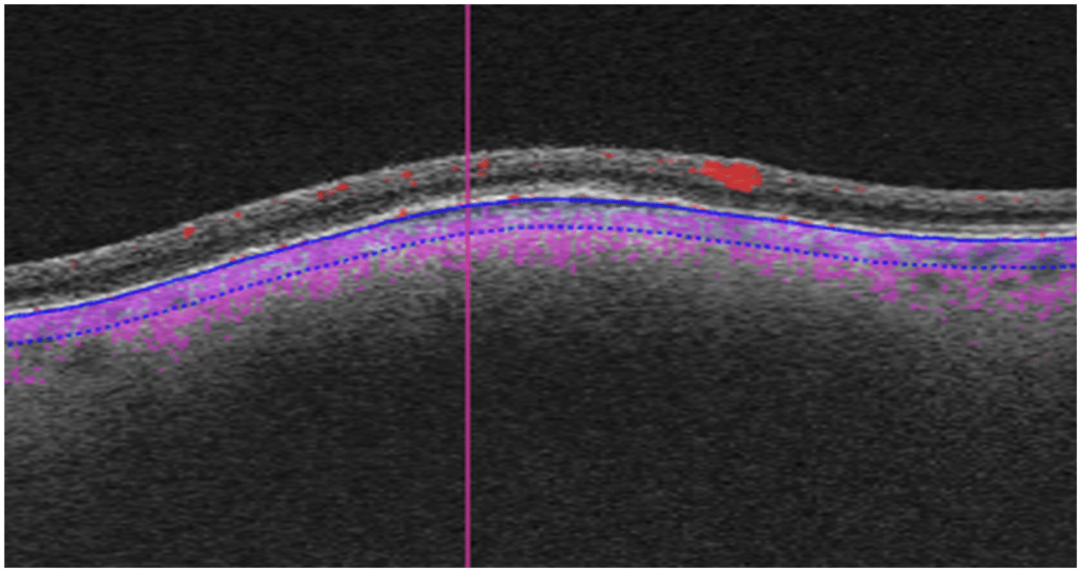

Figure 1. Manual segmentation of OCTA images. The choriocapillaris slab was expanded to a depth of 100 µm posteriorly to include the lesion (the analysed region is delimited by blue lines, purple dotting shows blood flow).

Three independent observers (an ocular oncologist, a retina consultant, and a senior resident)—all blinded to the course of the lesions (growth vs. no growth)—evaluated the B-scan and en face OCTA images. The observers recorded the following OCTA-related variables, vascular flow inside the lesion and choriocapillaris (B-scan), as well as presence or absence of the following: hyperreflective ring; well-defined margin; vascularization and loops in the en face image (Figure 2). In case of disagreement, the observers reviewed the images again to reach consensus. Each observer manually measured the diameter of three different vessels on the en face images, selecting the largest vessels distinguished and avoiding, if necessary, shadowing vessels from the retinal vasculature (Figure 3A). The AngioTool v. 64 0.6a software [27] was used to process the en face OCTA images to obtain the percentage of the image covered by vessels (vessel percentage area), the junction density (number of vessel junctions per mm^2), and lacunarity (a measure of the gaps between vessels). We used the FIJI platform [28] to transform the en face images to binary code in order to calculate the fractal box count. Fractal analysis can be used to assess the degree of complexity of biological structures. It has been used to analyse retinal vasculature in fundus photographs, fluorescein angiography images [29], and OCTA images [30]. We used the method described by Zahid et al. [30] for fractal analysis. Finally, we used the Image J software (version 1.54f) [28] to analyse density maps in order to select the areas with greatest vascular density and to calculate the percentage area of high versus low vascular density (Figure 3B).



Figure 2. The (**left**) image is the AOCT of a lesion that remained stable during follow-up, with a fine, regular vascularisation pattern. To the (**right**), we can observe a lesion that grew, with larger vessels in the AOCT, avascular areas, and a complex vascularisation pattern with cross-links and loops (example shown by the yellow arrow).



Figure 3. (**A**). Each independent observer measured the diameter of three different vessels, selecting the largest vessels distinguished on the en face images (obtained measurements are shown in green next to the selected vessels). (**B**). Using ImageJ software, vessel density maps were analysed. The areas of greatest vascular density were selected according to colour (shown surrounded by a yellow contour line) to calculate the percentage area occupied by high versus low vascular density.

Statistical Analysis

Descriptive statistics were used to summarize the OCTA parameters. The patients were grouped according to lesion behaviour (quiescent vs. growth) during follow-up.

Pearson's chi-square test was used to compare dichotomous variables. If the expected frequency was <5, Fisher's exact test was used. For quantitative variables, the Shapiro–Wilk normality test, Skewness, and Kurtosis tests were used to determine normality distribution. Student's *t* test was used to compare normally distributed quantitative variables. The non-parametric Mann–Whitney U test was used for variables with a non-normal distribution.

Kaplan–Meier curves were drawn to evaluate time to tumour growth. Receiver operating characteristic (ROC) curves were drawn for the largest vessel diameter. The intersection point between sensitivity and specificity was used to determine the optimal cut-off point for diagnostic suspicion of melanoma. Lin's concordance coefficient was used to assess inter-observer agreement.

The variables significantly associated with melanoma on the univariate analysis were included in a multivariate (Cox regression) model.

The STATA program (Stata/BE 17.0) was used to perform the statistical analysis. Statistical significance was set at $p < 0.05$.

3. Results

Table 1 shows the characteristics of the 86 patients (49 women and 37 men). At diagnosis, the mean (standard deviation [SD]) age was 61.0 (13.9) years. The mean (SD) tumour thickness was 1.22 (0.72) mm, with a maximum basal diameter of 5.91 (2.77) mm. Due to the OCTA image quality requirements, most lesions were located close to the fovea or optic nerve. The median (interquartile range [IQR]) distance to the optic nerve and fovea was 2.75 (4.2) mm and 1.20 (3.7) mm, respectively. The median (IQR) number of risk factors for progression at diagnosis was four (3). The most common risk factor (48% of cases) was a margin < 3 mm from the optic nerve. During follow-up, lesion growth was detected in 19 (22.1%) lesions. These were all treated with brachytherapy. Enucleation was performed in one case due to lesion recurrence. No cases of metastatic disease were observed. Three patients died during follow-up, all due to unrelated causes.

There were no statistically significant differences in age, sex, or initial visual acuity between the two groups at diagnosis. However, significant between-group differences were observed in several clinical variables. The melanoma group had significantly thicker lesions ($p = 0.00$), larger basal diameter ($p = 0.00$), more risk factors ($p = 0.00$), and more symptoms ($p = 0.001$; relative risk [RR]: 4.3, 95% confidence interval [CI]: 1.6–11.9). Significant between-group differences were also observed in the presence of orange pigment ($p = 0.00$; RR: 6.02; 95% CI: 2.2–16.6) and ultrasonographic hollowness (Kappa sign) ($p = 0.000$; RR: 5.3; 95% CI: 2.6–10.6) (Table 1). There were no between-group differences in the distance to the optic nerve or fovea, nor in the presence of subretinal fluid, drusen, or halo.

On the baseline OCTA scan, lesions in the melanoma group were significantly more likely to have a vessel diameter $\geq$ 100 µm ($p = 0.012$; RR: 3; 95% CI 1.4–4.3). There were no differences between the groups in the presence or absence of well-defined margins, a hyperreflective halo, vascular flow, or vascularization patterns (fine vessels or loops) (Table 2). No significant differences were observed in fractal box count, the proportion of high-flux areas, vessel percentage area, junction density, or mean lacunarity (Table 3).

On the ROC curve analysis, the optimal cut-off point to differentiate between melanomas and nevi on the baseline OCTA scan was 76.3 µm. Lesions identified as melanomas had significantly more vessels with a diameter $\geq$ 76.3 µm ($p = 0.02$; RR: 2.46) compared to the non-melanoma lesions. The sensitivity and specificity for this cut-off point were 47.4% and 80.6%, respectively, with a positive predictive value (PPV) of 40.9% and negative predictive value (NPV) of 84.4%. The melanomas contained significantly more vessels $\geq$100 µm ($p = 0.01$; RR: 3; 95% CI 1.4–6.3) compared to the choroidal nevi. Using this cut point, the sensitivity fell to 15.8% (versus 47.4% for the 76.3 µm cut-off) and specificity increased to 94.0% (vs. 80.6%). The PPV and NPV were 43% and 80%, respectively.

Table 1. Demographic and clinical characteristics.

Variable	Total (*n* = 86)	Nevi (*n* = 67)	Melanomas (*n* = 19)	*p* Value †	RR for Growth (95% CI) †
Demographics					
Age at diagnosis, mean (SD)	61.01 (13.9)	60.6 (15.1)	62.4 (9.1)	0.633 *	
Sex Female, *n* (%) Male, *n* (%)	 49 (57.0) 37 (43.0)	 37 (55.2) 30 (44.8)	 12 (63.2) 7 (36.8)	0.538 **	0.77 (0.3–1.8)
Laterality Right eye, *n* (%) Left eye, *n* (%)	 46 (53.5) 40 (46.5)	 35 (52.2) 32 (47.8)	 11 (57.9) 8 (42.1)	0.663 **	
Visual acuity, median (IQR)	0.9 (0.5)	0.9 (0.4)	0.8 (0.5)	0.369 ***	
Small Melanocytic Lesions					
Thickness (mm), mean (SD)	1.22 (0.72)	1.04 (0.67)	1.88 (0.46)	**0.000 *** **	
Greatest basal diameter (mm), mean (SD)	5.91 (2.77)	5.23 (2.55)	8.34 (2.13)	**0.000 ***	
Distance to the optic nerve (mm), median (IQR)	2.75 (4.2)	2.70 (4.6)	3.00 (2.3)	0.766 ***	
Distance to fovea (mm), median (IQR)	1.20 (3.7)	1.70 (4.2)	0.00 (2.8)	0.213 ***	
Number of risk factors present at diagnosis, median (IQR)	4 (3)	3 (2)	6 (1.5)	**0.000 ***	
Thickness > 2 mm, *n* (%)	12 (14.0)	6 (8.96)	6 (31.6)	**0.021 ******	**2.85 (1.3–6.0)**
Subretinal fluid in optical coherence tomography, *n* (%)	45 (52.3)	32 (47.8)	13 (68.4)	0.112 **	1.97 (0.8–4.7)
Symptoms, *n* (%)	40 (46.5)	25 (37.3)	15 (78.9)	**0.001 ** **	**4.3 (1.6–11.9)**
Orange pigment, *n* (%)	33 (38.4)	18 (26.9)	15 (78.9)	**0.000 ** **	**6.02 (2.2–16.6)**
Margin ≤ 3 mm from optic nerve, *n* (%)	48 (55.8)	37 (55.2)	11 (57.9)	0.836 **	1.09 (0.5–2.4)
Ultrasonographic hollowness (Kappa sign), *n* (%)	15 (17.4)	5 (7.46)	10 (52.6)	**0.000 ******	**5.26 (3.6–10.7)**
Halo, *n* (%)	2 (2.3)	2 (2.99)	0 (0.0)	1.000 ****	0.97 (0.9–1.0)
Drusen, *n* (%)	42 (48.8)	36 (53.7)	6 (31.6)	0.088 **	0.48 (0.2–1.2)
Changes during Follow-Up					
Lesion growth, *n* (%)	19 (22.1)	0 (0.00)	19 (100)		
Local recurrence after Brachytherapy treatment, *n* (%)	1 (1.16)	0 (0.0)	1 (5.3)	0.221 ****	
Metastasis, *n* (%)	0 (0.00)	0 (0.0)	0 (0.0)		
Death, *n* (%)	3 (3.5)	2 (3.0)	1 (5.3)	0.532 ****	
Follow-up (months), median (IQR)	41.5 (26)	41 (29)	44 (20)	0.337 *	

Abbreviations: SD, standard deviation; IQR, interquartile range; RR, relative risk. † Values marked in bold are statistically significant. * *t*-test. ** χ^2 test. *** Mann–Whitney U test. **** Fisher's exact test.

The mean time to lesion growth in the melanomas was 8 months. The median total follow-up was 41.5 months. Lesions whose vessel diameter was ≥76.3 µm (Figure 4A) and ≥100 µm (Figure 4B) presented a significantly shorter time to growth ($p = 0.05$ and $p = 0.01$, respectively) compared to lesions with smaller vessel diameters.

None of the lesions with <2 risk factors at diagnosis showed growth during follow-up. Among the lesions with ≤4 risk factors, the presence of vessels with diameters ≥ 76.3 µm was associated with a 29.4% higher risk of melanoma versus lesions with smaller vessel diameters (risk difference 0.294; 95%CI: 0.08–0.51). The relative risk of melanoma in lesions with ≥5 risk factors was 5.23 (95% CI: 2.08–13.11). In those lesions, the presence of vessels with diameters < 76.3 µm was protective (RR: 0.5; 95% CI: 0.26–0.95) (Figure 5).

The following variables were significantly associated with melanoma in the univariate analysis: lesion thickness, symptoms, orange pigment, ultrasonographic hollowness, and vessel diameter ≥ 76.3 µm. These variables were included in a Cox regression model. In that model, orange pigment ($p = 0.005$) and ultrasonographic hollowness ($p = 0.003$) remained significant predictors of malignancy.

Table 2. Lesion characteristics observed on OCTA imaging.

Variable	Total (n = 86)	Nevi (n = 67)	Melanomas (n = 19)	p Value †	RR for Growth (95% CI) †
Largest vessel diameter (µm), median (IQR)	56.1 (31.1)	55.1 (28.0)	62.8 (47.2)	0.135 ***	
Largest vessel diameter ≥ 100 µm, n (%)	14 (16.3)	7 (10.4)	7 (36.8)	**0.012 ******	**3 (1.4–6.3)**
Largest vessel diameter ≥ 76.3 µm, n (%)	23 (26.7)	14 (20.9)	9 (47.4)	**0.025 ******	**2.46 (1.2–5.3)**
Well-defined margins, n (%)	23 (26.74)	20 (29.9)	3 (15.8)	0.222 **	0.51 (0.2–1.6)
Hyper-reflective ring, n (%)	28 (32.56)	23 (34.3)	5 (26.3)	0.511 **	0.74 (0.3–1.8)
Choriocapillaris vascular flow, n (%)	83 (96.51)	66 (98.5)	17 (89.5)	0.121 ****	**0.31 (0.1–0.8)**
Intra-lesional vascular flow, n (%)	47 (54.65)	34 (50.7)	13 (68.4)	0.172 **	1.80 (0.8–4.3)
Intra-lesional vascularisation, n (%)	85 (98.84)	66 (98.5)	19 (100)	1.000 ****	1
Fine vascularisation pattern, n (%)	74 (86.05)	59 (88.1)	15 (78.9)	0.452 ****	0.61 (0.2–1.5)
Vessel loops, n (%)	50 (58.14)	39 (58.2)	11 (57.9)	0.980 **	0.99 (0.4–2.2)

Abbreviations: IQR, interquartile range; RR, relative risk. † Values marked in bold are statistically significant. ** χ^2 test. *** Mann–Whitney U test. **** Fisher's exact test.

Table 3. Lesion characteristics assessed with the ImageJ and Angiotools software programs.

Variable	Total (n = 86)	Nevi (n = 67)	Melanomas (n = 19)	p Value †
		Median (IQR)		
Fractal box count, n	1.87 (0.04)	1.88 (0.03)	1.84 (0.04)	0.515
Proportion of high flux areas, %	47.0 (7.2)	47.0 (7.2)	47.4 (6.4)	0.525
Vessel percentage area, %	51.7 (3.2)	51.7 (2.5)	49.9 (4.4)	0.052
Junction density, junctions/mm^2	0.0018 (0.001)	0.0019 (0.001)	0.0018 (0.002)	0.336
Mean lacunarity (Λ)	0.037 (0.02)	0.037 (0.02)	0.038 (0.02)	0.122

Abbreviations: IQR, interquartile range; † Mann–Whitney test.

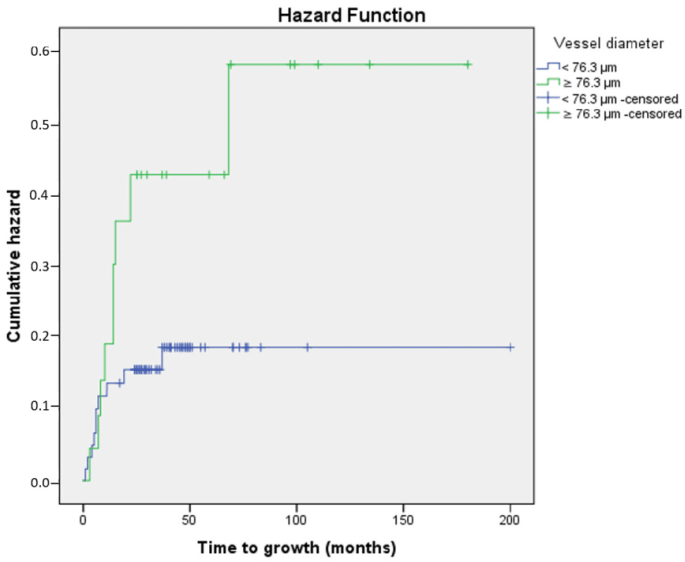

Time (months)	0	25	50	75	100	125	150	175	200
Cumulative Proportion surviving (< / ≥ 76.3 µm)	1.00 / 1.00	0.86 / 0.64	0.83 / 0.64	0.83 / 0.55	0.83 / 0.55	0.83 / 0.55	0.83 / 0.55	0.83 / 0.55	0.83 / 0.55
Cumulative Events, n (< / ≥ 76.3 µm)	0 / 0	9 / 8	10 / 8	10 / 9	10 / 9	10 / 9	10 / 9	10 / 9	10 / 9
Remaining Cases, n (< / ≥ 76.3 µm)	64 / 22	50 / 13	14 / 8	6 / 5	2 / 3	1 / 2	1 / 1	1 / 1	0 / 0

(**A**)

Figure 4. *Cont.*

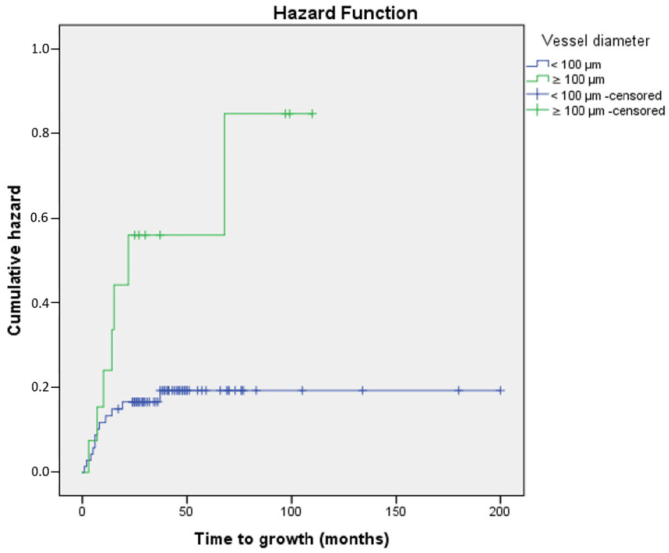

Time (months)	0	25	50	75	100	125	150	175	200
Cumulative Proportion surviving (< / ≥ 100 µm)	1.00 / 1.00	0.85 / 0.57	0.83 / 0.57	0.83 / 0.43	0.83 / 0.43	0.83 / 0.43	0.83 / 0.43	0.83 / 0.43	0.83 / 0.43
Cumulative Events, n (< / ≥ 100 µm)	0 / 0	11 / 6	12 / 6	12 / 7	12 / 7	12 / 7	12 / 7	12 / 7	12 / 7
Remaining Cases, n (< / ≥ 100 µm)	72 / 14	58 / 7	18 / 4	8 / 3	4 / 1	3 / 0	2 / 0	2 / 0	0 / 0

(**B**)

Figure 4. (**A**): Kaplan–Meier curve showing time to growth of lesions according to vessel diameter (< vs. ≥76.3 µm) ($p = 0.05$). (**B**): Kaplan–Meier curve showing time to growth of lesions according to vessel diameter (< vs. ≥100 µm) ($p = 0.01$).

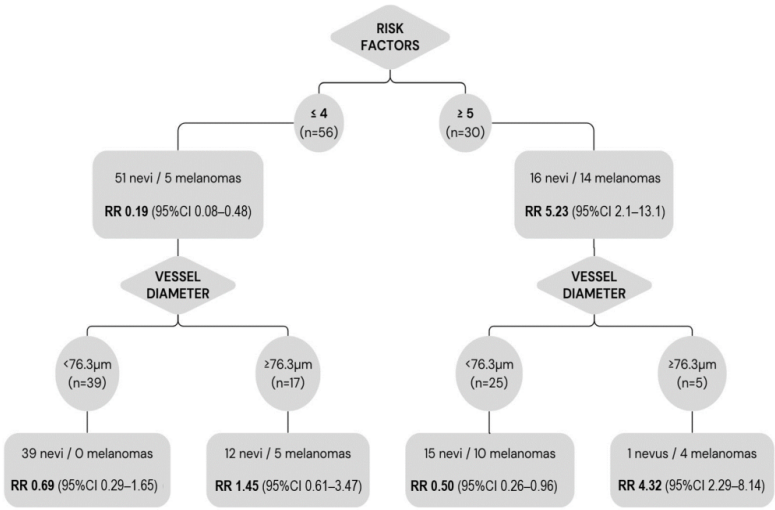

Figure 5. Relative risk of melanoma according to established clinical risk factors and greatest vessel diameter. Lesions with ≤4 risk factors at baseline had a significantly lower risk of melanoma (RR: 0.19); however, within this group, the presence of vessel diameters ≥ 76.3 µm implies a higher risk (RR: 1.45). Lesions with ≥5 risk factors had a higher risk of malignancy (RR: 5.23); nevertheless, the presence of vessels with diameters < 76.3 µm within this group was protective (RR: 0.5).

The inter-observer agreement (Lin's concordance correlation coefficient) for the measurement of the largest vessel diameter was 0.9.

4. Discussion

Numerous studies have evaluated the histopathological vessel structure in choroidal melanomas, and several different patterns have been identified. According to Folberg et al. [11], the prognostic factor most closely associated with poor outcomes is the presence of vascular networks. In this study, we used OCTA to analyse differences in vascular structure in small, indeterminate melanocytic lesions in an attempt to identify the prognostic factors that would allow for a high-probability diagnosis of melanoma, potentially offering an alternative to the "active surveillance" approach.

The main finding of this study is that the intratumoural vessel diameter measured by OCTA can help differentiate choroidal nevi from small melanomas, especially when the vessel diameter data are considered together with established clinical risk factors. Moreover, the integrated OCT software makes it easy to measure the vessel diameter, as evidenced by the good inter-observer concordance observed in our study (despite the disparity in experience level among the independent observers). Our findings suggest that the presence of large diameter vessels ($\geq$76.3 μm) on OCTA indicates a higher risk of malignancy. This information is particularly useful in lesions with fewer risk factors ($\leq$4), in which the risk of malignancy is normally considered to be lower.

Previous studies that have used OCTA to differentiate between nevi and melanomas have identified several features that could help to differentiate between these two clinical entities. Cennamo et al. [16] evaluated OCTA images from 116 choroidal tumours, finding that flat choroidal nevi had a normal choriocapillaris layer, while melanomas had a dense, irregular vascular network. Toledo et al. [18] found that the presence of a hyporeflective plexus and hyperreflective ring correlated with higher risk lesions. Ghassemi et al. [17] found that choriocapillaris vascular flow was lower in melanomas than in choroidal nevi. Those authors hypothesized that this difference in flow was due to the compression of the retinal pigment epithelium-Bruch membrane during melanoma growth. Garcia-Arumi Fuste et al. [21] compared the features observed on OCTA in 18 choroidal nevi and 18 melanomas, finding that choroidal melanomas were more likely to present border irregularity, choriocapillaris hyporeflectivity, hyperreflective ring, avascular areas, and vascular anomalies such as vascular loops and thick networks. Greig et al. [23] found that the presence of avascular areas and choroidal vessel visualization was associated with higher risk lesions. Those authors found that melanomas could be differentiated from nevi based on choroidal vessel depth, which was significantly deeper in melanomas. They also identified two vascular structures present in melanomas, which they referred to as "nevus-like vasculature" and "complex vasculature", with loops and cross-linking. In a study by Gönen et al. [22], most (71.9%) of the choroidal nevi had a normal choriocapillaris layer. Avascular areas were present in only 6.2% of the nevi versus 90% of the melanomas. Vascular loops were observed in 60% of the melanomas and choroidal neovascularization in 21.9% of the choroidal nevi.

In our patient cohort, we did not find any significant between-group differences in choriocapillaris or intralesional vascular flow. By contrast, Greig et al. [23] found a reduced choriocapillaris flow in elevated nevi and melanomas compared to flat nevi but no differences when the nevi and melanomas were size matched, a finding that suggests that flow reduction is attributable to compression rather than to malignant potential. We did not detect any differences between the nevi and melanomas with regard to the presence or absence of a fine vascularization pattern, which we had expected to find in the nevi, nor in vessel loops, which we had expected to observe in the melanomas.

We used the Angiotools [27] and Fiji [28] software for image processing and to calculate the fractal box count, the proportion of high-flux areas, the vessel percentage area, junction density, and mean lacunarity. We had hoped that these tools would allow us to standardize image processing and automate measurements, which would save time and reduce observer

error. However, although these programs are useful image processors, they were time-consuming and laborious and do not appear suitable for routine clinical practice. Although we did not observe any statistically significant differences between the groups in the aforementioned parameters, we did find a trend towards a lower vessel percentage area in the melanomas versus the nevi (p = 0.052), which we hypothesize could be due to increased avascular areas in melanomas, a finding that would be consistent with previous studies [22].

There were significant differences between the melanoma and nevi groups in terms of vessel diameters. Lesions with a larger vessel diameter on the baseline OCTA scan had a greater risk of becoming small melanomas. This finding is highly relevant, especially considering how easy it is to obtain this measurement using the integrated software. Moreover, inter-observer concordance for vessel diameter was very good, despite the large differences in clinical experience among the three observers. The optimal cut-off point to differentiate nevi from small melanomas was a vessel diameter of 76.3 µm. Lesions with a vessel diameter above this cut point had a 3.4 greater risk of melanoma. We performed a second analysis using a 100 µm cut-off point, as this cut-point is easy to visualize in the OCT software and could promote greater applicability in routine clinical practice. The sensitivity fell to 15.8% (versus 47.4% for the 76.3 µm cut-off) and specificity increased to 94.0% (vs. 80.6%). In short, our analysis indicates that the presence of large vessels (≥76.3 µm) in indeterminate melanocytic lesions increases the suspicion of malignancy (specificity: 80.6%). However, given the low sensitivity (47.4%), the absence of large vessels cannot rule out malignancy.

The vessel diameter measured on OCTA, considered together with the risk factors described by Shields et al. [25,31], provides valuable prognostic information (Figure 5). Lesions with ≤4 risk factors at baseline had a significantly lower risk of melanoma (RR: 0.19). However, this protective factor was lost within this group, in the presence of vessels ≥ 76.3 µm (RR: 1.45). In the group of patients with ≤4 risk factors, those with a vessel diameter ≥ 76.3 µm had a 29.4% higher risk of melanoma versus those with smaller vessels. Based on these findings, the presence of large-diameter vessels in indeterminate melanocytic lesions indicates that these lesions should be closely monitored, even if the lesion is considered low risk according to conventional criteria.

Not surprisingly, we found that lesions with ≥5 risk factors had a higher risk of malignancy (RR: 5.23) than lesions with fewer risk factors. In this high-risk group, the absence of vessels with diameters above the cut-off point (76.3 µm) was a protective factor (RR: 0.5). Although the presence of a small vessel diameter alone had a low PPV (40.9%) and cannot be used to rule out malignancy, the absence of large-diameter vessels in high-risk lesions suggests a lower risk of melanoma.

Limitations and Strengths

The main limitation of this study is the limited number of melanomas (n = 19) compared to the number of choroidal nevi (n = 67), which limits the statistical power. In addition, due to the technical aspects required to obtain high-quality OCTA images, we only evaluated small tumours in the posterior pole, which means we do not know if these findings also apply to peripheral lesions. Another limitation is the potential for selection bias related to the type of hospital. Our hospital is a tertiary referral centre, which means that most of our patients have high-risk, indeterminate lesions. It is probable that the prevalence of melanoma in this cohort may be higher than observed in non-referral hospitals. Similarly, it may not be possible to extrapolate the PPV and NPV values to different settings.

To our knowledge, this is the first study to identify the quantified vessel diameter size to differentiate choroidal nevi from small melanomas. We also calculated the relative risk of developing melanoma based on the combination of clinical risk factors and vessel diameter, showing that this combination yields useful additional information to facilitate the differential diagnosis.

5. Conclusions

This study shows that the intralesional vessel diameter quantified by OCTA imaging can help differentiate between choroidal nevi and small melanomas. The determination of this parameter, considered together with established clinical risk factors, could improve the differential diagnosis. Crucially, the integrated OCT software makes it easy to measure the vessel diameter, with excellent inter-observer agreement. The presence of vessels with large diameters evidenced on OCTA may be particularly useful in lesions with few clinical risk factors that would otherwise be considered to have a low risk for melanoma.

Author Contributions: Conceptualization, L.V.-J., D.L. and J.-M.C.; methodology, L.V.-J., D.L. and J.-M.C.; software, L.V.-J. and M.B.-J.; validation, L.V.-J., R.M. and L.Y.-R.; formal analysis, L.V.-J. and C.P.; investigation, L.V.-J., R.M. and L.Y.-R.; resources, L.V.-J.; data curation, L.V.-J. and C.P.; writing—original draft preparation, L.V.-J.; writing—review and editing, L.V.-J., D.L., L.Y.-R. and J.-M.C.; visualization, M.B.-J., L.A., E.C., P.G.-B., J.-F.S. and O.G.G.; supervision, J.-M.C.; project administration, J.-M.C.; funding acquisition, L.V.-J. All authors have read and agreed to the published version of the manuscript.

Funding: This research received funding from the "Societat Catalana de Oftalmologia, 2021 grant".

Institutional Review Board Statement: This study was conducted in accordance with the Declaration of Helsinki and approved by the Ethics Committee of Bellvitge University Hospital (protocol code PR182/21, date of approval 29 June 2021).

Informed Consent Statement: The Institutional Ethics Committee waived requirement of informed consent due to retrospective, observational evaluation of anonymized data.

Data Availability Statement: The raw data supporting the conclusions of this article can be made available by the authors on request.

Acknowledgments: The authors wish to thank Bradley Londres, biomedical editor, for his invaluable assistance in editing and improving this manuscript.

Conflicts of Interest: The authors declare no conflicts of interest.

References

1. Shields, C.L.; Furuta, M.; Thangappan, A.; Nagori, S.; Mashayekhi, A.; Lally, D.R.; Kelly, C.C.; Rudich, D.S.; Nagori, A.; Wakade, O.A.; et al. Metastasis of uveal melanoma millimeter-by-millimeter in 8033 consecutive eyes. *Arch. Ophthalmol.* **2009**, *127*, 989–998. [CrossRef] [PubMed]
2. Singh, A.D.; Raval, V.; Wrenn, J.; Zabor, E.C. Small Choroidal Melanoma: Outcomes After Surveillance Versus Immediate Treatment. *Am. J. Ophthalmol.* **2022**, *241*, 47–56. [CrossRef] [PubMed]
3. Gass, J.D.M. Problems in the differential diagnosis of choroidal nevi and malignant melanomas. *Trans. Am. Acad. Ophthalmol. Otolaryngol.* **1977**, *83*, 19–48.
4. Collaborative Ocular Melanoma Study Group. Factors predictive of growth and treatment of small choroidal melanoma: COMS report no. 5. *Arch. Ophthalmol.* **1997**, *115*, 1537–1544. [CrossRef] [PubMed]
5. Murray, T.G.; Sobrin, L. The case for observational management of suspected small choroidal melanoma. *Arch. Ophthalmol.* **2006**, *124*, 1342–1344. [CrossRef] [PubMed]
6. Collaborative Ocular Melanoma Study Group. Mortality in patients with small choroidal melanoma. COMS report no. 4. The Collaborative Ocular Melanoma Study Group. *Arch. Ophthalmol.* **1997**, *115*, 886–893. [CrossRef]
7. Vigués-Jorba, L.; Morwani, R.; Lorenzo, D.; Baradad-Jurjo, M.C.; Arias, L.; Piulats, J.M.; Gutierrez, C.; Cobos, E.; Garcia-Bru, P.; Caminal, J.M. Survival in small choroidal melanocytic lesions with risk factors managed by initial observation until detection of tumour growth. *Clin. Exp. Ophthalmol.* **2021**, *49*, 251–259. [CrossRef]
8. Shields, J.A. Treating some small melanocytic choroidal lesions without waiting for growth. *Arch. Ophthalmol.* **2006**, *124*, 1344–1346. [CrossRef] [PubMed]
9. Shields, C.L.; Dalvin, L.A.; Yu, M.D.; Ancona-Lezama, D.; Di Nicola, M.; Williams, B.K.; Lucio-Alvarez, J.A.; Mae, S.; Maloney, S.M.; Welch, R.J.; et al. Choroidal Nevus Transformation into Melanoma per Millimeter Increment in Thickness using Multimodal Imaging in 2355 Cases: The 2019 wendell l. hughes lecture. *Retina* **2019**, *39*, 1852–1860. [CrossRef]
10. Damato, B. Ocular treatment of choroidal melanoma in relation to the prevention of metastatic death—A personal view. *Prog. Retin. Eye Res.* **2018**, *66*, 187–199. [CrossRef]
11. Folberg, R.; Rummelt, V.; Parys-Van Ginderdeuren, R.; Hwang, T.; Woolson, R.F.; Pe'er, J.; Gruman, L.M. The Prognostic Value of Tumor Blood Vessel Morphology in Primary Uveal Melanoma. *Ophthalmology* **1993**, *100*, 1389–1398. [CrossRef]

12. Wang, J.C.; Miller, J.B. Optical Coherence Tomography Angiography: Review of Current Technical Aspects and Applications in Chorioretinal Disease. *Semin. Ophthalmol.* **2019**, *34*, 211–217. [CrossRef] [PubMed]
13. Naseripour, M.; Ghasemi Falavarjani, K.; Mirshahi, R.; Sedaghat, A. Optical coherence tomography angiography (OCTA) applications in ocular oncology. *Eye* **2020**, *34*, 1535–1545. [CrossRef]
14. Maloca, P.; Gyger, C.; Hasler, P.W. A pilot study to image the vascular network of small melanocytic choroidal tumors with speckle noise-free 1050-nm swept source optical coherence tomography (OCT choroidal angiography). *Graefe's Arch. Clin. Exp. Ophthalmol.* **2016**, *254*, 1201–1210. [CrossRef]
15. Ali, Z.C.; Gray, J.; Balaskas, K. Features of choroidal naevi on swept source optical coherence tomography angiography and structural reverse flow optical coherence tomography. *Graefe's Arch. Clin. Exp. Ophthalmol.* **2018**, *256*, 1319–1323. [CrossRef] [PubMed]
16. Cennamo, G.; Romano, M.R.; Breve, M.A.; Velotti, N.; Reibaldi, M.; de Crecchio, G.; Cennamo, G. Evaluation of choroidal tumors with optical coherence tomography: Enhanced depth imaging and OCT-angiography features. *Eye* **2017**, *31*, 906–915. [CrossRef] [PubMed]
17. Ghassemi, F.; Mirshahi, R.; Fadakar, K. Optical coherence tomography angiography in choroidal melanoma and nevus. *Clin. Ophthalmol.* **2018**, *12*, 207–214. [CrossRef] [PubMed]
18. Toledo, J.J.; Asencio, M.; García, J.R.; Morales, L.A.; Tomkinson, C.; Cajigal, C. OCT Angiography: Imaging of Choroidal and Retinal Tumors. *Ophthalmol. Retin.* **2018**, *2*, 613–622. [CrossRef]
19. Lee, M.D.; Kaidonis, G.; Kim, A.Y.; Shields, R.A.; Leng, T. En Face Optical Coherence Tomography Angiography Imaging Versus Fundus Photography in the Measurement of Choroidal Nevi. *Ophthalmic Surg. Lasers Imaging Retin.* **2017**, *48*, 741–747. [CrossRef]
20. Pellegrini, M.; Staurenghi, G.; Preziosa, C. Clinical Applications of Optical Coherence Tomography Angiography in Ocular Oncology: Pearls and Pitfalls. *Ocul. Oncol. Pathol.* **2022**, *8*, 79–87. [CrossRef]
21. Garcia-Arumi Fuste, C.; Peralta Iturburu, F.; Garcia-Arumi, J. Is optical coherence tomography angiography helpful in the differential diagnosis of choroidal nevus versus melanoma? *Eur. J. Ophthalmol.* **2020**, *30*, 723–729. [CrossRef] [PubMed]
22. Gönen, B.; Hepokur, M.; Güleser, Ü.Y.; Yetik, H.; Sarıcı, A.M. Retinal Vascular Patterns and Capillary Plexus Reflectivity of Intraocular Tumors; an Optical Coherence Tomography Angiography Study. *Curr. Eye Res.* **2022**, *47*, 1424–1435. [CrossRef]
23. Greig, E.C.; Laver, N.V.; Mendonca, L.S.M.; Levine, E.S.; Baumal, C.R.; Waheed, N.K.; Duker, J.S. Swept-Source Optical Coherence Tomography Angiography in Small Choroidal Melanomas and Choroidal Nevi. *Retina* **2021**, *41*, 1182–1192. [CrossRef]
24. Brierley, J.D.; Gospodarowicz, M.K.; Wittekind, C. *TNM Classification of Malignant Tumours*, 8th ed.; Wiley-Blackwell: Hoboken, NJ, USA, 2016.
25. Shields, C.L.; Furuta, M.; Berman, E.L.; Zahler, J.D.; Hoberman, D.M.; Dinh, D.H.; Mashayekhi, A.; Shields, J.A. Choroidal nevus transformation into melanoma: Analysis of 2514 consecutive cases. *Arch. Ophthalmol.* **2009**, *127*, 981–987. [CrossRef] [PubMed]
26. Borrelli, E.; Parravano, M.; Sacconi, R.; Costanzo, E.; Querques, L.; Vella, G.; Bandello, F.; Querques, G. Guidelines on Optical Coherence Tomography Angiography Imaging: 2020 Focused Update. *Ophthalmol. Ther.* **2020**, *9*, 697. [CrossRef] [PubMed]
27. Zudaire, E.; Gambardella, L.; Kurcz, C.; Vermeren, S. A computational tool for quantitative analysis of vascular networks. *PLoS ONE* **2011**, *6*, e27385. [CrossRef] [PubMed]
28. Schindelin, J.; Arganda-Carreras, I.; Frise, E.; Kaynig, V.; Longair, M.; Pietzsch, T.; Cardona, A. Fiji: An open-source platform for biological-image analysis. *Nat. Methods* **2012**, *9*, 676–682. [CrossRef] [PubMed]
29. Landini, G.; Murray, P.I.; Misson, G.P. Local connected fractal dimensions and lacunarity analyses of 60° fluorescein angiograms. *Investig. Ophthalmol. Vis. Sci.* **1995**, *36*, 2749–2755.
30. Zahid, S.; Dolz-Marco, R.; Freund, K.B.; Balaratnasingam, C.; Dansingani, K.; Gilani, F.; Mehta, N.; Young, E.; Klifto, M.R.; Chae, B.; et al. Fractal dimensional analysis of optical coherence tomography angiography in eyes with diabetic retinopathy. *Investig. Ophthalmol. Vis. Sci.* **2016**, *57*, 4940–4947. [CrossRef]
31. Shields, C.L.; Dalvin, L.A.; Ancona-Lezama, D.; Yu, M.D.; Di Nicola, M.; Williams, B.K.; Lucio-Alvarez, J.A.; Mae, S.; Maloney, S.; Welch, R.J.; et al. Choroidal nevus imaging features in 3806 cases and risk factors for transformation into melanoma in 2355 cases. *Retina* **2019**, *39*, 1840–1851. [CrossRef]

Disclaimer/Publisher's Note: The statements, opinions and data contained in all publications are solely those of the individual author(s) and contributor(s) and not of MDPI and/or the editor(s). MDPI and/or the editor(s) disclaim responsibility for any injury to people or property resulting from any ideas, methods, instructions or products referred to in the content.

Discussió

Les lesions melanocítiques de coroide de mida petita suposen un veritable repte diagnòstic en la pràctica clínica habitual. D'aquesta manera, el primer cop que es descobreix una lesió d'aquestes característiques és difícil establir un diagnòstic de certesa de nevus o melanoma de coroide. Aquesta imprecisió genera, en aquest àmbit, corrents de maneig completament antagònics: l'observació inicial *versus* el tractament precoç. En l'opció conservadora, el seguiment al llarg del temps acaba desemmascarant aquelles formes que realment eren malignes, demostrant un creixement tumoral. D'altra banda, les lesiones benignes romanen pràcticament inalterables i s'acaben estalviant un tractament precoç innecessari. Aquests nevus de coroide constitueixen una proporció substancial de lesions melanocítiques petites sospitoses. En un estudi d'anàlisi citogenètica mitjançant aspiració amb agulla fina es va veure que entre una quarta part i un terç dels petits tumors melanocítics de coroide són realment nevus benignes i no melanomes [33]. Habitualment dubtem a adoptar una actitud inicial agressiva, ja que el tractament podria provocar una morbiditat visual i sistèmica innecessària. Atesa la manca de dades sobre les possibles conseqüències de l'observació inicial *versus* el tractament precoç en termes de mortalitat, l'objectiu d'aquest estudi és determinar les taxes de supervivència i metàstasi en pacients amb lesions de coroide petites, que es van sotmetre a una observació inicial fins a detectar creixement.

L'evidència suggereix que alguns tumors provocaran metàstasi independentment del tractament ocular a causa de la propagació precoç de micrometàstasi, mentre que altres tumors mai desenvoluparan potencial metastàsic [38]. Per tant, la determinació del perfil citogenètic mitjançant biòpsia per aspiració amb agulla fina podria establir una indicació per a un tractament inicial agressiu en pacients amb lesions indeterminades amb perfils genètics suggestius de pitjor pronòstic. Tot i així, aquest mètode no es realitza de rutina per l'alta taxa de falsos negatius. A causa de la naturalesa retrospectiva del nostre estudi, en aquell moment no disposàvem d'anàlisi citogenètica. Per tant, ens hem basat en els marcadors clínics [14] i la classificació AJCC [45] per estratificar les lesions segons el risc de creixement.

Totes les lesions incloses en el nostre estudi presentaven un alt risc de creixement, amb una mitjana de 5 factors de risc, ja presents a la primera visita. Generalment considerem un creixement significatiu quan es documenta un augment major de 0,3 mm en alçada i 0,5 mm de diàmetre en menys d'un any. Un estudi que avalua la taxa de creixement de lesions melanocítiques indeterminades exposa taxes de creixement en lesions indeterminades de 0,25 mm/any, que augmenta fins a 0,68 mm/any en el moment del diagnòstic de melanoma [42]. El creixement de les lesions a la nostra cohort, de mitjana als 17 mesos des del diagnòstic, amb una taxa de creixement (0,42 mm/any en alçada i 1,05 mm/any en diàmetre de mitjana), és major a l'esperable en els nevus de coroide i altament indicativa de malignitat.

Recurrència local

En el nostre estudi el tractament d'elecció amb braquiteràpia ha tingut una taxa de recurrència local del 6,7 %, de mitjana 24 mesos després del tractament. Hem trobat un major risc de recurrència en lesions amb més factors de risc al diagnòstic, en consonància amb l'estudi del COMS que informa de major risc de recurrència en lesions de major alçada i lesions localitzades a prop de la zona avascular foveal [57] — dos dels factors de risc que hem tingut en compte nosaltres. La taxa de recurrència global en el seu estudi és del 10,3 %, però tenint en compte només el grup de menor alçada (2,5-5,0 mm), que s'aproximen més a la nostra mostra (totes les nostres lesions són lesions melanocítiques petites), la seva recurrència és del 7,9 % a 5 anys [57]. La nostra taxa de recurrència també concorda amb la d'altres estudis que han exposat taxes de recurrència després del tractament amb braquiteràpia d'entre el 4,0 % i el 9,6 % [83].

Estudis anteriors han demostrat una taxa de recurrència local més alta en els ulls en què el marge posterior del tumor és més a prop del nervi òptic, la qual cosa associa una pitjor taxa de supervivència a 5 anys [84,85]. Això probablement s'explica pel fet que són anatòmicament més difícils de tractar de manera conservadora a causa de la major complexitat per a la col·locació exacta de la placa de braquiteràpia durant la cirurgia. Al nostre estudi hem trobat majors taxes de recurrència local en les lesions localitzades posteriorment i en aquelles més properes al nervi òptic, però sense assolir significació estadística.

Mortalitat

La mortalitat relacionada amb el melanoma de la nostra cohort, del 2 % als 5 anys, és coherent amb els estudis anteriors. A la literatura hi ha descrites taxes de mortalitat específiques al melanoma en lesions petites que oscil·len entre l'1 % i el 6 % a 5 anys [43,44,74-78,86-88]. És important destacar que el nostre treball inclou només lesions melanocítiques petites que han crescut durant el seguiment, cosa que teòricament implica un alt risc de metàstasi. Per contra, totes les publicacions referides anteriorment utilitzen una gran varietat de criteris d'inclusió. Per exemple, l'estudi amb la taxa de mortalitat més baixa [74] inclou lesions petites que es van mantenir estables durant el seguiment i que no van ser tractades a causa del seu menor potencial de malignitat.

En un estudi analitzant melanomes petits que posteriorment van metastatitzar, Jouhi et al. [89] informen que els tumors menors a 3 mm de diàmetre basal tenen un baix risc metastàtic, que es manté relativament baix fins a 9 mm de diàmetre sempre que l'alçada sigui menor a 3 mm. Aquests tumors petits tarden més anys a metastatitzar, en concordança amb els temps de duplicació tumoral calculats per Eskelin et al. [48] Per tant, la supervivència a 5 anys possiblement infravalora el risc de metàstasi en lesions d'aquesta mida.

Així doncs, centrant-nos específicament en la mortalitat relacionada amb el melanoma a 10 i 15 anys, observem una taxa del 8,4 % en la nostra sèrie. Hi ha poques publicacions amb seguiments llargs per poder comparar aquesta dada. La Taula 7 resumeix la literatura publicada actualment, on consta la mortalitat específica per a melanomes petits, si inicialment es va fer observació o tractament precoç i el tipus de tractament realitzat. L'estudi amb més pacients, de Shields et al. [45], va obtenir dades de mortalitat a 10 i 15 anys comparables a les del nostre estudi. Un estudi posterior del mateix grup, on el 79 % dels pacients van rebre tractament precoç i només el 21 % es van observar [90], també obté resultats de mortalitat a 10 i 15 anys equiparables al nostre estudi, tot i que en el nostre cas tots els pacients es van observar inicialment. Això sembla apuntar que una observació inicial estreta no empitjora la supervivència global a 10 i 15 anys, en comparació amb un tractament precoç.

Taula 7. Revisió de la literatura publicada (a data de juliol 2024) on consta la mortalitat específica del melanoma de coroide petit, incloent-hi el nostre estudi (destacat). *Taula original*.

Estudi, autors (any publicació)	**Núm. de pacients**	**Observació inicial *vs*. tractament precoç**	**Tractament**	**Núm. de morts relacionades amb el melanoma**	**Seguiment mitjà (anys)**	**Mortalitat a X anys (%)**		
						5	**10**	**15**
Thomas et al. [77] **(1979)**	65	Observació inicial	Enucleació	6	7,2	5,4	10	14,3
Butler et al. [87] **(1994)**	98	Observació inicial	NI	5	6,6	5,8	NI	NI
Sobrin et al. [76] **(2005)**	45	Observació inicial	BQT amb iode 125	2	5,2	3,9	NI	NI
Lane et al. [78] **(2010)**	373	Tractament precoç	Teràpia protons	13	8,2	2	5	7
Lane et al. [78] **(2010)**	334	Observació inicial	Teràpia protons	2	8,2	0	1	3
Semenova et al. [91] **(2013)**	72	Observació inicial	BQT amb pal·ladi 103	0	4,5	0	NI	NI
Shields et al. [92] **(2013)**	1751	NI	NI	55	NI	3	5	8
Shields et al. [45] **(2013)**	3557	NI	NI	126	NI	4	8	11
Malclès et al. [93] **(2015)**	59	Observació inicial o tractament precoç	BQT Ru 106 o teràpia protons	6	8,3	1,7	5,1	10,2
Shields et al. [90] **(2018)**	1780	79 % tractament precoç, 21 % observació inicial	BQT (96 % amb iode 125)	80	6,2	3,8	8,3	13,6
Vigués et al. [94] **(2021)**	75	Observació inicial	72: BQT; 3: enucleació	4	6,8	2	8,4	8,4
Wu et al. [95] **(2023)**	222	Tractament precoç	Teràpia protons	NI	13,7	0,5	4,1	NI
Gallo et al. [96] **(2024)**	353	NI	BQT Ru 106	12	NI	2	8	NI

BQT: braquiteràpia, NI: no informat.

A la nostra cohort el temps d'observació, des del diagnòstic fins al tractament, no s'ha associat amb un augment del risc de recurrència, metàstasi o mort. Els tumors que posteriorment han desenvolupat metàstasi van presentar un creixement significativament major en alçada que les lesions no metastàtiques, evidenciant la naturalesa més agressiva d'aquests tumors. També s'esperaria que aquests tumors creixessin més ràpid, però no hem trobat cap associació entre els temps transcorreguts entre el diagnòstic i el creixement amb la incidència de metàstasi, les taxes de supervivència específiques del melanoma o de supervivència global.

Avantatges de l'observació inicial

Cap de les característiques clíniques és patognomònica de transformació maligna, definida com el perfil d'expressió gènica de classe 2 [97]. Això justifica la precaució a l'hora de prendre decisions de tractament basades en aquestes característiques, en absència de creixement documentat o biòpsia confirmatòria. L'observació inicial, seguida del tractament només després de documentar un creixement, permet als pacients amb lesions estables evitar les complicacions de la braquiteràpia. Fins i tot per a aquells pacients que eventualment necessiten tractament s'endarrereix la pèrdua de visió fins que es confirma el diagnòstic de malignitat, sense comprometre'n la supervivència. Això és especialment important per als malalts amb lesions properes a la fòvea i al nervi òptic, ja que tenen un risc més elevat de complicacions visuals secundàries a la braquiteràpia, així com per als pacients amb lesions melanocítiques en l'únic ull funcional.

Limitacions i fortaleses de l'estudi

Estudis anteriors han demostrat que el tractament inicial dels petits melanomes només amb termoteràpia transpupil·lar, especialment en lesions amb múltiples factors de risc, té una eficàcia variable i un major risc de recurrència [66,98], per la qual cosa no es recomana com a tractament únic en lesions malignes. En el nostre estudi la termoteràpia transpupil·lar es va aplicar per reduir el líquid subretinià en pacients amb disminució de l'agudesa visual en el moment del diagnòstic; és a dir, es tractava d'un tractament simptomàtic, no d'un tractament radical primari, i no tenia com a objectiu el control del tumor. Atès que no hi ha diferències en les taxes de recurrència o de

supervivència específiques del melanoma entre els pacients que es van tractar amb termoteràpia transpupil·lar, no considerem que això sigui un factor de confusió en la mortalitat relacionada amb el melanoma (la variable principal en aquest estudi).

La principal limitació d'aquest estudi és el seu disseny: una sèrie de casos retrospectiva sense grup control. És evident que aquests resultats haurien de ser validats mitjançant un assaig aleatoritzat i controlat, encara que la baixa incidència de la malaltia ho fa complicat. La informació genètica dels tumors seria de gran utilitat, especialment per determinar el pronòstic inicial. A més, pel caràcter retrospectiu de l'estudi, els primers pacients tenen molts anys de seguiment, i en els primers anys les tècniques d'imatge més avançades no estaven disponibles. Actualment, realitzem un estudi multimodal per controlar els pacients, i qualsevol canvi en aquestes imatges que suggereixi una transformació a melanoma desencadena immediatament la indicació de tractament. En canvi, en l'estudi actual aquesta indicació es basava només en el creixement detectat per ecografia.

El disseny observacional de l'estudi no permet demostrar que l'observació de les lesions melanocítiques petites d'alt risc no augmenta potencialment el risc de metàstasi. Tanmateix, proporciona un seguiment a llarg termini d'una gran cohort de pacients, amb un seguiment mitjà de gairebé 8 anys, i els resultats suggereixen que, en molts casos, esperar fins que la lesió hagi crescut abans de procedir al tractament és un enfocament inicial acceptable. El risc de metàstasi és baix i no sembla ser superior en comparació amb altres estudis sobre lesions melanocítiques petites de coroide. Totes les estratègies de tractament s'han d'individualitzar d'acord amb les característiques de la lesió i tenir en compte les preferències del pacient després d'una explicació completa.

AOCT en lesions melanocítiques petites

El patró histopatològic dels vasos en el melanoma de coroide es va identificar fa anys com un factor pronòstic [99]. Actualment, disposem de l'AOCT, una tecnologia no invasiva que permet analitzar els patrons vasculars. És àmpliament utilitzada en altres patologies retinianes i proporciona imatges ràpides d'obtenir en la pràctica clínica

habitual. En aquest segon estudi hem volgut analitzar les diferències d'estructura vascular entre nevus i melanomes coroïdals petits mitjançant AOCT. D'aquesta forma, volíem identificar diferències en patrons vasculars i determinar factors de pronòstic que ajudin al diagnòstic precoç de les lesions malignes sense haver d'esperar al creixement.

Antecedents en la literatura

Estudis anteriors que han analitzat imatges d'AOCT en nevus i melanomes han descrit característiques que podrien ajudar a diferenciar-los. Els nevus plans mostren una capa coriocapil·lar normal, mentre que els melanomes tenen una xarxa vascular irregular densa [27]. La presència d'un plexe hiporeflexiu i un anell hiperreflectiu s'ha relacionat amb lesions de major risc de malignitat [28]. Hi ha menor flux vascular a la capa coriocapil·lar en els melanomes en comparació amb els nevus, possiblement a causa de la compressió de l'EPR-membrana de Bruch durant el creixement del melanoma [29]. Les vores dels melanomes són més irregulars, tenen més àrees avasculars [32] i anomalies vasculars com bucles vasculars i xarxes gruixudes que no els nevus [30]. També s'ha descrit que els vasos es troben més profunds en els melanomes [31].

Software de processament d'imatges

Hem utilitzat el programari Angiotools [100] i FIJI [101] per processar imatges, calcular la densitat fractal, la proporció d'àrees d'alt flux, l'àrea percentual dels vasos, la densitat de les unions i la lacunaritat mitjana (Figura 11). Un *software* processador d'imatges automatitza el procés i redueix l'error de l'observador. Però, tot i que vam trobar que aquests programes eren processadors d'imatge molt útils, el seu ús no és factible en la pràctica mèdica real, ja que requereix una inversió de temps considerable. Malgrat que no hem trobat cap resultat estadísticament significatiu en aquests paràmetres, sí que hem detectat una tendència a una àrea de percentatge de vasos més baixa en els melanomes en comparació amb els nevus (p=0,052). Això podria ser el resultat de l'augment dels espais avasculars en els melanomes, congruent amb estudis anteriors.

Figura 11 A. Hem utilitzat la imatge de l'histograma de densitat vascular per seleccionar, segons els colors, les àrees d'alta densitat vascular (encerclat amb groc) i

comparar la proporció de la imatge amb alta densitat vascular entre les diferents lesions. **B**. El programa Angiotools esquematitza els vasos (els vasos s'assenyalen amb línies vermelles i les unions entre vasos, amb punts blaus) per calcular la densitat d'unions vasculars o la lacunaritat mitjana (espais sense ocupar entre vasos). *Imatge original.*



La densitat fractal és una mesura de l'organització d'una estructura biològica. Els fractals són formes que es repeteixen als diferents nivells d'ampliació. La dimensió fractal és un número que indica com canvia la complexitat d'un fractal segons l'escala. En medicina això s'ha utilitzat per analitzar la complexitat d'estructures biològiques

com les xarxes vasculars (Figura 12). Aquesta anàlisi s'ha aplicat a l'AOCT per comparar els vasos retinians normals respecte a la retinopatia diabètica, demostrant que en ulls amb retinopatia diabètica la dimensió fractal es redueix en afectar de forma predominant els vasos de menor calibre [102]. La nostra hipòtesi era que aplicant aquesta anàlisi a les imatges d'AOCT de la nostra cohort veiéssim una menor dimensió fractal en els melanomes respecte als nevus, ja que tenen una estructura vascular més desorganitzada. Tanmateix, no hem trobat diferències estadísticament significatives entre els grups.

Figura 12. Mesura de la dimensió fractal (FD) en fotografies de fons d'ull. A dalt es veu la fotografia original i, a baix, l'esquematització dels vasos que s'ha realitzat per poder fer el càlcul. Les imatges estan ordenades d'esquerra a dreta, de major a menor dimensió fractal. Es pot veure que a mesura que disminueix la simetria i organització dels vasos, es redueix la dimensió fractal. *Imatge de Lyu et al.[103]*

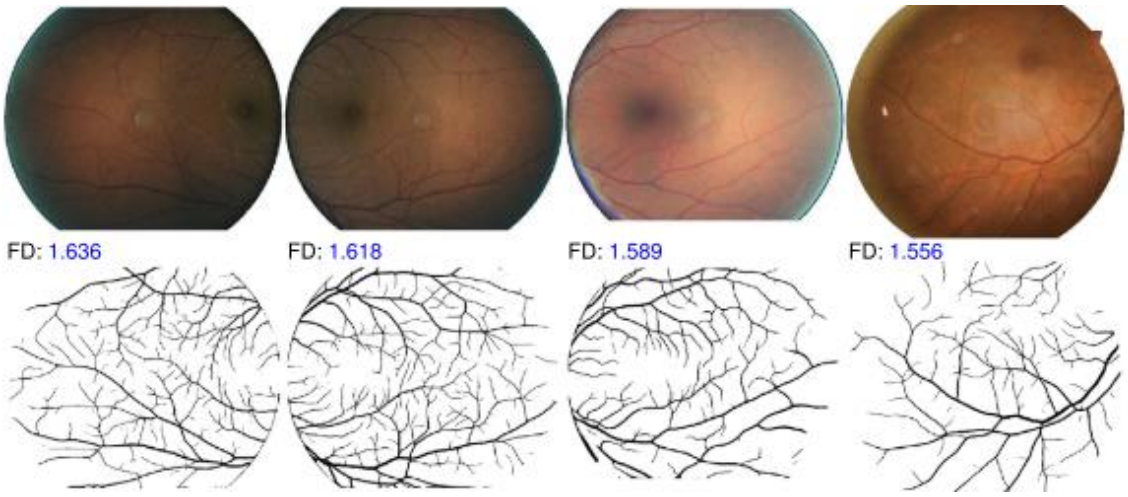

Flux i patró vascular

Comparant la presència de flux vascular de la capa coriocapil·lar i el flux intralesional entre els grups de nevus i melanoma no hem trobat diferències significatives (Figura 13). Estudis previs trobaven que hi havia menys flux de la capa coriocapil·lar en melanomes comparat amb nevus plans, però no hi havia diferències comparant lesions de la mateixa alçada [31], cosa que suggereix que la reducció del flux seria atribuïble a la compressió i no al potencial maligne.

Figura 13. La imatge de l'esquerra mostra una lesió amb flux a la capa coriocapil·lar, però no hi ha flux dins de la pròpia lesió (la capa coriocapil·lar està assenyalada per les línies blaves i el flux es mostra amb puntets de color lila). En canvi, a la imatge de la dreta hi ha flux vascular tant a la capa coriocapil·lar com a dins de la lesió. *Imatge original.*

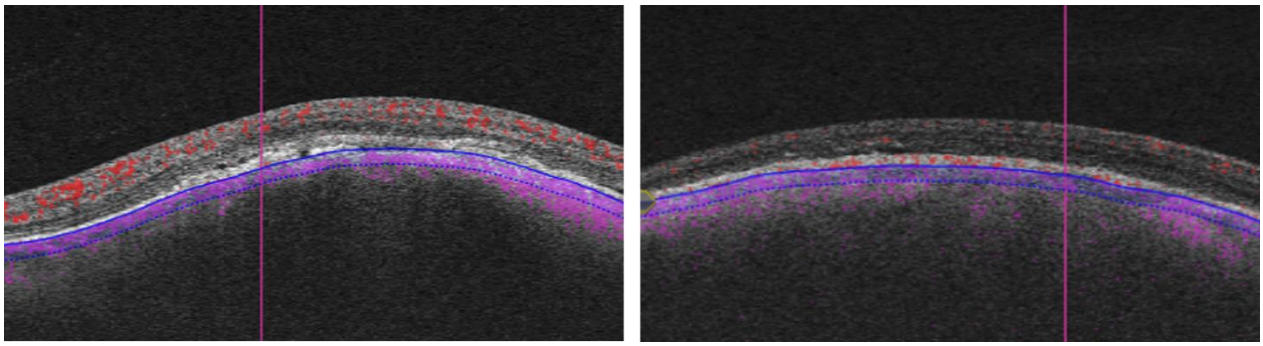

També hem analitzat el tipus de patró vascular dins de les lesions. La hipòtesi inicial era que les lesions amb menys factors de risc tenen una vascularització fina més semblant a la capa coriocapil·lar normal. En canvi, les lesions més sospitoses de creixement tenen estructures vasculars més complexes, amb bucles, espais avasculars i vasos de major calibre (Figura 14). No obstant, no hem trobat diferències significatives en la presència dels diferents patrons vasculars en nevus i melanomes.

Figura 14 A. AOCT d'una lesió amb vascularització complexa, amb vasos de gran calibre (fletxa groga), àrees avasculars (asterisc vermell), bucles i encreuaments vasculars (rodejat amb verd). **B.** Lesió amb estructura vascular molt regular, amb vasos de petit calibre, més semblant als vasos de la capa coriocapil·lar. *Imatge original.*

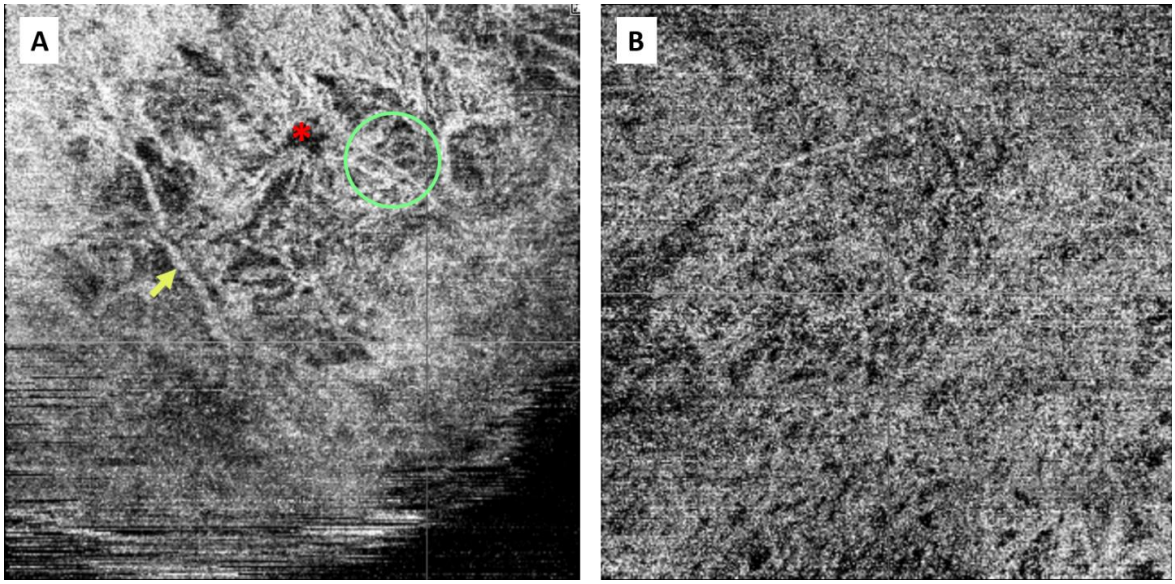

Diàmetre vascular

A més d'analitzar aquests patrons, hem mesurat el diàmetre dels vasos de major calibre visibles dins de les lesions. Aquests són fàcilment identificables per l'observador i és una mesura molt ràpida d'obtenir amb el mateix *software* del visor de l'AOCT (Figura 15). Això permet que sigui una eina aplicable a la pràctica clínica rutinària sense que requereixi un gran esforç addicional. Hem obtingut una bona concordança entre observadors, tot i que els observadors tenien diferent nivell d'experiència clínica, per la qual cosa és un valor molt reproduïble.

Figura 15. Mesura del diàmetre dels vasos des del visor d'AOCT. *Imatge original modificada per millorar la visualització dels valors.*



Hem trobat vasos de major diàmetre en el grup de melanomes. Tenint en compte la sensibilitat i l'especificitat, el millor punt de tall en el diàmetre del vas per diferenciar els nevus dels melanomes petits és de 76,3 µm. La detecció de vasos superiors a aquest valor implica un risc de melanoma 3,4 vegades major. L'especificitat utilitzant aquest punt de tall és bona, del 80,6 %. Però no trobar vasos majors d'aquest calibre no descarta malignitat, ja que la sensibilitat és només del 47,4 %.

Si combinem la informació que ens aporta el diàmetre dels vasos a l'AOCT amb els factors de risc clàssics, podem predir millor el risc de malignitat de les lesions melanocítiques petites. Les lesions amb menys de quatre factors de risc tenen un risc significativament menor de melanoma (RR 0,19, IC95 % 0,08-0,48). Però, en canvi, en lesions amb ≤4 factors de risc i vasos de diàmetre superior a 76,3 µm, aquest factor protector es perd (RR 1,45, IC95 % 0,61-3,47). Per tant, tot i que inicialment sospitem menys malignitat en lesions amb pocs factors de risc, si aquestes presenten vasos de gran calibre a l'AOCT hem de fer una observació més propera.

Les lesions amb cinc o més factors de risc tenen un major risc de malignitat (RR 5,23, IC95 % 2,08-13,11). En aquest grup tenir vasos menors de 76,3 µm és un factor protector (RR 0,5, IC95 % 0,26-0,95). Per tant, tot i que no descarta malignitat, sí que atorga un menor risc en les lesions d'alt risc.

Limitacions i fortaleses de l'estudi

La principal limitació de l'estudi és el nombre relativament baix en el grup de melanomes en comparació amb el de nevus, disminuint el poder estadístic. A més, la nostra cohort té un biaix de selecció pel fet de ser un centre de referència terciari on majoritàriament rebem lesions d'alt risc. Per tant, la prevalença de melanoma pot ser més alta que en altres centres, i això fa que els valors predictius no siguin directament extrapolables a altres poblacions.

Tot i això, és el primer estudi que identifica el diàmetre dels vasos per AOCT com una eina en el diagnòstic diferencial en les lesions melanocítiques petites. Pot ser especialment útil per sospitar malignitat en lesions amb pocs factors de risc quan es detectin vasos grans a l'AOCT.

Beneficis de la investigació, aplicabilitat i validesa

La baixa incidència poblacional del melanoma de coroide i la necessitat d'un seguiment a llarg termini dificulta la realització d'assaigs clínics aleatoritzats per determinar el millor maneig inicial en les lesions melanocítiques petites sospitoses. Tot i això, aquesta tesi proporciona un seguiment llarg d'una cohort de lesions indeterminades que posteriorment han crescut i en compara la mortalitat a 10 i 15 anys amb estudis previs. Valorant estudis en què les lesions es van tractar d'entrada, amb les complicacions que això comporta visualment, no veiem grans diferències en la mortalitat respecte al nostre estudi —en què hem tingut un període inicial d'observació. El diàmetre dels vasos per AOCT, juntament amb els factors de risc clàssics, ens ajuden a determinar millor el seguiment necessari de cada lesió durant aquest període d'observació.

Això ens ajuda a la pràctica clínica diària, per poder orientar els pacients amb lesions melanocítiques indeterminades, predir millor el risc de malignitat des de la primera visita i ajustar el seguiment necessari en cada cas. El fet de tenir un valor objectiu del diàmetre vascular per sospitar malignitat, juntament amb la facilitat per obtenir aquesta mesura independentment de la trajectòria clínica, permet a centres amb menor experiència derivar precoçment lesions amb pocs factors de risc però amb potencial de creixement a causa de la presència de vasos grans.

Futures línies d'investigació

En el futur proper el maneig del melanomes de coroide es veurà determinat per l'anàlisi genètica. Serà important no només en el diagnòstic, sinó sobretot a l'hora d'indicar el tractament i realitzar el seguiment posterior per detectar les metàstasis de forma precoç. Incorporar dades genètiques en els estudis de lesions indeterminades petites ens ajudarà a determinar els factors predictors més específics de risc de creixement i de malaltia disseminada.

Seria interessant simplificar els programes processadors d'imatge i integrar-ne l'ús a la pràctica clínica diària. Incorporar processadors d'imatge en els *softwares* de la OCT permetria automatitzar els càlculs i reduir els errors d'observació. Mitjançant l'AOCT,

es pot seguir l'evolució de la vascularització de les lesions al llarg del temps. Si en el futur els estudis ens permetessin identificar patrons vasculars indicatius de malignitat, aquest seguiment detallat amb AOCT permetria detectar canvis subtils que podrien indicar una transformació maligna de forma precoç.

En aquest context, valdria la pena estudiar el paper que pot jugar la intel·ligència artificial. Mitjançant l'ús d'algoritmes d'aprenentatge profund, els sistemes basats en intel·ligència artificial poden analitzar imatges amb una precisió superior a la d'un observador humà. Aquests algoritmes poden identificar patrons subtils i anomalies en les imatges que podrien passar desapercebudes, facilitant un diagnòstic més ràpid i acurat. Models basats en intel·ligència artificial poden integrar múltiples fonts de dades, incloent-hi imatges de retinografia, ecografia, OCT i AOCT, per proporcionar una estratificació de risc de malignitat de les lesions melanocítiques de la coroide personalitzada per a cada pacient.

Conclusions

1. L'observació inicial de lesions melanocítiques de coroide petites amb una vigilància activa no sembla augmentar el risc de metàstasi o mortalitat específica del melanoma.
2. Aquestes lesions petites tenen un baix potencial maligne i un bon pronòstic vital.
3. Això dona suport a la pràctica de l'observació fins que s'observi un canvi abans d'indicar tractament.
4. L'anàlisi de les lesions amb angiografia per tomografia de coherència òptica pot aportar informació addicional útil a l'hora de determinar el potencial risc de malignitat.
5. La detecció de vasos de gran diàmetre amb angiografia per tomografia de coherència òptica ha de generar sospites d'un major risc de creixement de les lesions i ha de promoure un seguiment més estret.

Referències bibliogràfiques

1. Singh AD, Kalyani P, Topham A. Estimating the risk of malignant transformation of a choroidal nevus. Ophthalmology. 2005;112(10):1784-1789.

2. Chien JL, Sioufi K, Surakiatchanukul T, Shields JA, Shields CL. Choroidal nevus: A review of prevalence, features, genetics, risks, and outcomes. Curr Opin Ophthalmol. 2017;28(3):228-237.

3. Kivelä T, Eskelin S. Transformation of Nevus to Melanoma. Ophthalmology. 2006;113(5):4-5.

4. Egan KM, Seddon JM, Glynn RJ, Gragoudas ES, Albert DM. Epidemiologic aspects of uveal melanoma. Surv Ophthalmol. 1988;32(4):239-251.

5. Virgili G, Gatta G, Ciccolallo L, Capocaccia R, Biggeri A, Crocetti E, et al. Incidence of uveal melanoma in Europe. Ophthalmology. 2007;114(12):2309-15.

6. Piperno-Neumann S, Piulats JM, Goebeler M, Galloway I, Lugowska I, Becker JC, et al. Uveal melanoma: A European network to face the many challenges of a rare cancer. Cancers (Basel). 2019;11(6):1-10.

7. Kujala E, Mäkitie T, Kivelä T. Very Long-Term Prognosis of Patients with Malignant Uveal Melanoma. Investig Ophthalmol Vis Sci. 2003;44(11):4651-4659.

8. Rantala ES, Hernberg M, Kivelä TT. Overall survival after treatment for metastatic uveal melanoma: a systematic review and meta-analysis. Melanoma Res. 2019;29(6):561-568.

9. Barbi M, Carvajal RD, Devoe CE. Updates in the Management of Uveal Melanoma. Cancer J (United States). 2024;30(2):92-101.

10. Chen LN, Carvajal RD. Tebentafusp for the treatment of HLA-A*02:01–positive adult patients with unresectable or metastatic uveal melanoma. Expert Rev Anticancer Ther. 2022;22(10):1017-1027.

11. JD Brierley, MK Gospodarowicz CW. TNM Classification of Malignant Tumours 8th ed. 2017.

12. Shields CL SJ. Clinical features of small choroidal melanoma. Curr Opin Ophthalmol. 2002;13(3):135-141.

13. Shields CL, Dalvin LA, Ancona-Lezama D, Yu MD, Di Nicola M, Williams BK, et al. CHOROIDAL NEVUS IMAGING FEATURES IN 3,806 CASES AND RISK FACTORS FOR TRANSFORMATION INTO MELANOMA IN 2,355 CASES. Retina. 2019;39(10):1840-1851.

14. Shields CL, Dalvin LA, Yu MD, Ancona-Lezama D, Di Nicola M, Williams BK, et al. Choroidal Nevus Transformation into Melanoma per Millimeter Increment in Thickness using Multimodal Imaging in 2355 cases. Retina. 2019;39(10):1852-1860.

15. Shields CL, Kaliki S, Rojanaporn D, Ferenczy S SJ. Enhanced Depth Imaging Optical Coherence Tomography of Small Choroidal Melanoma. Arch Ophthalmol. 2012;130:850-856.

16. Baradad-Jurjo MC, Lorenzo D, Vigués-Jorba L, Caminal JM. Measurement of small

melanocytic choroidal lesions: Ultrasound versus swept-source optical coherence tomography. Clin Exp Ophthalmol. 2021;49(9):1118-1121.

17. Yu MD, Dalvin LA, Ancona-Lezama D, Yaghy A, Ferenczy SR, Milman T, et al. Choriocapillaris Compression Correlates with Choroidal Nevus–Associated Subretinal Fluid: OCT Analysis of 3431 Cases. Ophthalmology. 2020;127(9):1273-1276.

18. Yaghy A, Yu MD, Dalvin LA, Mazloumi M, Ferenczy SR, Shields CL. Photoreceptor morphology and correlation with subretinal fluid chronicity associated with choroidal nevus. Br J Ophthalmol. 2020;104(6):863-867.

19. Shields CL, Furuta M, Berman EL, Zahler JD, Hoberman DM, Dinh DH, et al. Choroidal nevus transformation into melanoma: Analysis of 2514 consecutive cases. Arch Ophthalmol. 2009;127(8):981-987.

20. Callanan DG, Lewis M Lou, Byrne SF, Gass JDM. Choroidal Neovascularization Associated with Choroidal Nevi. Arch Ophthalmol. 1993;111(6):789-794.

21. Zografos L, Mantel I, Schalenbourg A. Subretinal choroidal neovascularization associated with choroidal nevus. 2004;14(0):123-131.

22. Pellegrini M, Corvi F, Say EAT, Shields CL, Staurenghi G. Optical coherence tomography angiography features of choroidal neovascularization associated with choroidal nevus. Retina. 2018;38(7):1338-1346.

23. Shields CL, Lim LAS, Dalvin LA, Shields JA. Small choroidal melanoma: Detection with multimodal imaging and management with plaque radiotherapy or AU-011 nanoparticle therapy. Curr Opin Ophthalmol. 2019;30(3):206-214.

24. Caminal JM, Mascaró F, Mascaro F, Lorenzo D, Sanz S. Atlas de Ecografía En Oftalmología.; 2020.

25. Dalvin LA, Shields CL, Ancona-Lezama DA, Yu MD, Di Nicola M, Williams BK, et al. Combination of multimodal imaging features predictive of choroidal nevus transformation into melanoma. Br J Ophthalmol. 2019;103(10):1441-1447.

26. Geiger F, Said S, Bajka A, Toro MD, Wiest MRJ, Stahel M, et al. Assessing Choroidal Nevi, Melanomas and Indeterminate Melanocytic Lesions Using Multimodal Imaging—A Retrospective Chart Review. Curr Oncol. 2022;29(2):1018-1028.

27. Cennamo G, Romano MR, Breve MA, Velotti N, Reibaldi M, de Crecchio G, et al. Evaluation of choroidal tumors with optical coherence tomography: Enhanced depth imaging and OCT-angiography features. Eye. 2017;31(6):906-915.

28. Toledo JJ, Asencio M, García JR, Morales LA, Tomkinson C, Cajigal C. OCT Angiography: Imaging of Choroidal and Retinal Tumors. Ophthalmol Retin. 2018;2(6):613-622.

29. Ghassemi F, Mirshahi R, Fadakar K. Optical coherence tomography angiography in choroidal melanoma and nevus. Clin Ophthalmol. 2018:12-207.

30. Garcia-Arumí Fuste C, Peralta Iturburu F, Garcia-Arumí J. Is optical coherence tomography angiography helpful in the differential diagnosis of choroidal nevus versus melanoma? Eur J Ophthalmol. 2020;30(4):723-729.

31. Greig EC, Laver N V., Mendonca LSM, Levine ES, Baumal CR, Waheed NK, et al. Swept-Source Optical Coherence Tomography Angiography in Small Choroidal Melanomas and Choroidal Nevi. Retina. 2021;41(6):1182-1192.

32. Gönen B, Hepokur M, Güleser ÜY, Yetik H, Sarıcı AM. Retinal Vascular Patterns and Capillary Plexus Reflectivity of Intraocular Tumors; an Optical Coherence Tomography Angiography Study. Curr Eye Res. 2022;47(10):1424-1435.

33. Augsburger JJ, Corrêa ZM, Schneider S, Yassin RS, Robinson-Smith T, Ehya H, et al. Diagnostic transvitreal fine-needle aspiration biopsy of small melanocytic choroidal tumors in nevus versus melanoma category. Transactions of the American Ophthalmological Society. 2002;225-234.

34. Hussain RN, Damato B, Heimann H. Choroidal biopsies; a review and optimised approach. Eye. 2023;37(5):900-906.

35. Frizziero L, Midena E, Trainiti S, Londei D, Bonaldi L, Bini S, et al. Uveal melanoma biopsy: A review. Cancers (Basel). 2019;11(8).

36. Shields CL, Say EAT, Hasanreisoglu M, Saktanasate J, Lawson BM, Landy JE, et al. Personalized Prognosis of Uveal Melanoma Based on Cytogenetic Profile in 1059 Patients over an 8-Year Period: The 2017 Harry S. Gradle Lecture. Ophthalmology. 2017;124(10):1523-1531.

37. Bagger MM. Intraocular biopsy of uveal melanoma Risk assessment and identification of genetic prognostic markers. Acta Ophthalmol. 2018;96(A112):1-28.

38. Damato B. Ocular treatment of choroidal melanoma in relation to the outcome of metastatic death - A personal view. Prog Retin Eye Res. 2018;66:187-199.

39. Maat W, Jordanova ES, Van Zelderen-Bhola SL, Barthen ER, Wessels HW, Schalij-Delfos NE, et al. The heterogeneous distribution of monosomy 3 in uveal melanomas: Implications for prognostication based on fine-needle aspiration biopsies. Arch Pathol Lab Med. 2007;131(1):91-96.

40. Lamas NJ, Martel A, Nahon-Estève S, Goffinet S, Macocco A, Bertolotto C, et al. Prognostic biomarkers in uveal melanoma: The status quo, recent advances and future directions. Cancers (Basel). 2022;14(1):1-44.

41. Mashayekhi A, Siu S, Shields CL, Shields JA. Slow enlargement of choroidal nevi: A long-term follow-up study. Ophthalmology. 2011;118(2):382-388.

42. Wu F, Lane AM, Oxenreiter MM, Gragoudas ES, Kim IK. Growth rate of indeterminate choroidal lesions prior to melanoma diagnosis. Graefe's Arch Clin Exp Ophthalmol. 2023;261(12):3635-3641.

43. AJCC Ophthalmic Oncology Task Force. International Validation of the American Joint Committee on Cancer's 7th Edition Classification of Uveal Melanoma. JAMA Ophthalmol. 2015;133(4):376-83.

44. Kujala E, Damato B, Coupland SE, Desjardins L, Bechrakis NE, Grange JD, et al. Staging of ciliary body and choroidal melanomas based on anatomic extent. J Clin Oncol. 2013;31(22):2825-2831.

45. Shields CL, Kaliki S, Furuta M, Fulco E, Alarcon C, Shields JA. American Joint Committee on Cancer classification of posterior uveal melanoma (tumor size category) predicts prognosis in 7731 patients. Ophthalmology. 2013;120(10):2066-2071.

46. Shields CL, Furuta M, Thangappan A, Nagori S, Mashayekhi A, Lally DR, et al. Metastasis of uveal melanoma millimeter-by-millimeter in 8033 consecutive eyes.

Arch Ophthalmol. 2009;127(8):989-998.

47. Kaliki S, Shields CL. Uveal melanoma: Relatively rare but deadly cancer. Eye. 2017;31(2):241-257.

48. Eskelin S, Pyrhonen S, Summanen P, Hahka-Kemppinen M, Kivelä T, Schachat AP. Tumor doubling times in metastatic malignant melanoma of the uvea. Tumor Progression before and after Treatment. Ophthalmology. 2000;(107):1443-1449.

49. Augsburger JJ, Corrêa ZM, Trichopoulos N. An alternative hypothesis for observed mortality rates due to metastasis after treatment of choroidal melanomas of different sizes. Trans Am Ophthalmol Soc. 2007;105:54-59.

50. Caminal JM, Saornil MA. Actualización En Oncología Ocular. Ponencia SEO 2023; 2023.

51. Burnier MN, Callejo S, Capeans C, Bande M, Bergès O, Caminal JM, et al. GUIA DE MELANOMA UVEAL-Guías de Práctica Clínica de La SERV; 2016.

52. Hykin PG, McCartney ACE, Plowman PN, Hungerford JL. Postenucleation orbital radiotherapy for the treatment of malignant melanoma of the choroid with extrascleral extension. Br J Ophthalmol. 1990;74(1):36-39.

53. Roelofs KA, Cohen VML, Sagoo MS, Plowman PN, Negretti GS, O'Day R, et al. Adjuvant External Beam Radiotherapy Following Enucleation of Eyes With Extraocular Extension From Uveal Melanoma. Ophthal Plast Reconstr Surg. 2021;37(3):S48-S53.

54. Group COMS. The COMS Randomized Trial of Iodine 125 Brachytherapy for Choroidal Melanoma, III: Initial Mortality Findings. COMS Report No. 18. Arch Ophthalmol. 2001;119:969-982.

55. American Brachytherapy Society - Ophthalmic Oncology Task Force. The American Brachytherapy Society consensus guidelines for plaque brachytherapy of uveal melanoma and retinoblastoma. Brachytherapy. 2014;13(1):1-14.

56. Group COMS. The COMS Randomized Trial of Iodine 125 Brachytherapy for Choroidal Melanoma. Twelve-Year Mortality Rates and Prognostic Factors: COMS Report No. 28. ARCH OPHTHALMOL. 2006;124:1684-1693.

57. Jampol LM, Moy CS, Murray TG, Reynolds SM, Albert DM, Schachat AP, et al. The COMS Randomized Trial of Iodine 125 Brachytherapy for Choroidal Melanoma: IV. Local Treatment Failure and Enucleation in the First 5 Years after Brachytherapy. COMS Report No. 19. Ophthalmology. 2002;109:2197-2206.

58. Shields CL, Shields JA, Cater J, Gündüz K, Miyamoto C, Micaily B, et al. Plaque radiotherapy for uveal melanoma: Long-term visual outcome in 1106 consecutive patients. Arch Ophthalmol. 2000;118(9):1219-1228.

59. Jarczak J, Karska-Basta I, Romanowska-Dixon B. Deterioration of Visual Acuity after Brachytherapy and Proton Therapy of Uveal Melanoma, and Methods of Counteracting This Complication Based on Recent Publications. Med. 2023;59(6).

60. Canal-Fontcuberta I, Salomão DR, Robertson D, Cantrill HL, Koozekanani D, Rath PP, et al. Clinical and histopathologic findings after photodynamic therapy of choroidal melanoma. Retina. 2012;32(5):942-948.

61. Yordi S, Soto H, Bowen RC, Singh AD. Photodynamic therapy for choroidal melanoma: What is the response rate? Surv Ophthalmol. 2021;66(4):552-559.

62. Roelofs KA, Fabian ID, Arora AK, Cohen VML, Sagoo MS. Long-term Outcomes of Small Pigmented Choroidal Melanoma Treated with Primary Photodynamic Therapy. Ophthalmol Retin. 2021;5(5):468-478.

63. García-Arumí J, Amselem L, Gunduz K, Badal J, Adan A, Zapata MA, et al. Photodynamic therapy for symptomatic subretinal fluid related to choroidal nevus. Retina. 2012;32(5):936-941.

64. Pointdujour-Lim R, Mashayekhi A, Shields JA, Shields CL. PHOTODYNAMIC THERAPY FOR CHOROIDAL NEVUS WITH SUBFOVEAL FLUID. Retina. 2017;(37):718-723.

65. Maheshwari A, Finger PT. Laser treatment for choroidal melanoma: Current concepts. Surv Ophthalmol. 2023;68(2):211-224.

66. Mashayekhi A, Shields CL, Rishi P, Atalay HT, Pellegrini M, McLaughlin JP, et al. Primary transpupillary thermotherapy for choroidal melanoma in 391 cases: Importance of risk factors in tumor control. Ophthalmology. 2015;122(3):600-609.

67. Gunduz K, Bechrakis N. Exoresection and endoresection for uveal melanoma. Middle East Afr J Ophthalmol. 2010;17(3):210.

68. Melia BM, Abramson DH, Albert DM, Boldt HC, Earle JD, Hanson WF, et al. Collaborative Ocular Melanoma Study (COMS) randomized trial of I-125 brachytherapy for medium choroidal melanoma: I. Visual acuity after 3 years, COMS Report No. 16. Ophthalmology. 2001;108(2):348-366.

69. Buonanno F, Conson M, de Almeida Ribeiro C, Oliviero C, Itta F, Liuzzi R, et al. Local tumor control and treatment related toxicity after plaque brachytherapy for uveal melanoma: A systematic review and a data pooled analysis. Radiother Oncol. 2022;166:15-25.

70. Seibel I, Cordini D, Hager A, Tillner J, Riechardt AI, Heufelder J, et al. Predictive risk factors for radiation retinopathy and optic neuropathy after proton beam therapy for uveal melanoma. Graefe's Arch Clin Exp Ophthalmol. 2016;254(9):1787-1792.

71. Zemba M, Dumitrescu OM, Gheorghe AG, Radu M, Ionescu MA, Vatafu A, Dinu V. Ocular Complications of Radiotherapy in Uveal Melanoma. Cancers (Basel). 2023;15(2):333.

72. Tseng VL, Coleman AL, Zhang Z-F, McCannel TA. Complications from Plaque versus Proton Beam Therapy for Choroidal Melanoma: A Qualitative Systematic Review. J Cancer Ther. 2016;07(03):169-185.

73. Tarmann L, Wackernagel W, Ivastinovic D, Schneider M, Winkler P, Langmann G. Tumor parameters predict the risk of side effects after ruthenium-106 plaque brachytherapy of uveal melanomas. PLoS One. 2017;12(8):1-14.

74. The Collaborative Ocular Melanoma Study Group. Mortality in patients with small choroidal melanoma. COMS report no. 4. Arch Ophthalmol (Chicago, Ill 1960). 1997;115(7):886-893.

75. Gass JD. Observation of suspected choroidal and ciliary body melanomas for evidence of growth prior to enucleation. Ophthalmology. 1980;87(6):523-528.

76. Sobrin L, Schiffman JC, Markoe AM, Murray TG. Outcomes of iodine 125 plaque radiotherapy after initial observation of suspected small choroidal melanomas: A pilot study. Ophthalmology. 2005;112(10):1777-1783.

77. Thomas J V., Green WR, Maumenee AE. Small Choroidal Melanomas: A Long-term Follow-up Study. Arch Ophthalmol. 1979;97(5):861-864.

78. Lane AM, Egan KM, Kim IK, Gragoudas ES. Mortality after diagnosis of small melanocytic lesions of the choroid. Arch Ophthalmol. 2010;128(8):996-1000.

79. Ocular C, Study M. Development of Metastatic Disease After Enrollment in the COMS Trials for Treatment of Choroidal Melanoma. Arch Ophthalmol. 2005;123(12):1639.

80. Augsburger JJ, Corrêa ZM, Shaikh AH. Effectiveness of Treatments for Metastatic Uveal Melanoma. Am J Ophthalmol. 2009;148(1):119-127.

81. Nathan P, Hassel JC, Rutkowski P, Baurain JF, Butler MO, Schlaak M, et al. Overall Survival Benefit with Tebentafusp in Metastatic Uveal Melanoma. N Engl J Med. 2021;385(13):1196-1206.

82. Kaliki S, Shields CL, Shields JA. Uveal melanoma: Estimating prognosis. Indian J Ophthalmol. 2015;63(2):93-102.

83. Chang MY, McCannel TA. Local treatment failure after globe-conserving therapy for choroidal melanoma. Br J Ophthalmol. 2013;97(7):804-811.

84. Karlsson UL, Augsburger JJ, Shields JA, Markoe AM, Brady LW, Woodleigh R. Recurrence of posterior uveal melanoma after 60Co episcleral plaque therapy. Ophthalmology. 1989;96(3):382-388.

85. Papageorgiou KI, Cohen V, Bunce C, Kinsella M, Hungerford JL. Predicting local control of choroidal melanomas following 106Ru plaque brachytherapy. Br J Ophthalmol. 2011;95(2):166-170.

86. Shields CL, Kaliki S, Furuta M, Fulco E, Alarcon C, Shields JA. American Joint Committee on Cancer Classification of Uveal Melanoma (Anatomic Stage) Predicts Prognosis in 7,731 Patients: The 2013 Zimmerman Lecture. Ophthalmology. 2015;122(6):1180-1186.

87. Butler P, Char DH, Zarbin M, Kroll S. Natural History of Indeterminate Pigmented Choroidal Tumors. Ophthalmology. 1994;101(4):710-717.

88. Augsburger JJ, Vrabec TR. Impact of Delayed Treatment in Growing Posterior Uveal Melanomas. Arch Ophthalmol. 1993;111(10):1382-1386.

89. Jouhi S, Jager MJ, de Geus SJR, Desjardins L, Eide NA, Grange JD, et al. The Small Fatal Choroidal Melanoma Study. A Survey by the European Ophthalmic Oncology Group. Am J Ophthalmol. 2019;202:100-108.

90. Shields CL, Sioufi K, Srinivasan A, Di Nicola M, Masoomian B, Barna LE, et al. Visual Outcome and Millimeter Incremental Risk of Metastasis in 1780 Patients with Small Choroidal Melanoma Managed by Plaque Radiotherapy. JAMA Ophthalmol. 2018;136(12):1325-1333.

91. Semenova E, Finger PT. Palladium-103 radiation therapy for small choroidal melanoma. Ophthalmology. 2013;120(11):2353-2357.

92. Shields CL, Kaliki S, Furuta M, Shields J. DIFFUSE VERSUS NONDIFFUSE SMALL (≤3 MM THICKNESS) CHOROIDAL MELANOMA. Comparative Analysis in 1,751 Cases. The 2012 F. Phinizy Calhoun Lecture. Retina. 2013;(33):1763-1776.

93. Malclès A, Kivelä T, Svetlosakova Z, Jean-Louis B, Nguyen AM, Sallit R, et al. Small

metastasizing choroidal melanomas. Acta Ophthalmol. 2015;93(2):e160-e166.

94. Vigués-Jorba L, Morwani R, Lorenzo D, Baradad-Jurjo MC, Arias L, Piulats JM, et al. Survival in small choroidal melanocytic lesions with risk factors managed by initial observation until detection of tumour growth. Clin Exp Ophthalmol. 2021;49(3):251-259.

95. Wu F, Lane AM, Trofimov A, Shih HA, Gragoudas ES, Kim IK. Outcomes after Proton Beam Irradiation in Patients with Choroidal Melanoma Eligible for Investigational AU-011 Treatment. Ocul Oncol Pathol. 2023;9(5-6):152-157.

96. Gallo B, Hussain R, Al-Jamal R, Khalid H, Stoker I, Hay G, et al. Local tumour control and patient survival after ruthenium-106 brachytherapy for small choroidal melanoma. Br J Ophthalmol. 2024;bjo-2023-324687

97. Harbour JW, Paez-Escamilla M, Cai L, Walter SD, Augsburger JJ, Correa ZM. Are Risk Factors for Growth of Choroidal Nevi Associated With Malignant Transformation? Assessment With a Validated Genomic Biomarker. Am J Ophthalmol. 2019;197:168-179.

98. Yang J, Manson DK, Marr BP, Carvajal RD. Treatment of uveal melanoma: where are we now? Ther Adv Med Oncol. 2018;10:1758834018757175.

99. Folberg R, Rummelt V, Parys-Van Ginderdeuren R, Ginderdeuren R, Hwang T, Woolson RF, et al. The Prognostic Value of Tumor Blood Vessel Morphology in Primary Uveal Melanoma. Ophthalmology. 1993;100(9):1389-1398.

100. Zudaire E, Gambardella L, Kurcz C, Vermeren S. A computational tool for quantitative analysis of vascular networks. PLoS One. 2011;6(11):1-12.

101. Schindelin J, Arganda-Carrera I, Frise E, Kaynig V, Longair M, Pietzsch T, et al. Fiji - an Open platform for biological image analysis. Nat Methods. 2013;9(7).

102. Zahid S, Dolz-Marco R, Freund KB, Balaratnasingam C, Dansingani K, Gilani F, et al. Fractal dimensional analysis of optical coherence tomography angiography in eyes with diabetic retinopathy. Investig Ophthalmol Vis Sci. 2016;57(11):4940-4947.

103. Lyu X, Jajal P, Tahir MZ, Zhang S. Fractal dimension of retinal vasculature as an image quality metric for automated fundus image analysis systems. Sci Rep. 2022;12(1):1-13.

Annexes

- Certificats del comitè d'ètica de la investigació.
- Beca d'investigació 2021 de la Societat Catalana d'Oftalmologia.

Salut/ Bellvitge Hospital Universitari

INFORME DEL COMITÉ DE ÉTICA DE LA INVESTIGACIÓN SOBRE PROYECTOS DE INVESTIGACIÓN BIOMÉDICA

El Dr. Enric Sospedra Martínez, Secretario del Comité de Ética de la Investigación del Hospital Universitari de Bellvitge,

CERTIFICA

Que el Comité de Ética de la Investigación del Hospital Universitari de Bellvitge, en su reunión de fecha 25/06/2020 (Acta 12/20), tras examinar toda la documentación presentada sobre el proyecto de investigación con nuestra ref. **PR184/20**, titulado:

"SEGUIMIENTO A LARGO PLAZO DE LAS LESIONES COROIDEAS MELANOCÍTICAS DE PEQUEÑO TAMAÑO CON FACTORES DE RIESGO",

Presentado por la Dra. Laura Vigués Jorba del Servicio de Oftalmología del Hospital Universitari de Bellvitge, como promotora e investigadora principal, ha acordado emitir INFORME FAVORABLE al mencionado proyecto.

Que la composición actual del Comité de Ética de la Investigación es la siguiente:

Presidente	Dr. Francesc Esteve Urbano	Médico - Medicina Intensiva
Vicepresidenta	Dra. Pilar Hereu Boher	Médico - Farmacología Clínica
Secretario	Dr. Enric Sospedra Martínez	Farmacéutico - Farmacia Hospitalaria
Vocales:	Dr. Jordi Adamuz Tomás	Enfermero - Enfermería
	Dra. Concepción Cañete Ramos	Médico - Neumología
	Dr. Enric Condom Mundo	Médico - Anatomía Patológica
	Sra. Consol Felip Farrás	Miembro Laico - Docencia
	Dr. José Luis Ferreiro Gutiérrez	Médico - Cardiología
	Dra. Ana María Ferrer Artola	Farmacéutica - miembro sanitario
	Dr. Xavier Fulladosa Oliveras	Médico - Nefrología
	Dra. Margarita García Martín	Médico - Oncología Médica
	Dr. Carles Lladó i Carbonell	Médico - Urología
	Dr. Josep Manel Llop Talaveron	Farmacéutico – Farmacia Hospitalaria
	Sra. Sonia López Ortega	Graduado Social - Atención a la Ciudadanía
	Dr. Sergio Morchón Ramos	Médico - Medicina Preventiva
	Dr. Joan Josep Queralt Jiménez	Jurista
	Dra. Gemma Rodríguez Palomar	Farmacéutica – Atención Primaria
	Dra. Nuria Sala Serra	Bióloga - miembro no sanitario
	Dr. Petru Cristian Simon	Médico - Farmacología Clínica
	Dra. Laura Villagrasa Álvarez	Derecho – DPD

INFORME DEL COMITÉ DE ÉTICA DE LA INVESTIGACIÓN SOBRE ENMIENDAS A PROYECTOS DE INVESTIGACIÓN BIOMÉDICA

El Comité de Ética de la Investigación del Hospital Universitari de Bellvitge, en su reunión de fecha 8 de julio de 2021 (Acta 13/21), tras examinar toda la documentación presentada sobre el proyecto de investigación con nuestra Ref. **PR182/21**, titulado:

"OCT-ANGIOGRAFÍA EN LESIONES MELANOCÍTICAS DE PEQUEÑO TAMAÑO",

Documentos modificados:

- Protocolo revisado de fecha 29/06/2021.

Presentado por la Dra. Laura Vigués Jorba, del Servicio de Oftalmología del Hospital Universitari de Bellvitge, como promotora o investigadora principal, ha acordado emitir INFORME FAVORABLE a la documentación mencionada.

Que la composición actual del Comité de Ética de la Investigación es la siguiente:

Presidente	Dr. Francesc Estove Urbano	Médico - Medicina Intensiva
Vicepresidenta	Dra. Pilar Hereu Boher	Médico - Farmacología Clínica
Secretario	Dr. Enric Sospedra Martínez	Farmacéutico - Farmacia Hospitalaria
Vocales:	Dr. Jordi Adamuz Tomás	Enfermero - Enfermería
	Sra. Anna Boix Trasorra	Derecho – DPD
	Dra. Concepción Cañete Ramos	Médico - Neumología
	Dr. Enric Condom Mundo	Médico - Anatomía Patológica
	Sra. Consol Felip Farrás	Miembro Laico - Docencia
	Dr. José Luis Ferreiro Gutiérrez	Médico - Cardiología
	Dra. Ana María Ferrer Artola	Farmacéutica - miembro sanitario
	Dr. Xavier Fulladosa Oliveras	Médico - Nefrología
	Dra. Margarita García Martín	Médico - Oncología Médica
	Dr. Carlos Lladó i Carbonell	Médico - Urología
	Dr. Josep Manel Llop Talaveron	Farmacéutico – Farmacia Hospitalaria
	Dra. Sara Larriba Bartolomé	Farmacéutica - miembro sanitario
	Sra. Sonia López Ortega	Graduado Social - Atención a la Ciudadanía
	Dr. Sergio Morchón Ramos	Médico - Medicina Preventiva
	Dr. Joan Josep Quesada Jiménez	Jurista
	Dra. Gemma Rodríguez Palomar	Farmacéutica – Atención Primaria
	Dra. Nuria Sala Serra	Bióloga - miembro no sanitario
	Dr. Petru Cristian Simon	Médico - Farmacología Clínica

Que este Comité cumple la legislación española vigente para este tipo de proyectos, así como las normas ICH y las Normas de Buena Práctica Clínica.

Salut/ Bellvitge Hospital Universitari

Que en dicha reunión del Comité de Ética de la Investigación se cumplió el quórum preceptivo legalmente.

Lo que firmo en L'Hospitalet de Llobregat, a 28 de julio de 2021

SOSPEDRA MARTINEZ ENRIQUE - 36986426B

Signat digitalment per SOSPEDRA MARTINEZ ENRIQUE - 36986426B
DN: c=ES, serialNumber=IDCES-36986426B, givenName=ENRIQUE, sn=SOSPEDRA MARTINEZ, cn=SOSPEDRA MARTINEZ ENRIQUE - 36986426B
Data: 2021.07.28 12:43:58 +02'00'

Dr. Enric Sospedra Martínez
Responsable de la Secretaria Técnica del CEIm

La *Fundació Catalana d'Oftalmologia*

concedeix la

Beca 2021

a

Laura Vigués Jorba

Hospital Universitari de Bellvitge

"Estudi sobre angiografia per tomografia de coherència òptica en les lesions melanocítiques petites."

Barcelona, 27 novembre de 2021

52è Congrés de la Societat Catalana d'Oftalmologia

EL PRESIDENT
Jeroni Nadal

LA SECRETÀRIA
Marta Pazos

Societat Catalana d'Oftalmologia