

TRATAMIENTOS PROVISIONALES Y DEFINITIVOS EN EL PIE DE RIESGO

*CONCUSTELL i GONFAUS, Josep

*SACRISTAN i VALERO, Sergi

*DORCA i COLL, Adelina

*CESPEDES i CESPEDES, Tomás

ABSTRACT

The authors present several cases of diabetic patients with foot injuries and the different orthotic treatment applied.

KEY WORDS

Diabetes. Diabetic foot. Ulcers. Mal perforans ulcer. Charcot's foot. Plantar supports.

PALABRAS CLAVE.

Diabetes. Pie diabético. Ulceras. Mal perforante plantar. Pie de Charcot- Soportes plantares.

RESUMEN

Los autores presentan varios casos de pacientes diabéticos con lesiones en el pie, a los que se les aplican diferentes alternativas de tratamientos ortopodológicos.

INTRODUCCION.

El trabajo que presentamos a continuación, se basa en los tratamientos provisionales y definitivos aplicados en tres casos clínicos de pacientes con alto riesgo, que padecen diabetes y otras enfermedades, afectos de neuropatía y arteriopatía, y que presentan ulceraciones en la cara plantar por hiperpresión y mala distribución de las fuerzas que gravitan sobre el pie, a la vez que da a conocer nuevas técnicas de tratamiento ortopodológico, propiciadas por el avance de la industria en la obtención de diferentes materiales y maquinaria.

A los pacientes se les ha tenido que tratar la úlcera plantar que aparece en los puntos de presión-fricción o áreas isquémicas. Para conseguir la curación de dicha ulceración hay que eliminar las causas de formación de la misma, por lo cual las pautas de tratamiento de los pacientes se basaron en,

a) tratamiento quiropodológico y tratamiento con medidas coadyuvantes como el control radiológico y medicamentoso.

b) tratamiento ortopodológico provisional y definitivo con un estudio postural del paciente para modificarlo y acercarlo a la normalidad.

c) control periódico del tratamiento efectuado para evitar complicaciones.

d) información al paciente sobre el calzado adecuado y también actuación sobre el mismo si es necesario.

El profesional con sus conocimientos, debe aplicar al paciente el tratamiento ortopodológico, tanto provisional como definitivo, confeccionado para el paciente. Es importante recalcar que en el libro "Pie diabético" de la edición del año 1.977 ya se describe que no deben emplearse prótesis o plantillas confeccionadas en el laboratorio y de tipo estándar, sino que tiene que hacerlas el mismo profesional. Los tratamientos pueden realizarse sobre el molde del paciente previamente obtenido o directamente sobre el pie, aprovechando los avances tecnológicos en materiales y maquinaria que existen actualmente. En este último caso se requiere una mayor pericia y experiencia del profesional.

Los moldes pueden obtenerse en negativo o positivo. Antes de usarlos para la adaptación en la máquina de vacío, deben ser rellenados de poliuretano rígido espumado ya que éste proporciona unas grandes ventajas frente al yeso,

En la confección de las ortesis (entiéndanse plantillas o prótesis) puede utilizarse la combinación de diferentes materiales plásticos tipo eva-podialenes o bien resinas de poliéster tipo podiaflex o podiaflux que son lo suficiente resistentes y flexibles, permiten retoques tanto mecánicos como con calor y son termodeformables solamente a 70° centígrados.

Presentación de los casos.

Caso clínico 1.

El primer caso clínico, es el de una paciente que presenta una afectación de las articulaciones denominada artropatía neurotrófica o articulaciones de Charcot. Fig. 1. Esta afección de las articulaciones es una forma de artropatía degenerativa progresiva crónica, que puede afectar a cualquier articulación, sobretodo las que sostienen peso. La relación entre las lesiones de las articulaciones que sostiene

*Podólogos. Profesores de la Universidad de Barcelona

nén peso y la enfermedad específica del sistema nervioso central fue descrita por primera vez en 1.831, pero no fue hasta 37 años mas tarde cuando Charcot describió la forma clásica siendo las causas mas comunes; la tabes dorsal, diabetes mellitus, alcoholismo, lepra, ausencia congénita de dolor, compresiones de la médula, etc... La lesión de la médula espinal en la raíz posterior o nervio periférico da lugar a analgesia y pérdida de la propioceptividad en el pie y tobillo.

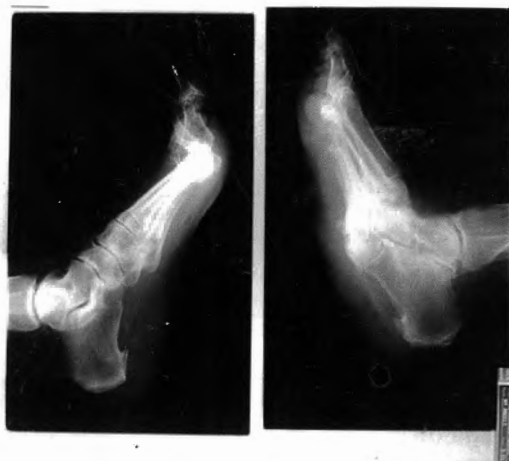


Fig. 1 Radiografía de perfil de ambos pies en la que se observa la osteoartropatía típica del pie de Charcot.

La paciente es diabética y padece de artropatía neurotrófica unilateral, presenta una úlcera en la zona plantar del mediopie de la extremidad afectada la cual tiene forma de balancín con el arco interno descendido. Fig 2. Además, en comparación con la otra extremidad, el pie afecto es de mayor tamaño lo cual dificulta el calzado de la paciente. Presenta dificultad en la deambulación y pérdida del equilibrio provocada por el dolor y la deformidad lo cual provoca descompensación y dismetría. Radiológicamente se observa destrucción y modificación de las articulaciones del mediopie, siendo estas imágenes compatibles con la articulación de Charcot antes descrita.

El plan de tratamiento se divide en dos fases-

1ª) Fase de curación del mal perforante con el tratamiento provisional.

2ª) Fase del soporte plantar definitivo, calzado y control.

Para la confección del soporte plantar provisional se obtiene el positivo de un molde en carga, el cual se recubre con papel de film y se adapta una capa de podialene de 3 mm de grosor de color carne perforado para darle una base. Fig. 3. A continuación y en la zona de la úlcera se coloca una pieza biselada de evamic verde de 10 mm de grosor que se protege con evaliegere, otro material de mayor densidad que no se deprime. Fig. 4. Utilizamos diferentes materiales con mayor o menor capacidad de amortiguación según si la zona que tenga que contactar con la cara plantar está sana o ulcerada, así conseguimos descargar la zona lesionada. Fig. 5.

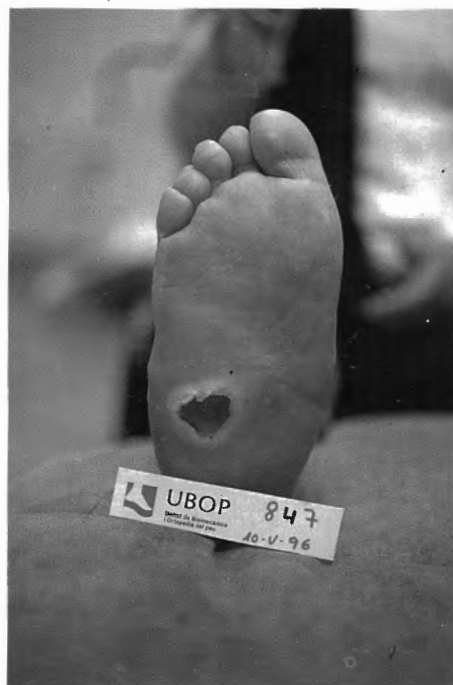


Fig. 2 Visión plantar del pie con la afectación de Charcot donde se observa la ulceración.




Fig. 3 Visión lateral del molde del pie.




Fig. 4 Proceso de adaptación del soporte plantar provisional.



Fig. 5 Inclusión de nuevos materiales para descargar la zona.



Fig. 6 Aspecto del soporte plantar una vez finalizado.

Se obtiene un soporte plantar que adaptamos al calzado mediante la pulidora. Fig 6.

Los controles posteriores de la úlcera han permitido que ésta fuera disminuyendo en profundidad y diámetro hasta un estancamiento.

Debido a la deformidad que afecta a las articulaciones del mediopie, radiológicamente se observa un crecimiento óseo. Se propone la eliminación del mismo para evitar un proceso de presión y cizallamiento de los tejidos próximos al mal perorante plantar y de esta manera, poder acelerar el proceso de cicatrización de la úlcera.

En estos momentos estamos a la espera de concretar la intervención quirúrgica para volver a reanudar el tratamiento ortopodológico e instaurar la segunda fase del tratamiento y así normalizar la problemática del paciente.

Caso clínico 2.

El segundo caso, se refiere a un paciente diabético que ha sido amputado unilateralmente a nivel de Lisfranc, y se ha producido un desequilibrio y modificación en las cargas y presiones, que posteriormente ha desencadenado una úlcera plantar. Fig. 7.

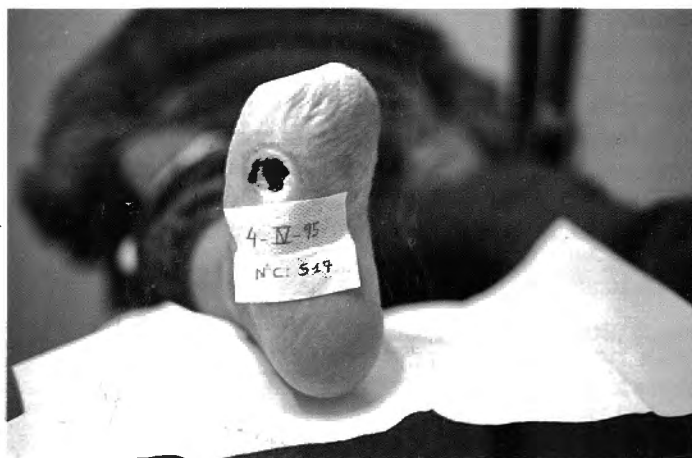

Fig. 7 Aspecto de la úlcera a nivel del borde anteroexterno del pie.

El tratamiento inicial fueron descargas provisionales con fieltro adhesivo, pero la incomodidad para la higiene del paciente y la dependencia que le creaba respecto al profesional, se optó por hacer una cazoleta como tratamiento provisional.

Para conseguir la cazoleta y al mismo tiempo una descarga de la zona en que se produce la lesión, se aplica una ligera capa de evaligiere con los bordes biselados en la zona ulcerada y se sujeta con esparadrapo. Fig 8.

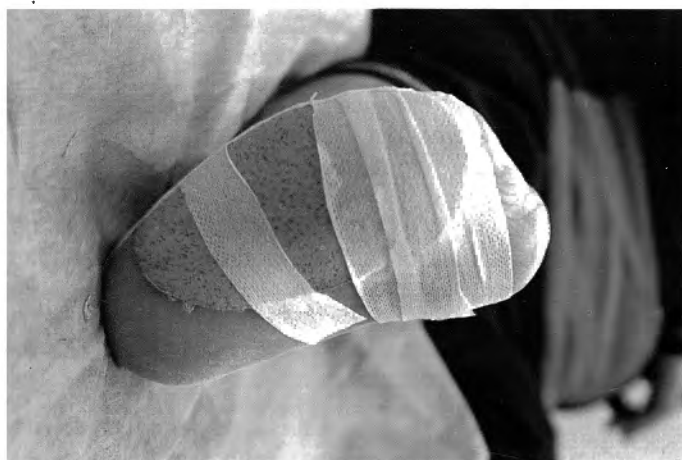

Fig. 8 Aplicación de la descarga previa a la adaptación del material que configurará la plataforma cazoleta.

Se recorta una pieza compuesta de evamic+evaligiere que son materiales moldeables con el calor, por tanto termoconformables. Conseguimos dar una primera capa de contacto agradable y confortable a la vez que depresible y una segunda capa para dar mayor consistencia y un buen asentamiento ya que permite ser debastada. Fig 9. Para utilizar la técnica de adaptación directa mediante el vacío, se procede a cubrir el pie del paciente con un tubifix que aísla del calor y al mismo tiempo ayuda a sujetar los tubos de plástico que están conectados con la máquina que produce el vacío. Seguidamente se aplica el material a moldear previamente calentado a la temperatura adecuada, 110° C, el cual queda encerrado por una bolsa de plástico, que se cierra en la pierna mediante una cinta con velcro, y se produce

Caso clínico 3.

El tercer caso clínico, se refiere a una paciente diabética que presenta una amputación del 2º dedo y por desequilibrio, un hiperapoyo en la cabeza del 5º metatarsiano en la cual ha desarrollado una ulceración. Fig 11.



Fig. 9 Proceso de adaptación mediante técnica al vacío de la cazoleta.

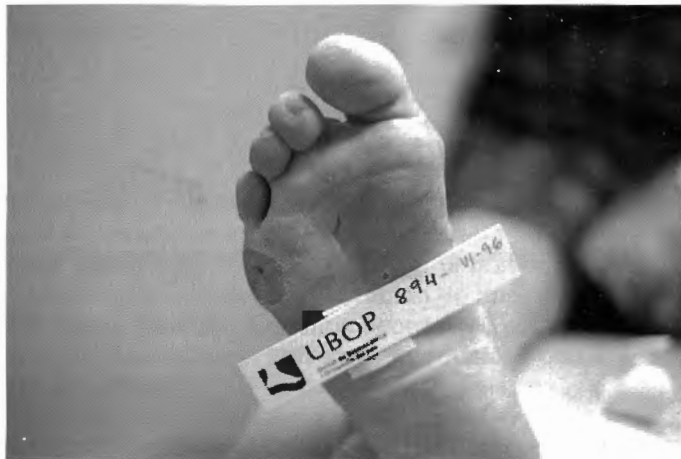

Fig. 11 Imagen de la úlcera a nivel de la cabeza del quinto metatarsiano.



Fig. 10 Aspecto que ofrece la plataforma cazoleta que permite ser adaptada al zapato.

el vacío al mismo tiempo que se procede a la adaptación del material con las manipulaciones necesarias.

Esta cazoleta queda adaptada al calzado y permite ser lavada con regularidad. Además facilita la curación de la úlcera al propio paciente al no quedar fijada en el pie y hacer controles periódicos más espaciados por el profesional. Fig 10.

Se le efectúa un tratamiento provisional a base de descargas con fieltro para reducir el hiperapoyo sobre la cabeza del 5º metatarsiano, así como una silicona en sustitución del 2º dedo amputado.

Previamente a nuestro tratamiento, a la paciente se le habían confeccionado unas plantillas tipo Denis que son flexibles y blandas. No podemos dejar de comentar que estas características no son suficientes para mejorar el apoyo y no resuelven el problema. Confeccionamos unos moldes de yeso con las correcciones necesarias para compensar las presiones que se ejercen el pie que en este caso quedan mal distribuidas. Presenta varo de retropie y antepie en supinación. Fig 12. Para la confección de la plantilla se combinan diferentes materiales como las resinas de poliéster termosoldables y termoconformables podiaflex y podiaflux. Fig 13. Se obtiene una plantilla capaz de soportar las correcciones y

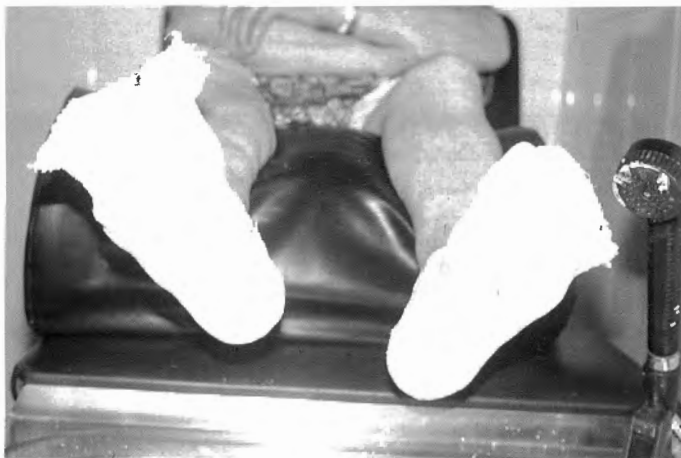

Fig. 12 Obtención del molde de yeso.



Fig. 13 Aspecto plantar del soporte en el que se observan la gran variedad de materiales utilizados.



Fig. 14 Imagen medial y lateral de ambos moldes con su correspondiente soporte plantar.

tener una cierta flexibilidad. En la zona donde tienen que apoyar las cabezas metatarsales, se combinan dos materiales, orthomic, una espuma con gran capacidad de amortiguación y poca deformidad y jogtene, caucho natural que tiene gran capacidad de absorción de los microtraumatismos que se producen a nivel de dichas cabezas.

Por último, el soporte está forrado con CSL, un material de gran duración, lavable y transpirable por estar fabricado a partir de trozos de cuero. Fig 14.

Es una plantilla adaptada al vacío y terminada manualmente para imprimirle las características que el profesional con sus conocimientos pretenda darle. En el último control efectuado el estado de la úlcera había mejorado de forma espectacular.

El tratamiento definitivo para esta paciente consiste en la trílogía soportes plantares, ortesis y calzado, el cual reúne las características de ser flexible y elástico a la vez.

La ortopodología avanza y va incorporando nuevas formas de trabajo que facilitan al profesional su tarea, disminuyendo algunos trabajos del taller y obteniendo mejores resultados dando mayor rendimiento a su trabajo. Estas nuevas formas de trabajo, permiten al profesional utilizar diferentes materiales y maquinaria según su criterio y creatividad. En los casos clínicos presentados, se han utilizado tres técnicas de adaptación diferentes. Con molde positivo, molde negativo y directamente sobre el pie del paciente.

Es importante recordar que en los pacientes de alto riesgo, se ha tenido que efectuar dos tipos de tratamientos, uno provisional y otro definitivo, y que es necesario hacer controles periódicos hasta llegar a la curación de las úlceras provocadas por la deficiencia de apoyo y la enfermedad sistémica. En estos controles se tiene que ir valorando el tratamiento ortopodológico y efectuar modificaciones para ayudar al proceso de cicatrización de la úlcera. Una vez superada la primera fase, se instaura el tratamiento definitivo. En esta fase también es necesario controlar al paciente y recordarle todas las normas existentes para el cuidado de sus pies y hacer hincapié en que deben recurrir al profesional a la aparición de los primeros problemas para evitar nuevas recidivas y evitar recorrer un nuevo ciclo.

BIBLIOGRAFIA

- Céspedes, T., Dorca, A. *Pie Diabético: conceptos actuales y bases de actuación*. Laboratorios Prensa médica. Barcelona, 1996.
- Céspedes, T., Dorca, A., Concustell, J., Cuevas, R., Sacristán, S. *La ortopodología en el pie de riesgo, 2ª parte*. Revista Española de Podología. vol. 5 (3): 98-111. Madrid, 1995.
- Concustell, J., Céspedes, T., Dorca, A., Sacristán, S. *Un nuevo concepto de material*, Revista Española de Podología. vol. 6 (7)- 374-6. Madrid, 1995.
- Dorca, A., Céspedes, T., Concustell, J., Cuevas, R., Sacristán, S. *La ortopodología en el pie de riesgo, 1ª parte*. Revista Española de Podología. vol. 5 (2)- 69-78. Madrid, 1994.
- Lelièvre, J. *Patología del pie*. 3ª edición. Toray-Masson. Barcelona, 1976.
- Levin, ME., O'Neal, LW. *El Pie Diabético*. Elicien. Barcelona, 1977.
- Sacristán, S., Céspedes, T., Concustell, J., Dorca, A. *Utilidad clínica de los materiales termodeformables*. Revista Española de Podología vol. 6 (7)- 371-3. Madrid, 1995.
- Weinstein, F. *Podología*. Salvat. Barcelona, 1970.