

Sistematización morfo-funcional del complejo motor facial del perro. Análisis de las neuronas de origen de los ramos periféricos del nervio facial, identificadas por transporte axónico retrógrado de peroxidasa.

Alberto Prats Galino

ADVERTIMENT. La consulta d'aquesta tesi queda condicionada a l'acceptació de les següents condicions d'ús: La difusió d'aquesta tesi per mitjà del servei TDX (www.tdx.cat) ha estat autoritzada pels titulars dels drets de propietat intel·lectual únicament per a usos privats emmarcats en activitats d'investigació i docència. No s'autoritza la seva reproducció amb finalitats de lucre ni la seva difusió i posada a disposició des d'un lloc aliè al servei TDX. No s'autoritza la presentació del seu contingut en una finestra o marc aliè a TDX (framing). Aquesta reserva de drets afecta tant al resum de presentació de la tesi com als seus continguts. En la utilització o cita de parts de la tesi és obligat indicar el nom de la persona autora.

ADVERTENCIA. La consulta de esta tesis queda condicionada a la aceptación de las siguientes condiciones de uso: La difusión de esta tesis por medio del servicio TDR (www.tdx.cat) ha sido autorizada por los titulares de los derechos de propiedad intelectual únicamente para usos privados enmarcados en actividades de investigación y docencia. No se autoriza su reproducción con finalidades de lucro ni su difusión y puesta a disposición desde un sitio ajeno al servicio TDR. No se autoriza la presentación de su contenido en una ventana o marco ajeno a TDR (framing). Esta reserva de derechos afecta tanto al resumen de presentación de la tesis como a sus contenidos. En la utilización o cita de partes de la tesis es obligado indicar el nombre de la persona autora.

WARNING. On having consulted this thesis you're accepting the following use conditions: Spreading this thesis by the TDX (www.tdx.cat) service has been authorized by the titular of the intellectual property rights only for private uses placed in investigation and teaching activities. Reproduction with lucrative aims is not authorized neither its spreading and availability from a site foreign to the TDX service. Introducing its content in a window or frame foreign to the TDX service is not authorized (framing). This rights affect to the presentation summary of the thesis as well as to its contents. In the using or citation of parts of the thesis it's obliged to indicate the name of the author.

UNIVERSIDAD DE BARCELONA

FACULTAD DE MEDICINA

' SISTEMATIZACION MORFO-FUNCIONAL DEL COMPLEJO MOTOR
FACIAL DEL PERRO. ANALISIS DE LAS NEURONAS DE ORIGEN
DE LOS RAMOS PERIFERICOS DEL NERVIO FACIAL, IDENTI-
FICADAS POR TRANSPORTE AXONICO RETROGRADO DE PERO-
XIDASA' .

Tesis Doctoral presentada para
aspirar al Grado de Doctor

Alberto PRATS GALINO

Barcelona, 1987

ICONOGRAFIA

Fig. 16. - Niveles medio-craneales del núcleo facial. Tionina.

Fig 16.1. - Máximo desarrollo de las seis - subdivisiones citoarquitectónicas. (x48).

Fig 16.2. - Se inicia la reducción de las masas ventrales del núcleo, distanciándose del límite ventrolateral del tronco del encéfalo. (x48).

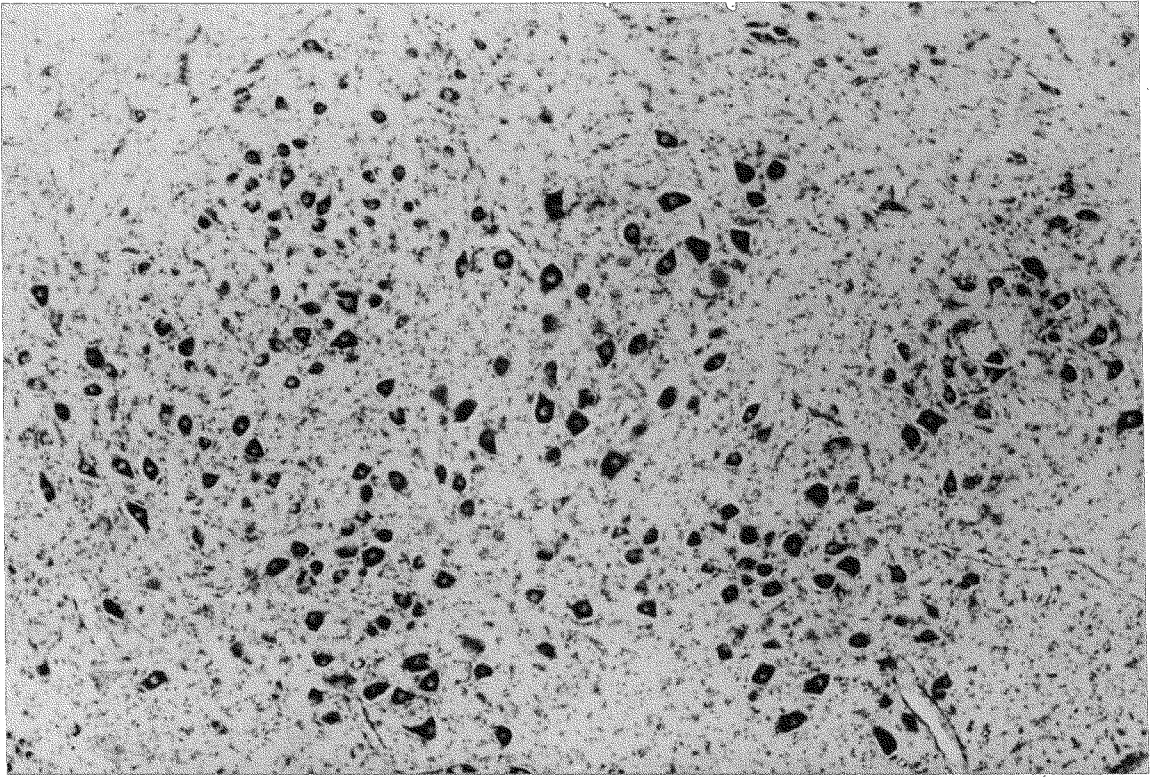


Fig. 16. 1

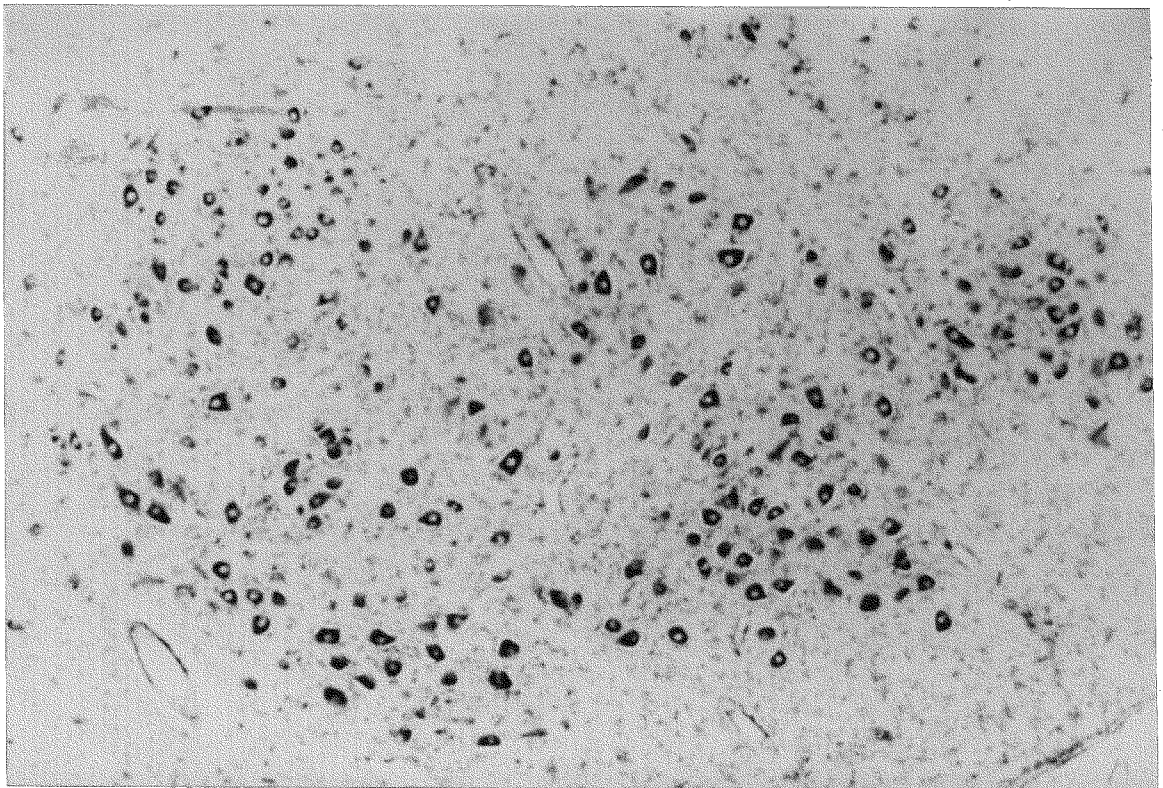


Fig. 16. 2

Fig. 17. - Niveles craneales del núcleo facial. Tionina.

Fig 17.1. - Desaparición prácticamente completa de los subnúcleos ventrolateral y ventromedial, coincidiendo con el desarrollo de las fibras del cuerpo trapezoides. (x48).

Fig 17.2. - Polo craneal del núcleo facial, - representado por los subnúcleos dorsolateral, intermedio y dorsomedial. (x48).

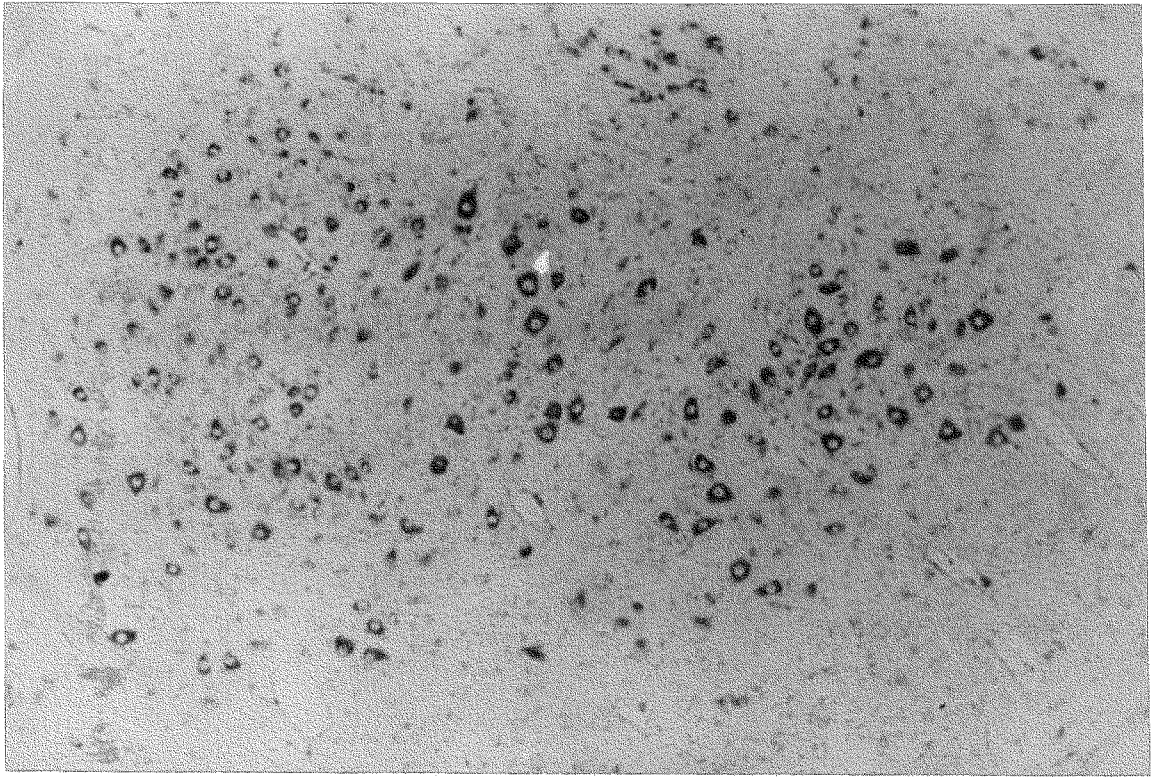


Fig. 17. 1

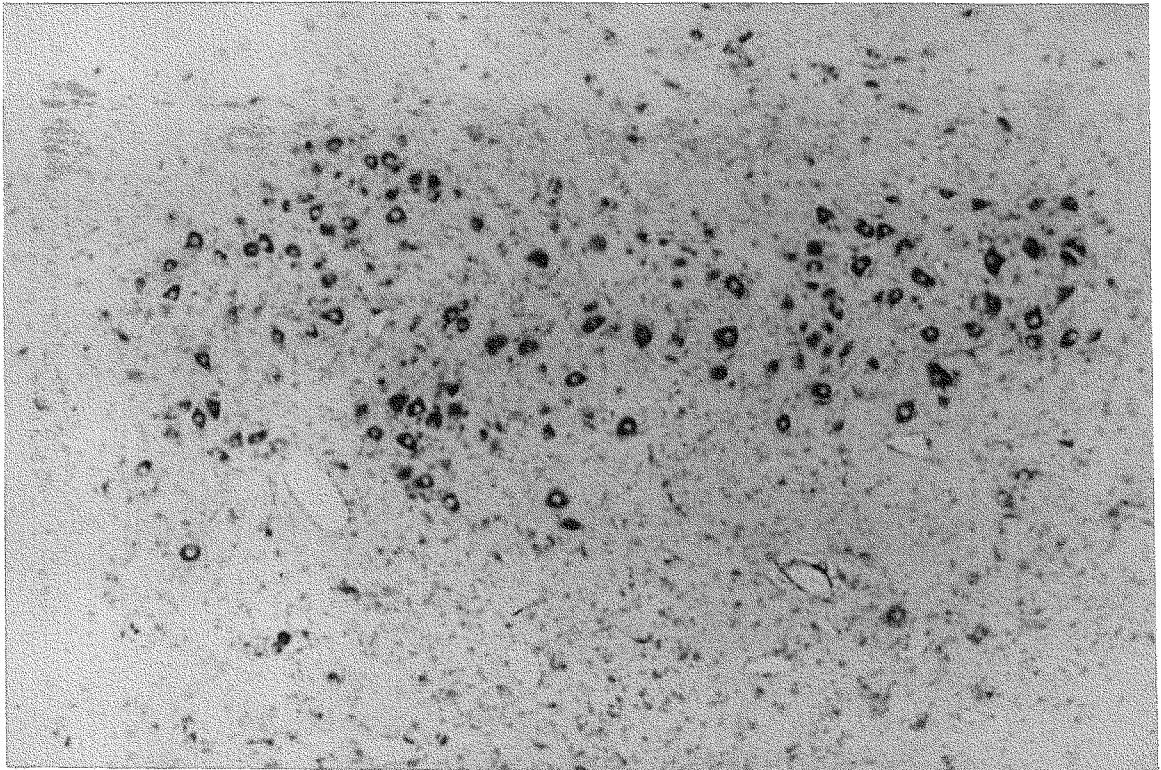


Fig. 17. 2

Fig. 18. - Modelo tridimensional del núcleo facial según una proyección craneal y ventral, obtenido - por rotación de 20° respecto al eje horizontal y de 0° respecto al eje vertical. (x37).

Fig 18.1. - Reconstrucción de la totalidad de la superficie nuclear.

Fig 18.2. - Reconstrucción de la mitad caudal del núcleo.

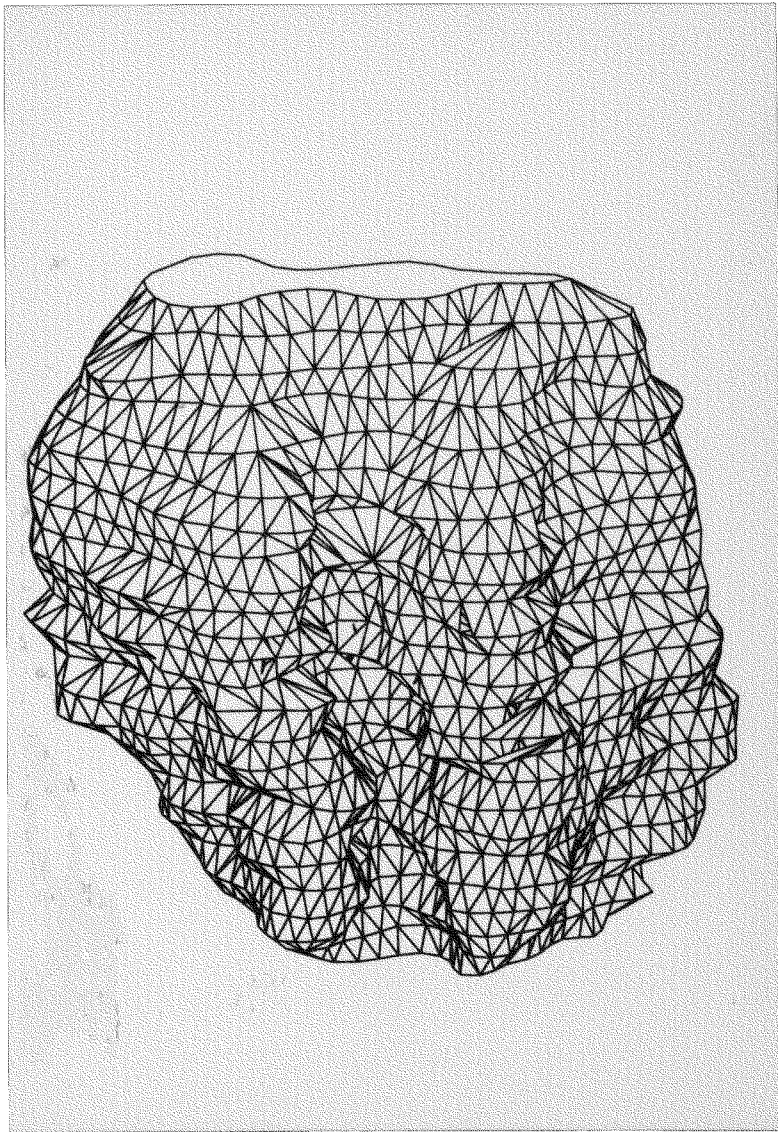


Fig. 18. 1

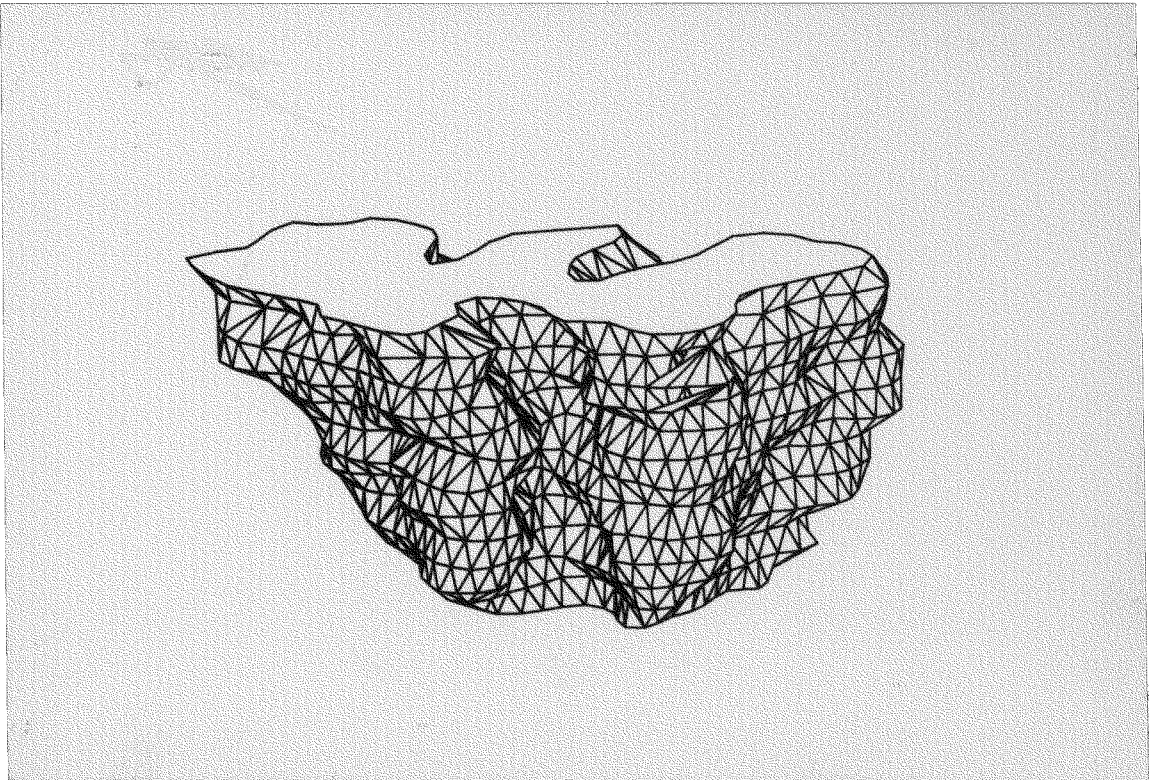


Fig. 18. 2

Fig. 19. - Modelo tridimensional del núcleo facial según una proyección craneal y ventromedial, obtenido por rotación de 20° respecto al eje horizontal y de 45° respecto al eje vertical. (x37).

Fig 19.1. - Reconstrucción de la totalidad de la superficie nuclear.

Fig 19.2. - Reconstrucción de la mitad caudal del núcleo.

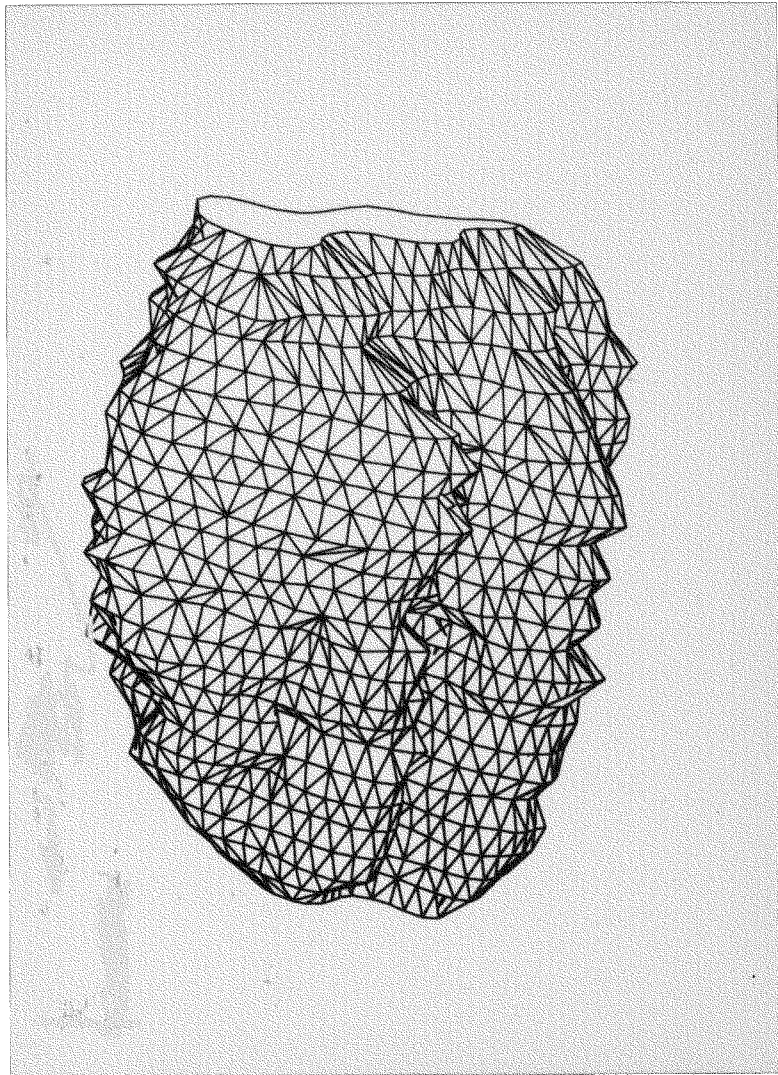


Fig. 19. 1

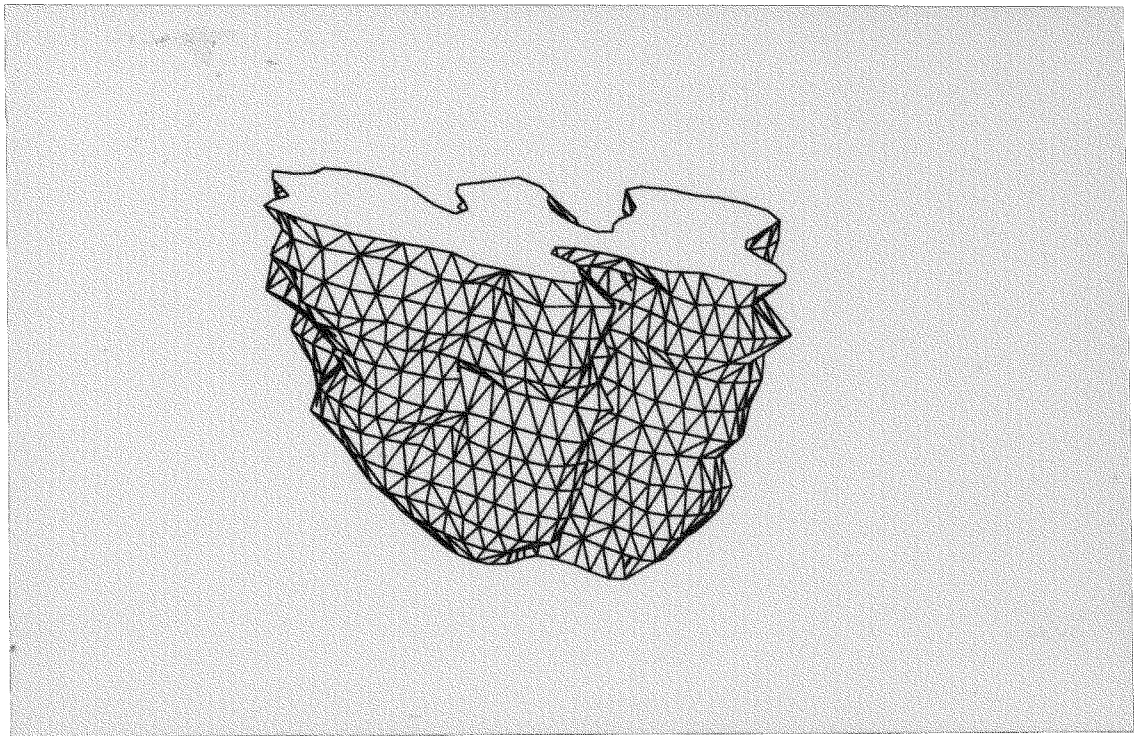


Fig. 19. 2

Fig. 20.- Modelo tridimensional del núcleo facial según una proyección caudal y dorsomedial, obtenido por rotación de 20° respecto al eje horizontal y de 135° respecto al eje vertical. (x37).

Fig 20.1.- Reconstrucción de la totalidad de la superficie nuclear.

Fig 20.2.- Reconstrucción de la mitad craneal del núcleo.

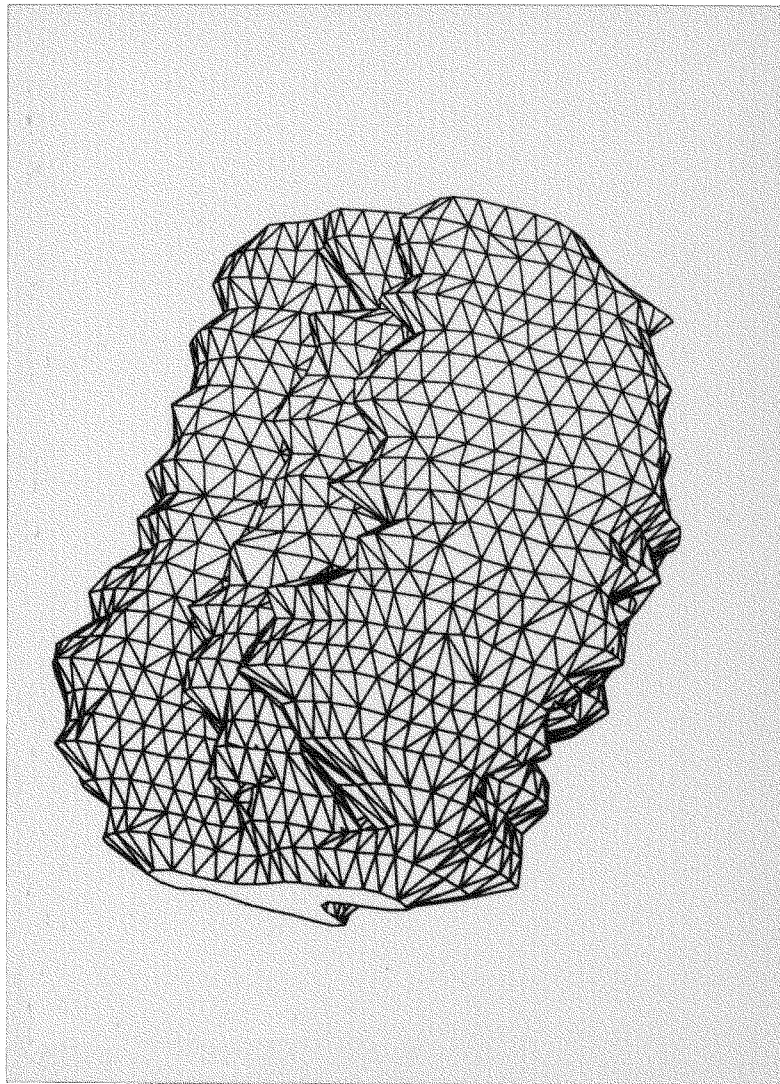


Fig. 20. 1

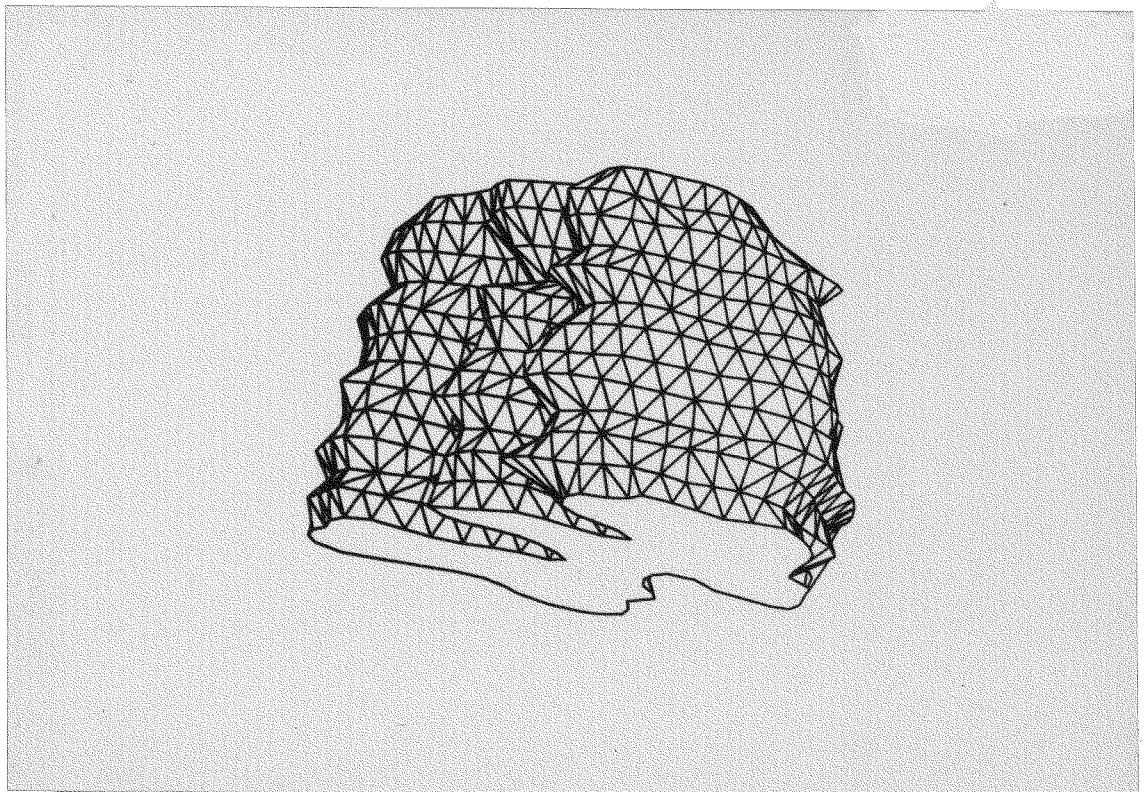


Fig. 20. 2

Fig. 21.- Modelo tridimensional del núcleo facial según una proyección caudal y dorsal, obtenido por rotación de 20° respecto al eje horizontal y de -180° respecto al eje vertical. (x37)

Fig 21.1.- Reconstrucción de la totalidad de la superficie nuclear.

Fig 21.2.- Reconstrucción de la mitad craneal del núcleo.

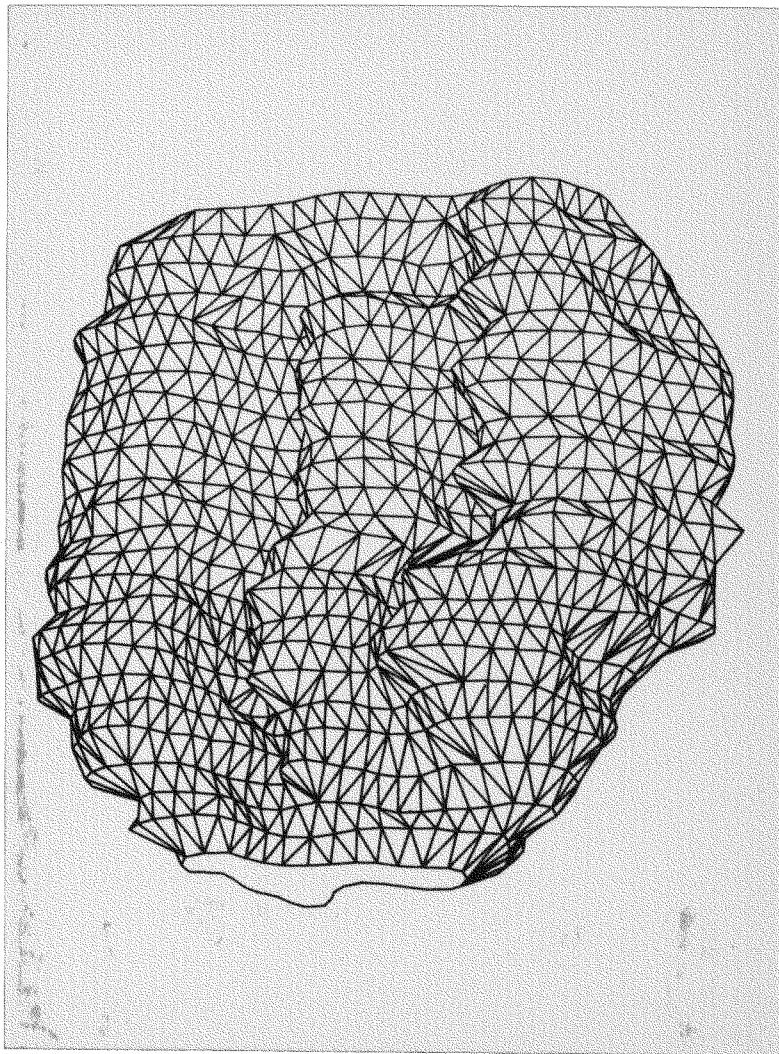


Fig. 21. 1

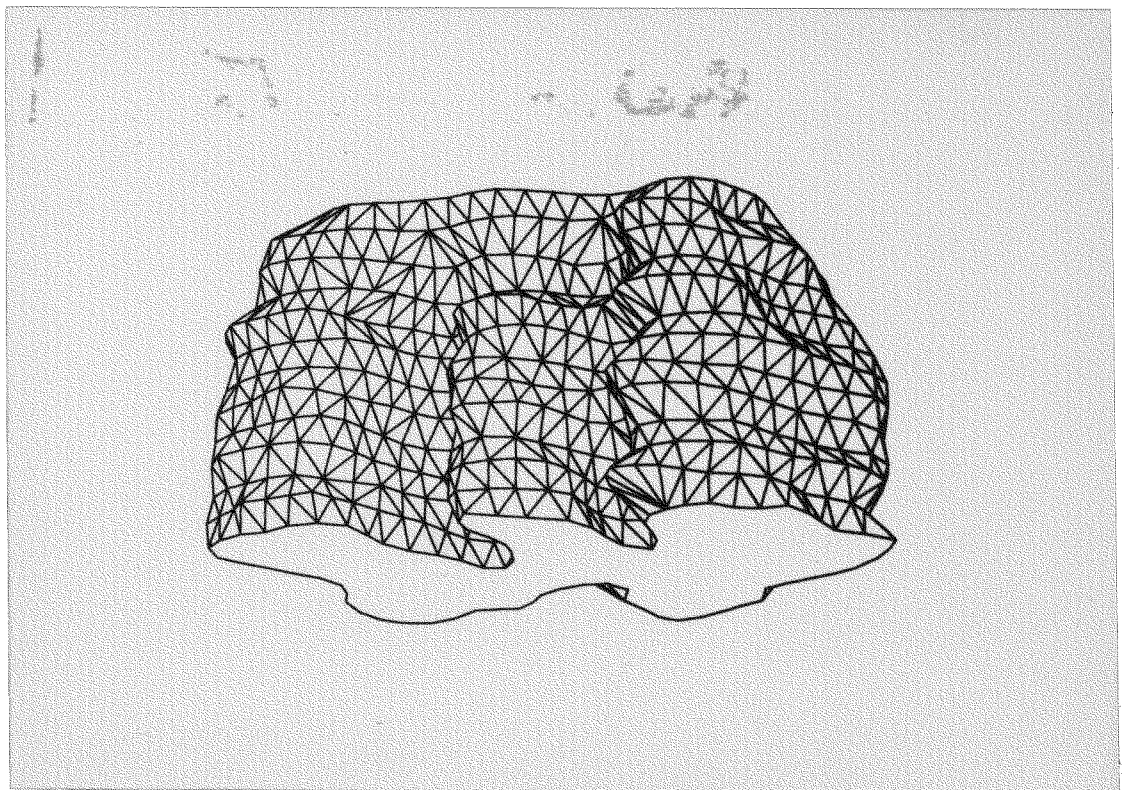


Fig. 21. 2

Fig. 22. - Modelo tridimensional del núcleo facial según una proyección caudal y dorsolateral, obtenido por rotación de 20° respecto al eje horizontal y de 225° respecto al eje vertical. (x37).

Fig 22.1. - Reconstrucción de la totalidad de la superficie nuclear.

Fig 22.2. - Reconstrucción de la mitad craneal del núcleo.

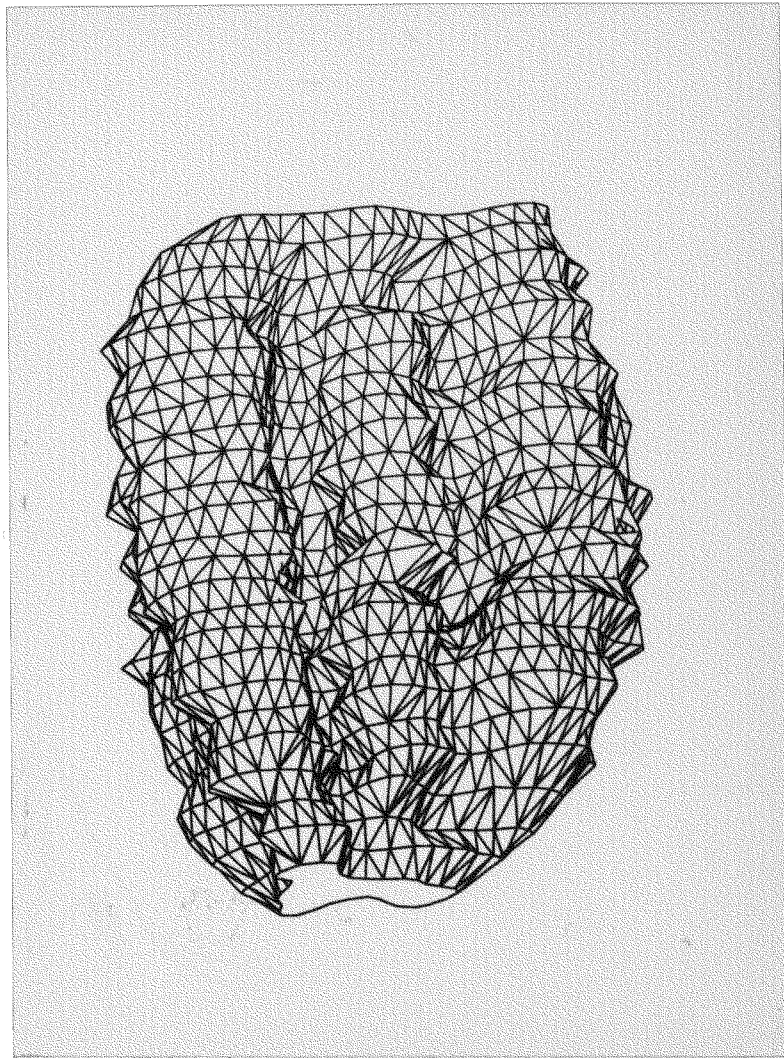


Fig. 22. 1

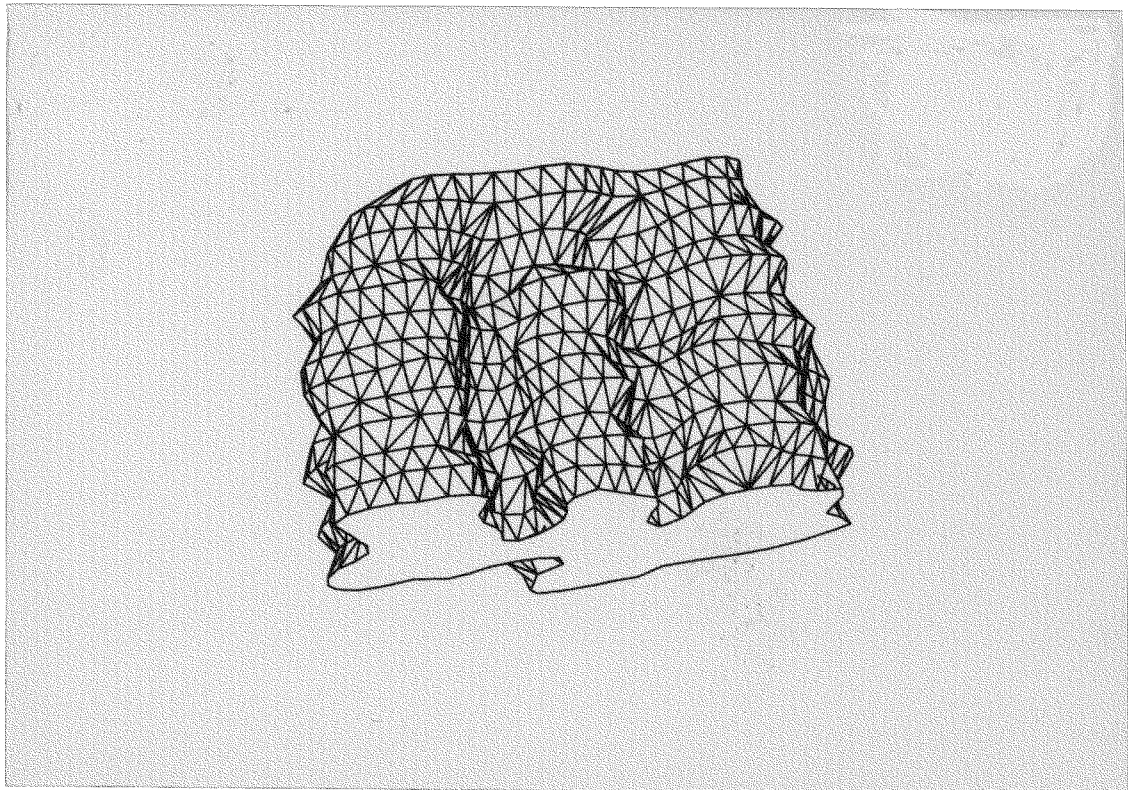


Fig. 22. 2

Fig. 23.- Modelo tridimensional del núcleo facial según una proyección craneal y ventrolateral, obtenido por rotación de 20° respecto al eje horizontal y de 315° respecto al eje vertical. (x37).

Fig 23.1.- Reconstrucción de la totalidad de la superficie nuclear.

Fig 23.2.- Reconstrucción de la mitad caudal del núcleo.

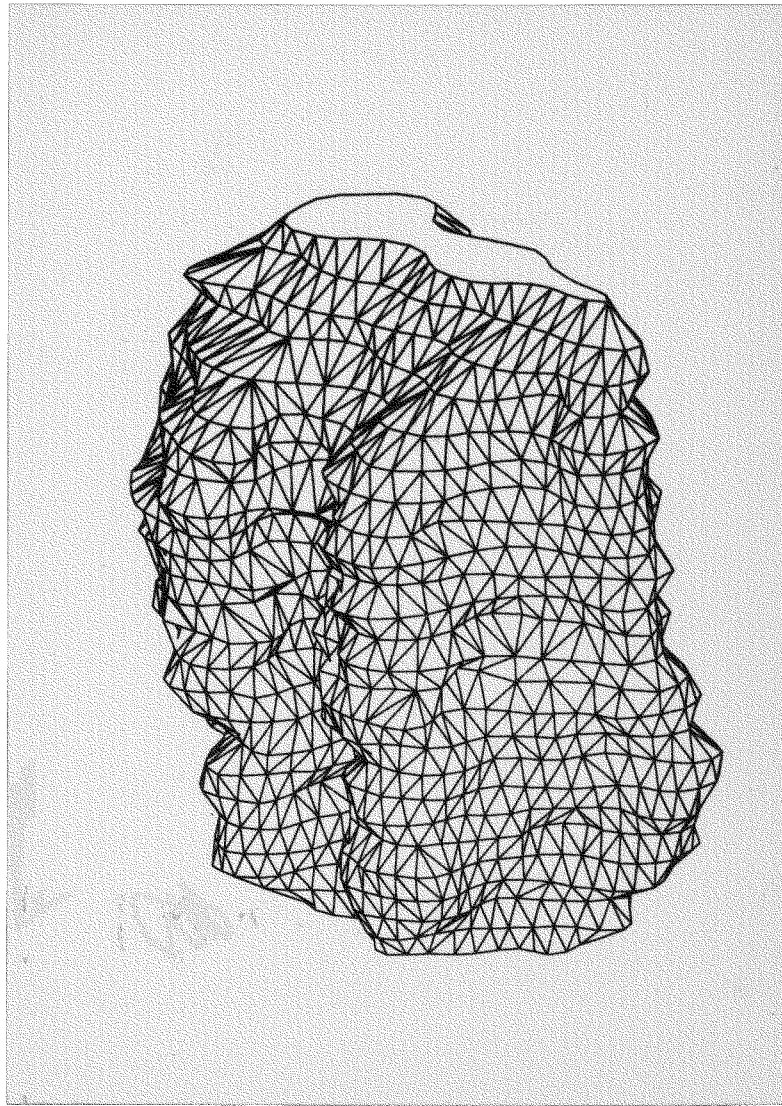


Fig. 23. 1

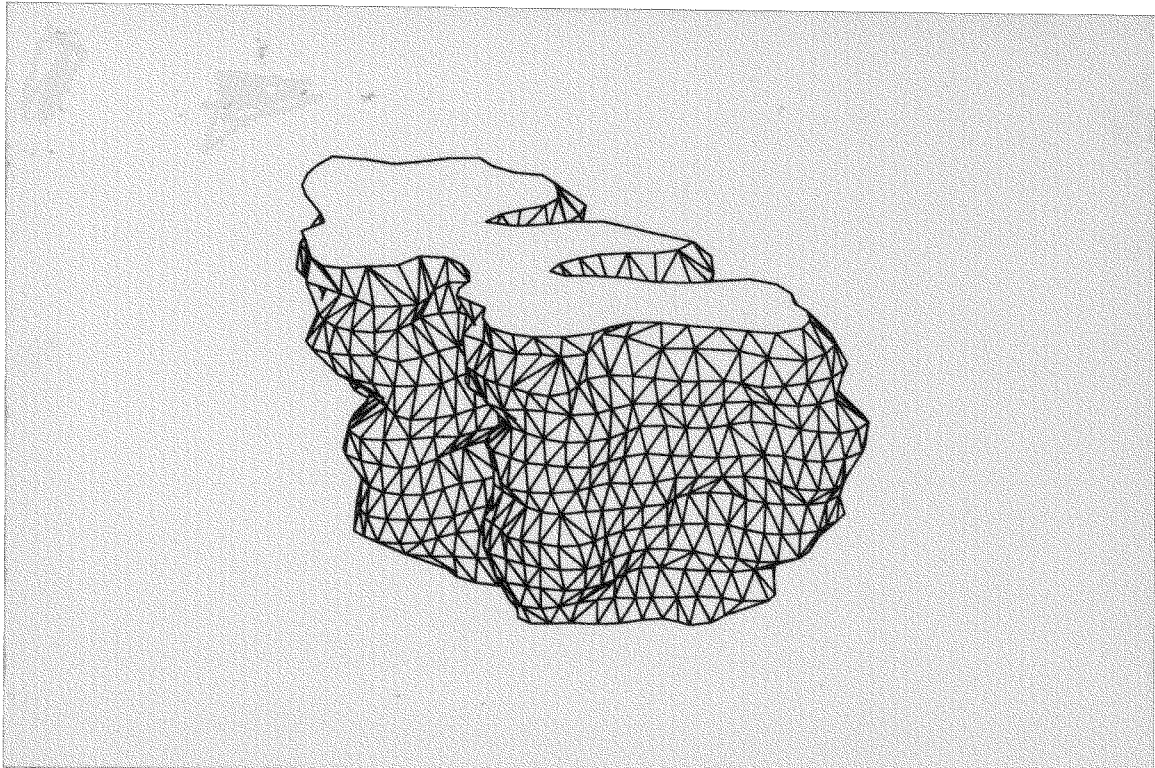


Fig. 23. 2

Fig. 24. - Modelo sólido de la superficie ventral del núcleo facial, obtenido a partir de la reconstrucción tridimensional representada en la Fig. 18.

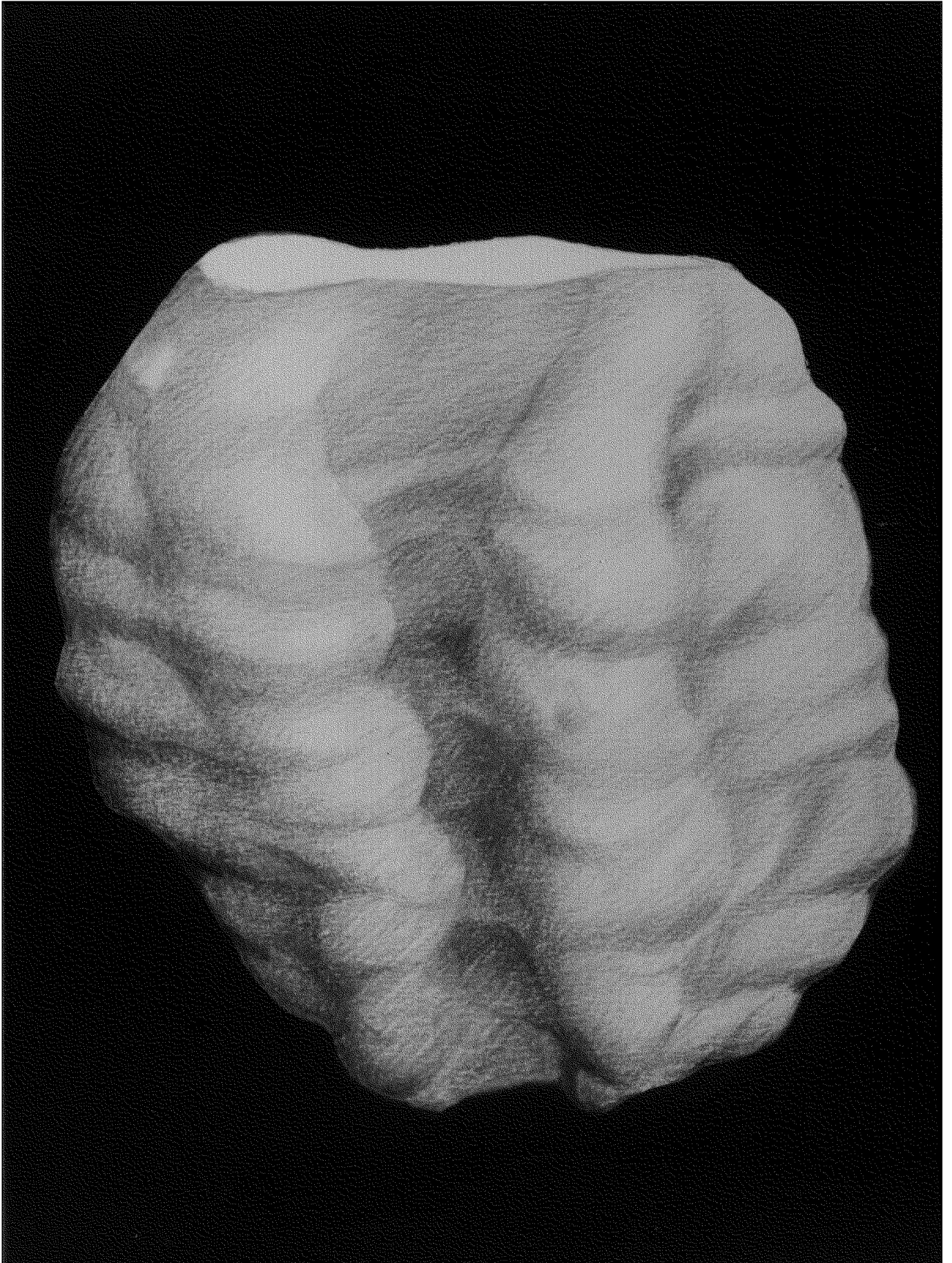


Fig. 24

IIIA. - RAMO
AURICULAR ANTERIOR.

Fig. 25.- Esquema que indica el nivel de aplicación de HRP en los casos de intervención del ramo auricular anterior.

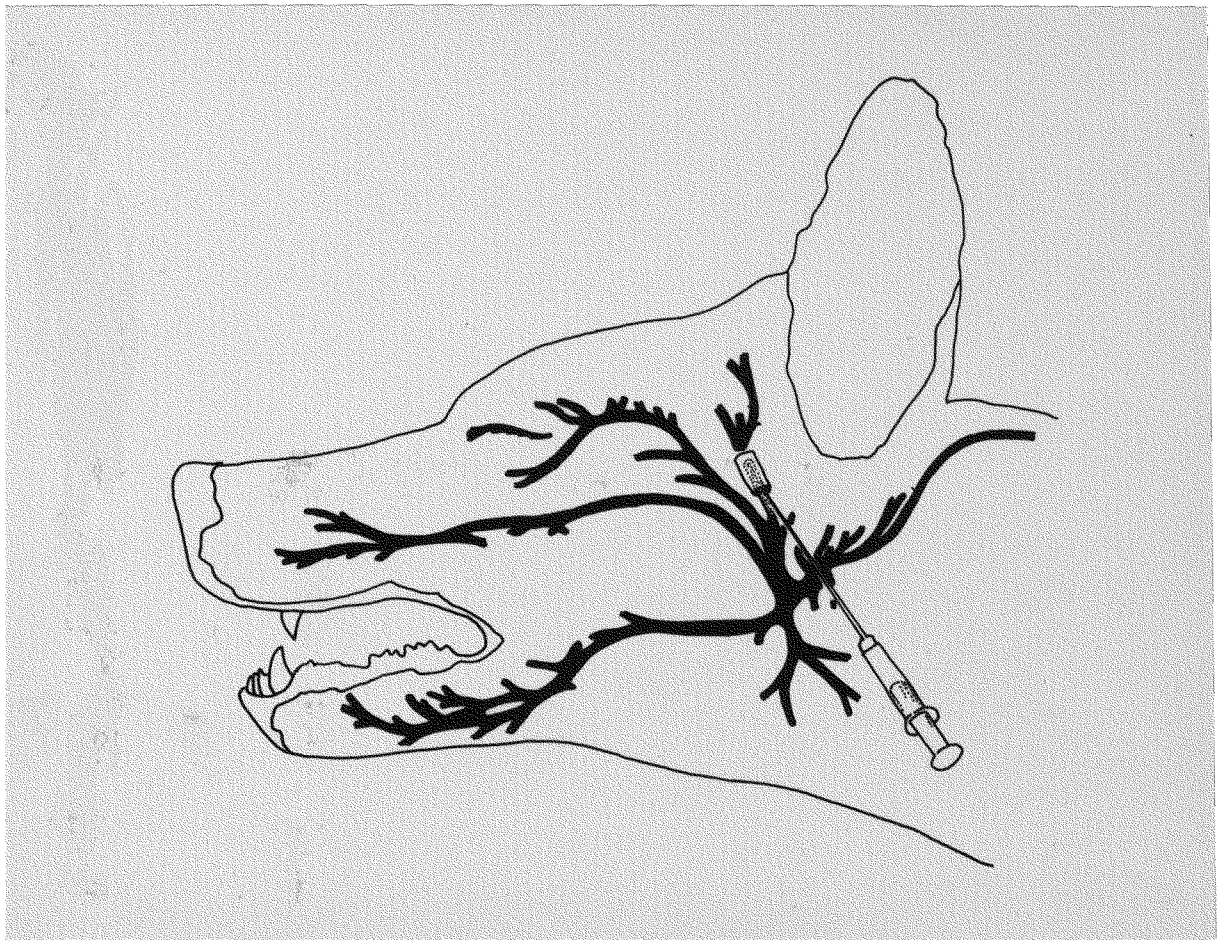


Fig. 25