Lesión socavada mandibular en un individuo infantil de época prehistórica

Eduardo Chimenos Küstner
Profesor titular de Medicina Bucal
Facultad de Odontología
Universidad de Barcelona
Bibiana Agustí Farjas
Doctora en Historia
Universidad de Girona

Fig. 1. Aspecto general del fragmento estudiado

LESIÓN	EDAD PEDIÁTRICA Y SEXO	HALLAZGOS CLÍNICOS
Granuloma piógeno	Segunda década. Predilección por sexo femenino.	Agrandamiento nodular bien circunscrito, pedunculado o sésil; superficie ulcerada, uniforme o lobulada; consistencia blanda, hemorrágica, color rojo a morado; reacción a traumatismo o irritación crónica.
Hiperplasia inflamatoria fibrosa (fibroma por irritación)	Primera y segunda décadas. Predilección por sexo fem.	Agrandamiento, sésil o pedunculado, bien circunscrito; superficie lisa a granular; firme; por lo general del mismo color que la mucosa vecina; crecimiento lento, asintomática.
Fibroma periférico osificante	Segunda década; mayor incidencia: 13 años. Predilección por sexo femenino.	Agrandamiento sésil o pedunculado, bien circunscrito; superficie lisa o ulcerada; firme; por lo general del mismo color que la mucosa contigua; crecimiento lento; asintomático.
Granuloma periférico de células gigantes	Primera y segunda décadas. Sin predilección por sexo alguno.	Agrandamiento nodular bien circunscrito; su perficie lisa o ulcerada; esponjoso a firme; color rojo intenso a azul rojizo; asinto mático.

Tabla 1. Diagnóstico diferencial de lesiones mesenquimatosas benignas de los tejidos blandos

Descripción del caso

Se presenta el caso de un fragmento mandibular correspondiente a un individuo infantil de época calcolítica (2000-1800 a.C.). El yacimiento arqueológico se denomina Rocafesa y está situado en la localidad de Sant Martí de Llémena (Girona). El fragmento estudiado fue recuperado el 17 de agosto de 1973 por Mirambell.

El estado de conservación del fragmento (Fig. 1) proporciona datos acerca de la edad del individuo, que, en base a la cronología de erupción dentaria actual, así como al grado de desgaste de los dientes conservados (84 y 85), debía tener unos 6 años.

En la zona mesio-vestibular del 46 (perdido *post mortem*) se observa una depresión del hueso alveolar, inmediatamente por debajo del reborde óseo, pero desdibujándolo (Fig. 2). Las dimensiones de esta lesión, de aspecto ovoide y orientada oblicuamente de arriba abajo y de delante atrás, son 6 x 5 milímetros de diámetros mayor y menor, respectivamente. El grado de socavación del hueso afecto alcanza 3,5 milímetros.

La forma y localización de la lesión, bien definida, sugieren que la causa de la impronta ósea pudo tratarse de una tumoración de crecimiento relativamente lento, no invasivo. El asentamiento original de la lesión debió ser la encía marginal o, incluso, tal vez, la encía del reborde óseo alveolar, antes de la erupción del 46. Es probable que cuando éste iniciara su erupción desplazara parcialmente la presunta tumoración gingival. En los niños en edad de dentición mixta, como es el caso, la tumoración de estas características que acontece con mayor frecuencia es la hiperplasia inflamatoria fibrosa (fibroma por irritación), de carácter reactivo. El diagnóstico diferencial cabría planteárselo con otras tumoraciones inflamatorias, como el granuloma piógeno (más frecuente en dentición completa y edad más avanzada), granuloma periférico de células gigantes (perfectamente compatible con la alteración observada), o el fibroma periférico osificante (que suele desplazar los dientes en erupción y se suele manifestar en la segunda década de la vida) (Tabla 1).

Ante la imposibilidad de un diagnóstico histopatológico, que sería, en definitiva, el que daría "nombre y apellidos" a la causa de la lesión socavada, parece que, entre los diagnósticos más probables se encuentran dos: la hiperplasia inflamatoria fibrosa (más frecuente en labios, mucosa vestibular y yugal, lengua y paladar) y el

UBICACIÓN	IMPORTANCIA PEDIÁTRICA	TRATAMIENTO Y PRONÓSTICO	DIAGNÓSTICO DIFERENCIAL
Encía, labios, lengua, mucosa vestibular.	Cambios hormonales durante la pubertad y el embarazo pueden causar una reacción gingival exagerada a la irritación local	Excisión y eliminación del irritante; recurre si no se elimina la causa.	Fístula; hiperplasia fibrosa inflamatoria; granuloma periférico de células gigantes; hemangioma capilar.
Labios, mucosa vestibular, lengua, paladar.	Lesión reactiva más común de la cavidad bucal en niños.	Excisión y retiro del irritante; recurre si no se elimina la causa.	Granul. piógeno; granul. periférico de células gigantes; fibroma periférico osificante.
Encía, anterior a la región molar; por lo general en las papilas interdentales.	Con frecuencia motiva migración de los dientes.	Excisión profunda, incluyendo el periostio y el ligamento periodontal; las recurrencias repetidas son usuales.	Granul. piógeno; granuloma periférico de células gigantes.
Encía anterior inferior y anterior superior.	Rara vez retrasa la erupción dental o provoca migración de los dientes.	Excisión profunda, incluyendo el periostio y la eliminación de irritantes locales; recurre si la excisión es inapropiada.	Granul. piógeno; fibroma periférico osificante.

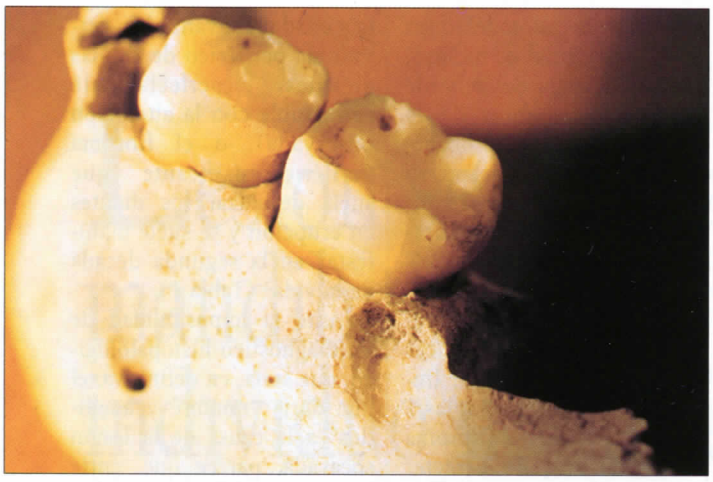

Fig. 2. Detalle de la lesión

granuloma periférico de células gigantes, cuyo asiento es profundo, en la encía, de modo que fácilmente podría implicar el hueso subyacente, como sugiere el aspecto de osteítis reactiva del borde superior de la zona socavada. En definitiva, el diagnóstico más plausible es el de granuloma periférico de células gigantes, aunque, evidentemente, no es posible una confirmación histopatológica. ❖

CORRESPONDENCIA
Dr. E. Chimenos
Vía Augusta 124, 1.º 3.ª
08006 Barcelona
13598eck@webcmb.comb.es

BIBLIOGRAFÍA

1. **Cawson RA, Binnie WH, Eveson JW.** Color atlas of oral disease: clinical and pathologic correlations. London: Mosby, 1994. Cap. 10: Diseases of nerves, muscles and connective tissues (24 págs.).

2. **Ceballos Salobreña A.** Tumores benignos de la mucosa oral. En: Bagán JV, Ceballos A, Bermejo A, Aguirre JM, Peñarrocha M. Medicina oral. Barcelona: Masson, 1995. Págs. 177-185.

3. **Flaitz CM.** Enfermedades bucales y anomalías de los tejidos blandos en niños. En: Pinkham JR. Odontología pediátrica. México: Interamericana-McGraw-Hill, 1991. Págs. 23-45.

4. **Reichart PA, Philipsen HP.** Atlas de Patología Oral. Barcelona: Masson, 2000. Capítulo titulado: Lesiones no neoplásicas. Págs. 160-165.

5. **Varela M.** Problemas bucodentales en pediatría. Madrid: Ediciones Ergon SA, 1999. Capítulo II: Erupción dentaria normal (págs. 11-24). Capítulo III: Alteraciones de la erupción dentaria y su tratamiento (págs. 25-42).

GACETA DENTAL **pone al alcance de sus lectores en exclusiva, la obra inédita:**

"Aventuras y desventuras de Ventura Buenvarón, sacamuelas de oficio y profesión"

Premio de la Sociedad Española de Médicos Escritores y Artistas

Por *Julio González Iglesias*



Por trochas y pedregales, Ventura Buenvarón y sus compañeros de oficio recorren la geografía española llevando por todos los pueblos el arte del "tente tieso, no respires y agárrate a la silla".

Julio Gónzález Iglesias recrea el final de una época romántica de la Odontología, en la que conjuga con maestría la historia y la fábula.

El resultado es un relato cargado de humor y magníficamente ilustrado con dibujos de Solé.

Contiene, además, un "Álbum fotográfico histórico", fiel reflejo de las condiciones en que estos barberos trotamundos ejercían el oficio de sacamuelas.

Deseo recibir el libro
"AVENTURAS Y DESVENTURAS DE VENTURA BUENVARÓN, SACAMUELAS DE OFICIO Y PROFESIÓN"
por el importe de 2.000 ptas. + 475 ptas. *(gastos de envío).*
Enviar a: PUES, S.L. c/ Canillas, 2 (local) - 28002 Madrid

☐ CHEQUE BANCARIO

☐ TRANSFERENCIA
(enviar fotocopia del ingreso a favor de PUES, S.L. en el BCH (0049-0267-30-2810133411)

Nombre y apellidos .....

.....

Profesión .....

Domicilio .....

.....

Población .....

C.P.: ..... Tel. .....